This is a digital copy of a book that was preserved for generations on library shelves before it was carefully scanned by Google as part of a project to make the world's books discoverable online.

It has survived long enough for the copyright to expire and the book to enter the public domain. A public domain book is one that was never subject to copyright or whose legal copyright term has expired. Whether a book is in the public domain may vary country to country. Public domain books are our gateways to the past, representing a wealth of history, culture and knowledge that's often difficult to discover.

Marks, notations and other marginalia present in the original volume will appear in this file - a reminder of this book's long journey from the publisher to a library and finally to you.

Usage guidelines

Google is proud to partner with libraries to digitize public domain materials and make them widely accessible. Public domain books belong to the public and we are merely their custodians. Nevertheless, this work is expensive, so in order to keep providing this resource, we have taken steps to prevent abuse by commercial parties, including placing technical restrictions on automated querying.

We also ask that you:

+ *Make non-commercial use of the files* We designed Google Book Search for use by individuals, and we request that you use these files for personal, non-commercial purposes.

+ *Refrain from automated querying* Do not send automated queries of any sort to Google's system: If you are conducting research on machine translation, optical character recognition or other areas where access to a large amount of text is helpful, please contact us. We encourage the use of public domain materials for these purposes and may be able to help.

+ *Maintain attribution* The Google "watermark" you see on each file is essential for informing people about this project and helping them find additional materials through Google Book Search. Please do not remove it.

+ *Keep it legal* Whatever your use, remember that you are responsible for ensuring that what you are doing is legal. Do not assume that just because we believe a book is in the public domain for users in the United States, that the work is also in the public domain for users in other countries. Whether a book is still in copyright varies from country to country, and we can't offer guidance on whether any specific use of any specific book is allowed. Please do not assume that a book's appearance in Google Book Search means it can be used in any manner anywhere in the world. Copyright infringement liability can be quite severe.

About Google Book Search

Google's mission is to organize the world's information and to make it universally accessible and useful. Google Book Search helps readers discover the world's books while helping authors and publishers reach new audiences. You can search through the full text of this book on the web at `http://books.google.com/`

MEDICAL SCHOOL
LIBRARY

DEUTSCHE ZEITSCHRIFT

FÜR

NERVENHEILKUNDE.

HERAUSGEGEBEN

VON

Prof. Wilh. Erb
Director der med. Klinik in Heidelberg.

Prof. L. Lichtheim
Director der med. Klinik in Königsberg.

Prof. Fr. Schultze
Director der med. Klinik in Bonn.

Prof. Ad. Strümpell
Director der med. Klinik in Erlangen.

DRITTER BAND.

Mit 37 Abbildungen im Text und 7 Tafeln.

LEIPZIG,
VERLAG VON F. C. W. VOGEL.
1893.

UNIV OF CALIF
MEDICAL SCHOOL

Inhalt des dritten Bandes.

Erstes bis Drittes (dreifaches) Heft

(ausgegeben am 21. October 1892).

Seite

I. Zur Lehre von der Syringomyelie. Aus der medic. Klinik (Prof. Erb) und dem pathologisch-anatomischen Institut (Prof. Arnold) in Heidelberg. Von Prof. Dr. J. Hoffmann. (Mit 18 Abbildungen im Text und Tafel I—III.) 1

II. Zur pathologischen Anatomie der Hirnsyphilis. (Zwei Fälle von Meningoencephalitis gummosa.) Aus dem pathologischen Institut in München. Von Dr. A. Obermeier, zur Zeit Assistent an der Privataugenheilanstalt von Privatdocent Dr. Oeller. (Mit 3 Abbildungen im Text.) 137

III. Ueber recidivirende (wahrscheinlich luetische) sog. spastische Spinalparalyse im Kindesalter. Von Dr. M. Friedmann, Nervenarzt in Mannheim 182

IV. Ueber einen Fall von mit Idiotie verbundener spastischer Paraplegie im Kindesalter mit Sectionsbefund. Von Dr. M. Friedmann, Nervenarzt in Mannheim. (Hierzu Tafel IV.) 207

V. Ueber ungewöhnlich localisirte Muskelkrämpfe mit Hypertrophie der betroffenen Muskeln. Nach einem in der XVII. Wanderversammlung der südwestdeutschen Neurologen und Irrenärzte zu Baden gehaltenen Vortrage. Von Prof. Fr. Schultze in Bonn. (Mit 1 Abbildung.) 231

VI. Zur Casuistik der „Akinesia algera". Von W. Erb 237

VII. Besprechungen.

1. Pierre Marie, Leçons sur les maladies de la moelle (Strümpell) 241
2. Obersteiner, Anleitg. beim Studium des Baues der nervösen Centralorgane im gesunden und kranken Zustande (Strümpell) 243
3. Edinger, Zwei Vorlesungen über den Bau der nervösen Centralorgane (Strümpell) 243
4. Schmitz, Die Trunksucht, ihre Abwehr und Heilung, nebst dem Entwurfe eines Gesetzes, betreffend die Bekämpfung des Missbrauches geistiger Getränke (Strümpell) 244

Viertes und Fünftes (Doppel-) Heft

(ausgegeben am 1. Februar 1893).

VIII. Die galvanische Reaction der Sinnesnerven. Von Prof. Dr. Kiesselbach (Erlangen). Zum Theil vorgetragen auf der Naturforscherversammlung zu Halle 1891. (Mit 6 Abbildungen.) 245

IX. Beiträge zur Hirnlocalisation. Aus dem allgemeinen Krankenhause zu Hamburg. Von Dr. C. Eisenlohr. (Hierzu Tafel V.) . . . 260

X. Ueber die Muskelatrophie bei der cerebralen Hemiplegie. Aus dem pathologischen Institut zu Heidelberg. Von Dr. A. Steiner . . 280

XI. Ueber Akroparästhesie. Von Prof. Fr. Schultze in Bonn . . . 300

19712

Seite

XII. Tabes dorsalis incipiens mit Meningitis spinalis syphilitica. Aus der medicinischen Klinik des Herrn Prof. Erb in Heidelberg. Ein klinisch-anatomischer Beitrag zur Lehre von den ätiologischen Beziehungen zwischen Syphilis und Tabes. Von Dr. M. Dinkler, I. Assistent der Klinik und Privatdocent. (Hierzu Tafel VI.) . . 319

XIII. Kleinere Mittheilung.
Ein Fall von Bleilähmung. Von Dr. S. Goldflam, Warschau. Mit 1 Abbildung 343

XIV. Besprechungen.
1. Obersteiner, Arbeiten aus dem Institute für Anatomie und Physiologie des Centralnervensystems an der Wiener Universität (Edinger) 352
2. Carl Westphal's Gesammelte Abhandlungen, herausgegeben von Dr. A. Westphal (Strümpell) 355
3. Courmont, Le cervelet et ses fonctions (Jakob) 355
4. Perregaux, Untersuchungen über die in todten thierischen Geweben vom galvanischen Strom bedingten elektrolytischen Veränderungen (Jakob) 356

Sechstes Heft

(ausgegeben am 4. Mai 1893).

XV. Die Paralysis spinalis syphilitica (Erb) und verwandte Krankheitsformen. Aus der medicinischen Klinik des Herrn Prof. Dr. Erb in Heidelberg. Von Sidney Kuh aus Chicago, Assistent. . . 359

XVI. Ueber chronische spinale Muskelatrophie im Kindesalter, auf familiärer Basis. Aus der medicinischen Klinik (Prof. Erb) und dem pathologisch-anatomischen Institut (Prof. Arnold) in Heidelberg. Von Prof. J. Hoffmann, Heidelberg. (Mit Tafel VII u. 5 Abbildungen im Text.) 427

XVII. Zur Lehre von der progressiven Muskelatrophie. Von Prof. Dr. Adolf Strümpell in Erlangen. (Mit 3 Abbildungen.) 471

I.

Aus der medic. Klinik (Prof. Erb) und dem pathologisch-anatomischen Institut (Prof. Arnold) in Heidelberg.

Zur Lehre von der Syringomyelie.

Von

Prof. Dr. J. Hoffmann.

(Mit 18 Abbildungen im Text und Tafel I—III.)

Im menschlichen Rückenmark kommen Höhlen zu Stande durch Blutung, durch Abscedirung, durch Erweichung infolge von Compression u. s. w. In Folgendem wird von allen derartig entstandenen Höhlen nicht die Rede sein, sondern nur von jenen Höhlenbildungen, welche man seit langer Zeit speciell mit den Namen Hydromyelus und Syringomyelie belegt hat.

Von einer eingehenden Beschreibung der Symptomatologie, der Prognose und der Therapie der Krankheit sehe ich ab, weil ich der Schilderung, welche ich früher davon gab, etwas Wesentliches nicht hinzuzufügen habe. Dazu kommt, dass die Symptomatologie gar nicht so scharf zu umgrenzen ist, wie man gemeinhin glaubt, weshalb es auch nicht so wichtig ist, ob man in dem einen oder anderen Falle ein differentialdiagnostisch unwesentliches Symptom mehr oder weniger beobachtet. Die Hauptsache ist, dass das Leiden intra vitam diagnosticirbar ist. Die Geschichte der Krankheit lässt darüber keinen Zweifel, und Schultze und Kahler haben Recht behalten mit ihrer Behauptung, die Diagnose lasse sich am Lebenden stellen. Wie bekannt sein dürfte, hielt Schultze jenen Autoren, welche an der Diagnosticirbarkeit der Syringomyelie zweifelten, entgegen, dass er „durch die praktische Erfahrung am Krankenbette und am Sectionstische“ dazu gelangt sei. Er hätte vielleicht richtiger gesagt: durch die Erfahrungen am Sectionstische und dann am Krankenbette. Wir begegnen nämlich hier der in der Pathologie aus naheliegenden Gründen seltenen Erscheinung, dass man eine Krankheit schon längere

Zeit anatomisch ziemlich gut kennt, bevor man an die Feststellung des Symptomenbildes herangeht und sich an die Diagnose wagt. So wunderbar dies auf den ersten Blick erscheinen mag, so selbstverständlich und natürlich kommt es einem vor, wenn man die pathologische Anatomie der Krankheit genau studirt. Dann versteht man erst, warum die Symptomatologie des Leidens bei einem Kern typischer Erscheinungen, welchem wir überhaupt die Möglichkeit der Diagnose des grössten Procentsatzes von Krankheitsfällen verdanken, an accidentellen Symptomen so reich und in deren Localisation so wechselvoll ist, und warum das Leiden der Schablone mancher anderer Rückenmarkskrankheiten, z. B. der Tabes dorsalis oder der amyotrophischen Lateralsklerose entbehrt, woraus der Diagnose eine Zeit lang so grosse Schwierigkeiten erwuchsen. Genaue Kenntniss des anatomischen Sitzes, des Wesens und des Ganges des Krankheitsprocesses giebt den Schlüssel zur Symptomatologie und schützt davor, die Grenzen der letzteren allzu scharf zu ziehen und dem Vorhandensein oder Fehlen der einen oder anderen Krankheitserscheinung eine grössere Bedeutung beizumessen, als ihr gebührt. Kommt der pathologischen Anatomie und der Pathogenese diese hervorragende Bedeutung zu, so darf sie auch eine besondere Berücksichtigung beanspruchen; diese soll ihr hier zu Theil werden. Das klinische Gebiet werde ich jeweils so weit berühren, als ich dasselbe in dem einen oder anderen Punkt fördern zu können glaube.

Zunächst mögen eine Reihe klinischer, noch nicht publicirter Fälle ihren Platz hier finden, um einestheils das Krankheitsbild in seinen Varianten vorzuführen und damit anderentheils sogleich den Beweis zu erbringen, dass die Syringomyelie eine durchaus nicht so seltene Krankheit ist, wie manche Aerzte immer noch glauben.

Fall I.

Parese und degenerative Muskelatrophie der Arme mit Thermohypästhesie. Pupillendifferenz. Kyphoscoliose.

Ludwig Schell, 28 Jahre, Landwirth, von Walldorf. — Keine neuropathische oder überhaupt hereditäre Belastung; in jedem Winter hat er leichten Husten, sonst nie ernstlich krank. Ursache des jetzigen Leidens unbekannt, keine Lues, kein Trauma.

Im Winter 1887/88 Veränderung des Gefühls und leichteres Kaltwerden der linken Hand. Seit 3 Wochen Schwäche, Kälte und Steifigkeit der linken Hand; Reissen an der Volarfläche des Vorderarmes und Schmerz in der linken Schulter. „Bitzeln“ an der Beugeseite des ganzen rechten Armes, wie wenn er sich gebrannt hätte. Wehegefühl in der rechten Hälfte des Hinterkopfes.

Im Uebrigen keinerlei Klagen.

Untersuchungsergebniss vom 27. März 1888.

Graciler, blasser, kleiner Mensch.

Rechte Pupille weiter als die linke bei sonst prompter Reaction. Gehörschwäche beiderseits. Sonst keine Störung Seitens des Gehirns und der Gehirnnerven.

Leichte Kyphoscoliose nach rechts. Eine im Abheilen begriffene herpesartige Eruption des linken Vorderarms.

Tastempfindung beider Arme wie am ganzen Körper normal; ebensowenig eine Herabsetzung des Schmerzsinns nachzuweisen. Empfindung für warm und kalt an beiden Armen sehr unsicher und beträchtlich herabgesetzt. Während rechts diese Temperatursinnstörung nur den Arm befallen hat, erstreckt sie sich links noch von dem unteren Halsdreieck bis zur 5. Rippe herab. — Keine Abnahme des stereognostischen Sinnes, keine Coordinations- oder Muskelsinnstörung. Linke Hand kühl, Haut welk und runzelig.

Fibrilläre Zuckungen in den unteren Theilen des M. cucullaris, im Infraspinatus, Triceps und in einigen Flexoren am Vorderarm links. — Schwäche der Oberarmmuskeln, besonders des linken Triceps; Schwäche und Atrophie der Strecker und Beuger an den Vorderarmen, stärker links als rechts, so dass der linke Vorderarm platt aussieht. Ziemlich beträchtliche Atrophie und Parese aller kleinen Handmuskeln links und eines Theiles derselben rechts mit Beugestellung der beiden letzten Fingerphalangen. Mechanische Muskelerregbarkeit herabgesetzt oder fehlend. Zum Theil complete, zum Theil partielle EaR in den kleinen Handmuskeln links. Dynamometer links = 0, rechts = 7°.

Sehnenreflexe des linken Armes normal, am rechten fehlend.

An den Beinen u. s. w. normaler Befund bezüglich Sensibilität, Sehnenreflexe u. s. w.

Fall II.

Parese und degenerative Muskelatrophie des rechten Armes. Hypalgesie der rechten Hand. Pupillendifferenz.

Christian Michel, 26 Jahre, Knecht, von Rissingen.

Vater gestorben an einer Affection der Brustorgane, die Mutter an Wassersucht; sein einziger Bruder ist gesund.

Patient war, abgesehen von Kinderkrankheiten, stets gesund; diente 2 Jahre als Infanterist.

Ursache des jetzigen Leidens unbekannt. Seit Jahren nach schwerer Arbeit und Aufregung Zittern der rechten Hand, während die linke ruhig blieb. In den letzten 2—3 Jahren „Dünnerwerden" der rechten Hand, Schwächer- und leichteres Kaltwerden derselben; von Weihnachten ab Stechen in dem gleichen Arm.

Vor 4 Wochen Halsentzündung von 3tägiger Dauer. Bei der Aufnahme der Arbeit etwas grössere Schwäche in dem Arm und da zum ersten Male Abmagerung bemerkt.

Patient war vom 16. bis 23. März 1889 auf der medicinischen Klinik.

Status praesens. Patient mittelgross, von kräftigem Körperbau und gut entwickelter Musculatur.

Gehirnnerven, Sinnesorgane, Gehirnfunction nicht abnorm. — Rechte Pupille weiter als die linke bei prompter Reaction auf Licht und Accommodation.

Muskelatrophie und Parese des ganzen rechten Armes; am stärksten haben die Handmuskeln und die Beuger am Vorderarm gelitten, während die Extensoren nicht viel gelitten haben.

Lebhafter Tremor im rechten Daumenballen, fibrilläre Zuckungen in den übrigen Handmuskeln; Unruhe im ganzen rechten Arm, keine Muskelspannungen. — Dynamometerdruck rechts 15°, links 50°.

Maasse: Oberarm rechts 27,0, links 30,0 Cm.
Vorderarm " 25,8, " 28,0 "
" tiefer 18,5, " 20,0 "

Die rechte Hand livid, kühler als die linke, die Haut welk, runzelig; keine Narben oder Blasenbildung.

Im M. inteross. I. dext., welcher complet gelähmt ist, ist auch die elektrische Erregbarkeit erloschen; partielle EaR in den übrigen Handmuskeln bei starker Herabsetzung der directen faradischen und galvanischen Erregbarkeit. In den NN. median. et ulnar. dext. besteht ebenfalls herabgesetzte elektrische Erregbarkeit.

Tast- und Temperatursinn durchweg normal. Hypalgesie, welche auch faradisch nachweisbar ist, nur der rechten Hand.

Tricepsreflex rechts lebhaft, am linken Arm und den Beinen gesteigerte Reflexe; nur die Reflexe der Sehnen der Vorderarmmuskeln rechts herabgesetzt, links lebhaft. — Sonst keinerlei Störung. — Während des Spitalaufenthalts klagt Patient über reissende Schmerzen in der rechten Brusthälfte, dem rechten Arm und der linken Schulter.

Fall III.

Stupidität. Bild der progressiven Muskelatrophie der oberen Extremitäten. Analgesie und Thermohypästhesie. Sehnenreflexe an den Armen fehlend, an den Beinen gesteigert.

Elisabeth Weiher, 49 Jahre alte ledige Bäuerin von Plankstadt, aufgenommen 20. Juli, entlassen 9. August 1886.

Vater gest. an acuter Pneumonie, Mutter an Apoplexie; 4 Geschwister sind gesund. Als Kind machte sie die acuten Kinderkrankheiten durch; vor 20 Jahren Lungenentzündung, woran sich im Verlauf von Jahren ganz schleichend Abmagerung und Schwäche der linken Hand- und Vorderarmmuskeln anschloss. Sie wurde damals elektrisirt und bekam Ende der 60er Jahre „zum Einreiben" in dem hiesigen Spitale. Die genannten Symptome steigerten sich seither stetig noch, so dass sie seit 5 Jahren ausser Stande ist, mässig schwere Gegenstände zu halten. Seit 3 Jahren wird auch die rechte Hand „leer".

Mit der Abmagerung der linken Hand änderte sich das Gefühl; die Hand war eingeschlafen, wurde im Winter sehr kalt, schwoll oft stark an und brannte. Bis die Geschwulst fiel, vergingen stets einige Tage. Sie verbrannte sich häufig; es gab dann Blasen an der Hand, welche platzten und heilten, ohne dass sie Schmerz dabei hatte. Während des Winters gesteigertes Kältegefühl im Nacken und

Rücken; es war ihr stets, wie wenn kaltes Wasser herabgegossen würde.

Die vegetativen Functionen liefen normal ab; die Sphincteren stets in Ordnung; nie Gehirnerscheinungen.

Status praesens. Grobknochiges, etwas stupides Frauenzimmer.

Emphysema pulmonum mit Asthma bronchiale und mässigem Stauungsödem der Unterschenkel. Urin normal.

Die oberen Extremitäten bieten das Bild der Duchenne-Aran'schen Muskelatrophie, die linke noch mehr als die rechte.

Rechter Arm: Interosseus I am stärksten atrophisch und paretisch, weniger die übrigen Handmuskeln und die Beuger am Vorderarm. Die Oberarmmuskeln und Schultergürtelmuskeln fast normal, dagegen starke Atrophie und Parese der MM. supra- und infraspinatus.

Linker Arm: Hochgradige Atrophie und Parese der Handmuskeln bis zu fast completem Schwund; ziemlich stark erkrankt sind auch die Vorderarmmuskeln, so gut wie nicht die Oberarmmuskeln; Krallenstellung der Finger.

Die Sehnenreflexe beider oberen Extremitäten fehlen; keine Muskelspannungen, keine Ataxie u. s. w.

Tastsinn durchweg gut; Schmerz- und Temperatursinn rechts vielleicht an der Hand abgeschwächt; an der linken Hand und dem linken Vorderarm Hypalgesie und Thermohypästhesie; an den unteren Extremitäten gesteigerte Sehnenreflexe ohne Fussclonus.

Fall IV.

Progressive Muskelatrophie nach dem Typus Duchenne-Aran. Hypalgesie, Thermohypästhesie; gesteigerte Schweisssecretion. Pupillendifferenz. Gesteigerte Sehnenreflexe der Beine.

Richard Jakobs, 14 Jahre alter Schneiderssohn von Klagenthal, aufgenommen 6. December 1889, entlassen 15. März 1890.

Der Vater ist syphilitisch; die Mutter starb an Mammacarcinom, eine Schwester in früher Kindheit, 4 Geschwister sind gesund.

Patient hörte nach einer Diphtheritis im 7. Lebensjahre kurze Zeit auf beiden Ohren schwer; keine Ohreiterung. Vom 12. bis 14. Jahre trug er eine Brille wegen schlechten Sehens; später hatte er noch ein Ekzem.

Vor 2 Jahren stellten sich gleichzeitig mit einer Scoliose der oberen Dorsalwirbelsäule, welche durch einen Gradhalter etwas gebessert worden sein soll, die ersten Anzeichen seines jetzigen Leidens ein, als Schwäche der linken Hand. Winter 1888/89 Abmagerung der Hand, gesteigerte Gebrauchsunfähigkeit und Beugestellung der Finger. Im Sommer 1889 traten Schmerzen an der Beugeseite des Oberarmes hinzu, und der ganze linke Arm wurde schwächer. Oft sehr lebhaftes Zucken in den kleinen Muskeln der linken und der rechten Hand und stärkeres Schwitzen der Hände. Temperatur- und Schmerzsinnstörung wurden nicht beobachtet. Patient verhielt sich sonst in jeder Beziehung normal.

Status praesens. Patient mittelgross, Knochenbau kräftig, Mus-

culatur sehr gut entwickelt. Die inneren Organe normal. Urin frei von Eiweiss und Zucker. Sphincteren nicht gestört.

Intelligenz, die höheren Sinne, die Kopfnerven ungestört. — Unterkieferreflex vorhanden.

Die rechte Pupille ist weiter als die linke. Lidspaltverengerung links zweifelhaft. Die Wirbelsäule ist nirgends druckempfindlich, zeigt keine Spur einer überstandenen Scoliose.

Seitens des rechten Schultergürtels und rechten Armes bestehen folgende krankhaften Erscheinungen: stark schweissige Hohlhand und Finger, fibrilläre Zuckungen im Hypothenar und einzelnen MM. inteross., Fehlen aller Sehnenreflexe.

Linke obere Extremität: Schultermuskeln normal. — M. deltoides beträchtlich schwächer als der rechte; Oberarmmuskeln gut entwickelt und kräftig. Die Beuger am Vorderarm ziemlich stark, die Strecker weniger paretisch, ohne deutliche Atrophie. Sehr starke Atrophie und ebensolche Gebrauchsstörung aller kleinen Handmuskeln mit fibrillären Zuckungen, exquisit träger, mechanischer Erregbarkeit und partieller EaR bei stark herabgesetzter elektrischer Erregbarkeit. In den Beugern am Vorderarm herabgesetzte mechanische und elektrische Erregbarkeit ohne zweifellose EaR.

Die Hohlhand ausgemagert, nass. Der Handrücken trocken; die ganze Hand cyanotisch. Klauenstellung der Finger.

Maasse: Oberarm rechts 24,0, links 23,4 Cm.
Vorderarm » 23,6, » 23,2 »

Umfang der Bases metacarp. II—V (incl.) rechts 20,5, links 18,0. Die Sehnenreflexe fehlen auch hier.

Bei vollständig erhaltenem Tastsinn und Localisationsvermögen besteht ziemlich beträchtliche Herabsetzung der Schmerz- und Temperaturempfindung vom Ellbogen abwärts, sowohl dorsal wie volar, und zwar in der ulnaren Hälfte etwas stärker, als an der radialen; diese partielle Empfindungslähmung nimmt gegen die Hand hin zu. — Keine Narben, keine Blasenbildung. — Bei faradocutaner Sensibilitätsstörung war zu constatiren, dass die Hypalgesie sich links bis zum Schultergelenk erstreckte.

Am Rumpf und den unteren Extremitäten normale Sensibilität, erhaltene Hautreflexe, keine ataktischen oder spastischen Erscheinungen, keine Lähmungserscheinungen. Das linke Bein ist etwas magerer als das rechte.

Maasse: Wade rechts 31,0, links 30,5 Cm.
Oberschenkel » 34,5, » 33,6 »

Krankhaft ist die Steigerung der Sehnenreflexe; die Patellarreflexe sind beiderseits gesteigert; der Achillessehnenreflex lebhaft, links zeitweise Fussclonus, der Reflex von der Sehne des M. tibialis postic. sehr lebhaft.

Gang, Stehen auf einem Fuss bei geschlossenen Augen u. s. w. normal.

Solut. arsenical. Fowleri, Galvanisation der Medulla spinalis und der Arme brachte deutliche Besserung, wie an den Hantirungen mit den Händen zu erkennen war. Ein halbes Jahr später derselbe Zustand.

Fall V.

Strabismus convergens concomitans; eigenthümliche Sprache. Verengerung der rechten Lidspalte; Scoliose. Degenerative Muskelatrophie der Arme, Atrophie des linken und Parese des rechten Beines. Partielle Empfindungslähmung für Schmerz und Temperaturen. Geringe Tastsinnstörung. Blasenbildung u. s. w.

Therese Seeber, 36 Jahre, Lehrerstochter von Obergrumbach aufgenommen 29. April 1890.

Neuropathisch nicht belastet; eine Schwester starb an Phthisis pulmon. Patientin war nie krank. Erkältungen, Trauma, Syphilis u. s. w. gingen nicht voraus.

Beginn der jetzigen Krankheit vor 3 Jahren mit Beulen auf dem rechten Handrücken und „sonderbarem" Gefühl daselbst. Dann kamen im Sommer wie im Winter von Zeit zu Zeit in wenigen Stunden oder über Nacht ohne jegliche Ursache und ohne Schmerzen Blasen an den Fingern der gleichen Hand. Gleichzeitig damit Schwäche im rechten Handgelenk, Abmagerung der Hand und Beugestellung des Goldfingers unter lebhaftem fibrillären Zittern; Hyperalgesie der rechten Hand beim Anfassen heisser Gegenstände; Veränderung des Schmerz- und Temperatursinns in nicht genau anzugebender Weise. Reissen in der rechten Hals- und Schulterregion.

Im Winter 1888/89 heftige paroxysmatisch auftretende Schmerzen in der Dorsalwirbelsäule, in der rechten Bauchhälfte und im rechten Beine; Wimmeln an der Innenseite des rechten Unterschenkels; auch kann sie mit dem rechten Fusse nicht mehr geschickt in den Schuh hinein.

Das Springen kam ihr von Kindheit auf hart an; in den letzten Jahren Verschlechterung des Ganges, so dass sie zur Zeit nur noch ½ Stunde Wegs sich fortschleppt, wegen rascher Erschöpfbarkeit des rechten Beines.

Im Winter 1889/90 Abmagerung des ganzen rechten Armes mit Functionsstörung in allen Gelenken durch Schwäche.

Die linke Körperhälfte war angeblich stets gesund. — Urin- und Stuhlentleerung in Ordnung, Menses spärlich, regelmässig. Schlaf nicht gut, auch wenn sie völlig schmerzfrei ist. Sie erschrak von jeher leicht. Die höheren Sinne waren immer gut; eine Aenderung ihres Gesichts fiel ihr nicht auf, ebensowenig eine solche der Sprache. Sie hatte in der Schule „mittleres Talent".

Status praesens. Die inneren Organe und Urin normal; mittlerer Ernährungszustand.

Denkprocess langsam; Sprache in der Weise eigenthümlich, dass die Worte und Sätze mehr hervorgestossen werden unter zwangsartigen Mitbewegungen der Gesichtsmuskeln, wie Runzeln der Stirne, Aufwerfen der Lippen u. s. w. Strabismus convergens concomitans, wahrscheinlich congenitaler Natur, wenn er auch bis jetzt nicht bemerkt worden sein soll. Verengerung der rechten Lidspalte ohne Pupillendifferenz und bei guter Reaction der Pupillen.

Seitens der Gehirnnerven keine Störung, auch nicht im Quintusgebiet.

Scoliose der Wirbelsäule nach rechts im oberen und mittleren Dorsaltheile; keine Empfindlichkeit derselben.

Was die Sensibilität anbelangt, so besteht rechts an der ganzen Körperhälfte, das Trigeminusgebiet ausgenommen, herabgesetzte Schmerz- und Temperaturempfindung; dieselbe ist nicht überall gleich beträchtlich; sehr intensiv vom Scheitel herab bis zur Inguinalgegend, von da bis zur Fusssohle weniger. Nur in der Supraclaviculargrube und an der grossen Zehe ist der Tastsinn abgestumpft, im Uebrigen ist derselbe, wie der stereognostische Sinn nicht nachweisbar alterirt. Links besteht in geringerem Grade als rechts Herabsetzung des Schmerz- und Temperatursinns von der Supraclaviculargrube bis zur 7. Rippe, inclusive des linken Arms; Tastsinn ganz normal; an der linken Seite des Bauches und am linken Bein normale Sensibilität.

Atrophie und Parese der rechten Hand-, Arm- und Schultermusculatur; main en griffe, Spreizen der Finger, wie überhaupt alle Bewegungen der Finger höchst mangelhaft; Bewegungsbeschränkung im Schultergelenk; fibrilläre Zuckungen, herabgesetzte mechanische Muskelerregbarkeit, partielle EaR der kleinen Handmuskeln. Narben an der rechten Hand und den Fingern.

Atrophie und Parese leichten Grades an der linken Hand mit fibrillären Zuckungen, keine Muskelatrophie aufwärts.

Beide Hände welk, trocken, wie die ganze Körperhaut; keine gesteigerte vasomotorische Reizbarkeit der Haut.

Am rechten Arm fehlen alle Sehnenreflexe, am linken Arm der Tricepsreflex, während die Reflexe von den Beugern am Vorder- und Oberarm gesteigert sind.

Maasse:

Oberarm (axilla)	rechts 23,7,	links 25,3 Cm.	
" in der Mitte	" 22,0,	" 23,5	"
Vorderarm oben	" 20,7,	" 21,2	"
" Mitte	" 16,7,	" 18,0	"
" unten	" 14,4,	" 14,7	"
Umfang metacarp. II—V	" 17,0,	" 18,0	"

Der Bauchreflex fehlt rechts, ist links vorhanden.

Das linke Bein in toto abgemagert, wie auch die Messungen ergeben:

Wade	rechts 29,0,	links 28,0 Cm.		
Oberschenkel	" 39,0,	" 38,0	"	8 Cm. oberhalb der Patella.
"	" 47,0,	" 44,0	"	20 "

Dabei besteht links keine deutliche Parese, während die rechtsseitige Wadenmusculatur und die Zehenbeweger etwas geschwächt sind. Es bestehen weder Muskelspannungen, noch fibrilläre Zuckungen.

Die Sehnenreflexe sind rechts normal, links ist nur der Patellarreflex gesteigert. Die Plantarreflexe nicht mit Sicherheit auszulösen.

Patientin klagte über linksseitige Kreuzschmerzen und Steifigkeit im rechten Bein. Gang schwerfällig, ohne besonderen Charakter.

26. Juli 1890. In den letzten 4 Wochen hatte die Kranke zu Hause wieder Blasen an den Fingern der rechten Hand, welche jetzt im Abheilen begriffen sind. — Sonst keine Aenderung.

Fall VI.

Parese und Atrophie des rechten und Parese des linken Armes. Hypalgesie, Thermohypästhesie. Localisirte Störung des Tastsinns und des stereognostischen Sinns. Pupillendifferenz. Spastische Erscheinungen an den Beinen u. s. w.

Franz Pouchot, 40 Jahre, Coiffeur, aufgenommen 7. December 1886, entlassen 24. Januar 1887.

Der Vater war Potator; Mutter und 2 Geschwister an unbekannten Krankheiten gestorben.

Patient litt als Kind an Ekzemen, Intermittens; später geschlechtliche Excesse, Gonorrhoe mit Epididymitis; nie Syphilis; kinderlose Ehe. Vor 6 Jahren Pneumon. crouposa, kurz nachher Psoriasis.

Vor 4 Jahren Beginn seines jetzigen Leidens mit starkem Zusammenzucken des ganzen Körpers beim Thürenzuschlagen u. s. w. Seit 3 Jahren Steifigkeit und Knarren im rechten Schultergelenk; ein halbes Jahr später vorübergehende Parese des linken Armes, noch keine Sensibilitätsstörungen. 1884 Abmagerung der rechtsseitigen Schultermuskeln, fibrilläre Zuckungen, Brennen an der Aussenfläche des rechten Oberarmes, „wie wenn er neben dem Feuer stände"; Pelzigsein und Eingeschlafensein der rechten Hand; letztere kalt und weiss, Aufspringen der Fingerpulpen, Nagelveränderung. Dann kam eine vorübergehende Schwäche im rechten Radialisgebiet. Seit einem Jahre Steifigkeit und Abmagerung des ganzen rechten Armes mit feinen Zuckungen an verschiedenen Stellen und so starkem „Bitzeln", dass das Kratzen bis zum Bluten der Haut angenehm war, wenn es auch reflectorisch schmerzhafte Krämpfe in allen 4 Extremitäten erzeugte. Die Hand war bald „mennigroth", bald „blau" gesprenkelt; dabei entsprach das subjective Kältegefühl häufig nicht der objectiven Temperatur der Hand. — Seit 2 Jahren Gefühl des Umschnürtseins der Oberschenkel, Jucken, Steifigkeit. Eine Art spinaler Epilepsie, wenn er sich des Morgens im Bett ausstreckte.

Seit 3 Monaten Steifigkeit, Zuckungen, Schwäche, verminderte Temperaturempfindung des linken Armes, Zusammenschnüren der Brust, Spannen im ganzen Rücken. Kalte Füsse, Nachschleppen des rechten Beines. Gesteigerte allgemeine reflectorische Erregbarkeit.

Status praesens. Guter Ernährungszustand. Psoriasis vulgaris bei trockener Haut.

Die linke Pupille wenig weiter als die rechte. Im Uebrigen Seitens der Gehirn- und der Gehirnnervenfunction keine Anomalie.

Atrophie mässigen Grades und Parese des ganzen rechten Armes incl. des M. deltoides, des M. infraspinatus, Rhomboideus. Fibrilläre Zuckungen in dem M. deltoides. Der linke Arm ist ebenfalls etwas geschwächt, ohne dass Abmagerung daselbst zu erkennen ist. Dynamometerdruck rechts 13°, links 22°. Die Atrophie beträgt rechts 1—1,5 Cm. Sehnenreflexe am rechten Arm fast aufgehoben, am linken lebhaft. Die rechte Hand kalt, auf dem Rücken durch vasomotorische Störungen wie gesprenkelt, Nägel gerifft, brüchig.

Die Tastempfindung ist an den Fingerpulpen rechts herabgesetzt, ebenso auf der Rückenfläche der Finger; hier fehlt auch der stereognostische Sinn; am ganzen übrigen Körper keine Verminderung des Tastsinns und Localisationsvermögens.

Die Herabsetzung der Schmerzempfindung, welcher die Temperaturempfindung sich gleich verhält, wird am besten erkannt an dem Resultat der faradocutanen Sensibilitätsprüfung.

	1. Empfindung.		Schmerz.	
Wange	rechts 143,	links 144.	rechts 115,	links 115.
Supraclaviculargrube	= 132,	= 136.	= 0,	= 80.
Oberarm dorsal . .	= 116,	= 125.	= 0,	= 95.
= volar . .	= 108,	= 136.	= 0,	= 108.
Vorderarm dorsal .	= 126,	= 135.	= 0,	= 96.
= volar .	= 122,	= 133.	= 0,	= 102.
Handrücken . . .	= 130,	= 141.	= 40,	= 100.
Finger II	= 110,	= 145.	= 70,	= 88.
Fossa supraspin. .	= 100,	= 126.	= 0,	= 0.
Nacken (4. Halsw.) .	= 100,	= 106.	= 0,	= 80.
Brust (II. ICR.) . .	= 144,	= 139.	= 100,	= 102.
Rücken (VI. Brustw.)	= 116,	= 120.	= 100,	= 100.

Am Abdomen und an den Beinen keine nennenswerthen Sensibilitätsstörungen; rechts am Abdomen vielleicht Hyperalgesie.

Plantar- und Hodenreflexe lebhaft; die Bauchreflexe fehlen. Die Sehnenreflexe gesteigert, leichter Fussclonus beiderseits. Geringe Muskelspannungen im rechten Oberschenkel; Patient schleppt das rechte Bein beim Gehen etwas nach.

Urin- und Stuhlentleerung bieten keine krankhaften Erscheinungen. Die inneren Organe normal.

Allmähliche Verschlimmerung in den letzten 3 Jahren nach einer Mittheilung vom vorigen Frühjahr.

Fall VII.

Duchenne-Aran'sche Form der progressiven Muskelatrophie. Dissociirte Empfindungslähmung für Schmerz- und Temperatureindrücke. Gesteigerte Sehnenreflexe der Beine. Keine GFE.

Philipp Krämer, 42 Jahre, Hülfswärter aus Eppelheim, aufgenommen 30. April 1891.

Keine neuropathische Belastung; 2 Kinder starben an Krämpfen.

Patient war früher nie krank; viele Erkältungen und schwere Arbeit. Trauma, Potatorium, Syphilis u. s. w. negirt.

Vor 2 Jahren wurden ohne bekannte Ursache beide Hände schwach und wurden wie eingeschlafen, besonders die linke Hand; dabei Spannung und Schwellung des linken Ellbogengelenkes; 4—5 Wochen später die gleichen Erscheinungen am linken Hand- und rechten Ellbogengelenk. Weihnachten 1890 brennende und zupfende Schmerzen in den Vorderarmen, seltener in den Oberarmen und in der Nackengegend. Die jetzigen Klagen sind: Brennen und Eiseskälte in den Fingern und Händen, Pelzigsein der Arme; er ist aber im Stande,

„ein Haar zwischen den Fingerspitzen zu fühlen". Seit Beginn der Erkrankung starke Abmagerung der Hände und auch der Vorderarme, dabei Zuckungen in den Hand- und Armmuskeln. Die Hände werden leicht blau und kalt und schwitzen weniger als früher. — Die Beine waren stets gut; die Sphincteren in Ordnung. Zeitweise Magenschmerzen ohne Anorexie und ohne Erbrechen. — Endlich soll die Sicherheit und Schnelligkeit in der Erkennung von Temperaturunterschieden und Schmerzeindrücken geringer geworden sein.

Status praesens. Mittelgrosser kräftiger Mann; keine psychischen Störungen; keine anormale Schädelbildung. Gehirnnerven verhalten sich normal; Pupillen gleich weit, reagiren auf Licht und Accommodation, keine GFE, keine Alteration des Augenhintergrundes. — Keine Scoliose oder Kyphose der Wirbelsäule.

Die Muskeln des Halses, des Nackens und Schultergürtels gut entwickelt und kräftig.

Die Hände und Vorderarme bieten das Bild der Duchenne-Aran'schen Form der progressiven Muskelatrophie. Lebhafte fibrilläre Zuckungen in den kleinen Handmuskeln bewirken einen leichten Tremor der Finger; dieselben sind ferner sichtbar in den Muskeln am Vorderarm und einzelnen Muskeln am Oberarm. Doppelseitige Krallenhand. Gänzliches Fehlen der Sehnenreflexe der Arme.

Oberarme kräftig, nicht atrophisch. Extensoren am Vorderarm ebenfalls noch kräftig; die Beuger am Vorderarm paretisch und atrophisch.

M. inteross. I und Hypothenar fehlen beiderseits so gut wie ganz, die Spatia interossea stark vertieft. Der Thenar ist links sehr stark, rechts etwas weniger stark atrophisch. Der Atrophie entsprechend ist die Function der genannten Muskeln gering oder gleich Null, ihre mechanische Muskelerregbarkeit stark herabgesetzt oder ganz geschwunden. Es besteht Schwund der elektrischen Erregbarkeit im M. interosseus I und Hypothenar, partielle EaR mit erhaltener herabgesetzter faradischer Erregbarkeit im Thenar sin., herabgesetzte Erregbarkeit in den Vorderarmbeugern. Die Epidermis der Hohlhand ist dick; die Hände und das distale Ende der Vorderarme ist livid und kühl, dabei ist die Hohlhand sehr feucht.

Maasse:						
Oberarmumfang	rechts	29,5,	links	29,5	Cm.
Vorderarmumfang	"	26,0,	"	26,0	"
" Mitte	"	21,2,	"	20,6	"
" unten	"	16,8,	"	16,8	"

Tastsinn, stereognostischer Sinn, Localisationsvermögen, auch Muskelsinn an dem ganzen Körper (auch an den Fingerpulpen) völlig normal.

Von dem Haarsaum am Hinterkopf, von dem Haarsaum des Bartes bis zur Regio hypogastrica ist der Schmerz- wie Temperatursinn, sowohl für warm, wie für kalt beiderseits herabgesetzt, am stärksten in den Händen, durchweg links mehr als rechts. Links ist ferner im Gebiet des N. occipitalis major das Wärmegefühl (und Kältegefühl?) herabgesetzt; ob Schmerzeindrücke weniger gut empfunden werden, bleibt unsicher. An den Beinen und im Trigeminusgebiet bestehen ähnliche Störungen nicht. In der Höhe der 7. und

8. Rippe ist eine stärker hypalgische Zone auf der linken Seite, als ober- und unterhalb. An den Fingerpulpen erste faradocutane Empfindung bei 140 RA; bei 40—50 RA keine locale Schmerzempfindung, wohl aber krampfartiger Schmerz in den contrahirten Armmuskeln. — Lebhafte vasomotorische Erregbarkeit der Haut; keine Hyperidrosis.

Gang, grobe motorische Kraft, Ernährung der Beine normal. Kein Schwanken oc. cl.

Die Bauchreflexe fehlen, Hodenreflexe schwach, Plantarreflexe normal.

Die Sehnenreflexe beider Beine gesteigert, Patellar- und Fussclonus, lebhafte Periostreflexe, gesteigerte Adductorenreflexe, sowie derjenigen von der Sehne des M. tibialis postic.

Am 13. Mai. Rechte Pupille kleiner als linke.

Die inneren Organe, Urin normal. — Keine sonstigen Störungen.

Patient bekam Kal. jodat. und wurde galvanofaradisirt. Dabei liessen die Sensibilitätsstörungen nach, und er fühlte sich subjectiv besser. Objectiv war bei der Entlassung am 16. Mai keine wesentliche Aenderung zu constatiren.

Fall VIII.

Progressive Muskelatrophie der Arme mit Beginn am Schultergürtel. Schmerz- und Temperatursinnstörung. Trophische, vasomotorische und secretorische Störungen der Haut. Spastische Parese der Beine. Scoliose der Wirbelsäule. Pupillendifferenz. GF normal.

Peter Sch., 57 Jahre alter Landwirth aus der Pfalz, aufgenommen 30. Juni, entlassen 27. Juli 1891.

Keine neuropathische Belastung. Mit 22 Jahren Ileotyphus. Vor 8 Jahren ging ihm ein leerer Wagen über die Brust, und er bekam dabei einen Hufschlag gegen dieselbe; vor 4 Jahren Fall auf den Hinterkopf, woran sich ½stündige Bewusstlosigkeit anschloss; beim Erwachen war das linke Bein eingeschlafen, doch dauerte dies nur einen Tag; aber die Halswirbelsäule blieb ein ganzes Jahr bei Drehbewegungen schmerzhaft. Keinerlei sonstige Schädlichkeiten.

Vor 10 Jahren Panaritium des rechten Mittelfingers und Alteration des Gefühls aller Finger. Das Panaritium schmerzte wenig. Vor 3 Jahren entwickelte sich eine Warze auf dem rechten Handrücken an der Basis des fünften Fingers. Ohne zu nässen oder zu schmerzen, breitete sich diese warzenartige Bildung immer mehr aus. Bis Juni 1890 fühlte sich der Kranke im Uebrigen wohl, abgesehen von geringen Schmerzen bei Bewegungen in der Halswirbelsäule. August 1890 Spannen und mässige Schmerzen in der Gegend des linken Schulterblattes und der Schulter. Von August 1890 bis März 1891 kamen nach einander Schwäche im linken Arme, so dass er nicht mehr in die Höhe reichen konnte, Schmerzen im linken Oberarm, Brennen in der Schultergegend, eisiges Gefühl in dem linken Vorderarme und in der linken Hand. Steifigkeit im linken Bein. — Von März 1891 ab Zunahme der Schwäche des linken Armes mit Atrophie der Handmuskeln und Neigung einzelner Finger zu Kral-

lenstellung; Bewegungsbeschränkung im linken Schultergelenk. Dann ganz ähnliche Erscheinungen im rechten Schultergelenk, Schmerzen neben Spannen und Functionsstörung. Spannen in der rechten Hand. Der Gang wurde beschwerlicher, konnte mit Mühe noch 1 Stunde fortgesetzt werden, wobei das linke Bein schleifte. Das Gefühl für heisse und kalte Gegenstände hat in der linken Hand abgenommen. Keine Bulbärerscheinungen, keine secretorischen Störungen. Die vegetativen Functionen, Urinentleerung normal; Stuhlträgheit.

Status praesens. Patient ist gross, kräftig gebaut; Intelligenz gut. Schädel auffallend lang. Seitens der Gehirnnerven keine Störung, abgesehen von zeitweise vorhandener Pupillendifferenz bei gut erhaltener Reaction derselben gegen Licht und Accommodation. Rechte Pupille hier und da weiter als die linke. Gesichtsfeld und ophthalmoskopischer Befund normal. Puls regelmässig, frequent (100). Temperatur normal.

Die folgenden Krankheitserscheinungen sind links stärker als rechts.

M. cucullaris beiderseits stark atrophisch und paretisch, ebenso der M. sternocleidomastoideus und die M. rhomboid. Wenig paretisch und atrophisch sind die MM. supra- und infraspinat. sin. und M. deltoid. sin. Nicht scheinen gelitten zu haben die kleinen tiefen Halsmuskeln, der M. levator scap., der M. latiss. dorsi, die Pectorales, der Subscapularis. Etwas betheiligt ist der Serrat. antic. major. Die Zwerchfellsexcursionen sind wenig ausgiebig.

Parese und Atrophie aller Muskeln des linken Ober- und Vorderarms; rechts keine ausgesprochene Atrophie.

Mässige Atrophie und Parese aller kleinen Handmuskeln rechts, viel stärker links, wo der 4. und 5. Finger zur Krallenstellung neigen; die Function ist entsprechend gestört. In allen genannten atrophischen Muskeln sind mehr oder weniger lebhafte fibrilläre Zuckungen vorhanden; die mechanische Erregbarkeit ist herabgesetzt, ebenso die elektrische Erregbarkeit im M. cucullaris und in den kleinen Handmuskeln mit nicht deutlich ausgesprochener EaR. — Vasomotorische Erregbarkeit der Haut des Rumpfes erhöht; warzenartige, ca. markstückgrosse Hautverdickung auf dem rechten Handrücken.

Die Sehnenreflexe fehlen völlig am linken Arm; rechts fehlt der Tricepsreflex, dagegen sind die Beugesehnenreflexe gesteigert.

Maasse:	Oberarmumfang	rechts	25,2,	links	23,8 Cm.
	Vorderarmumfang	"	24,0,	"	23,0 "
	Hand II—V Metacarp.-Umf.	"	21,2,	"	19,5 "

Die grobe motorische Kraft der Beine ist beträchtlich. Der linke Oberschenkel ist 1 Cm. dünner als der rechte. Der Gang ist spastisch-paretisch, und es bestehen leichte Muskelspannungen im linken Beine. Beiderseits Patellarclonus; die Sehnenreflexe sind durchweg erhöht bis auf den rechten Achillessehnenreflex; links ist die Steigerung eine stärkere. Mechanische Muskelerregbarkeit lebhaft. Keine vasomotorischen oder trophischen Störungen der Haut.

Sensibilität. Im Trigeminusgebiet beiderseits normal. Der Tastsinn ist am ganzen Körper normal oder nicht nachweisbar herabgesetzt. Schmerz- und Temperatursinn für warm und kalt sind links von der Höhe des Scheitels, vorn vom Unterkieferrand bis zur Höhe der Inguinalgegend mit der ganzen Rumpfhälfte, incl. linkem Arm herabgesetzt. Rechts besteht Hypalgesie und Thermohypästhesie in Westenform vom Unterkieferrand und von der Nackengegend abwärts bis zur 5. Rippe. Am meisten ist die Störung ausgesprochen an der linken Hand, in der linken Supraclaviculargrube, an der linken Bauchhälfte, während an der linken Brust Inseln von geringerer Herabsetzung bestehen. An den Beinen besteht keine partielle Empfindungslähmung. Rechts ist der Plantar- und Cremasterreflex lebhaft, links herabgesetzt; der Bauchreflex ist rechts schwach, fehlt links.

Scoliose der Wirbelsäule im Hals- und Brusttheil. Die inneren Organe bis auf linksseitige Pleuritis adhaesiva normal. Harn frei von Eiweiss und Zucker. — Des Morgens fast regelmässig Hyperidrosis der linken Kopfhälfte zu constatiren. Durch Elektricität und Kal. jodat. Besserung der Function der Schultermuskeln unter fast vollständigem Nachlassen der Schmerzen.

Im Anschluss an die letzten Fälle will ich hier auf einige Symptome, welche bei der Syringomyelie häufig beobachtet werden, etwas näher eingehen.

Verhältnissmässig oft findet man eine Differenz in der Pupillenweite bei wenig veränderter, manchmal etwas träger reflectorischer und accomodativer Reaction der Pupillen, sodann Lidspaltverengerung und noch seltener Zurückgesunkensein und Kleinheit des Augapfels. Diese Symptome hat man auch bei Brown-Sequard'scher Lähmung, wenn dieselbe von der Cervicalgegend ausging, beobachtet und auf eine Läsion des Centrum ciliospinale zurückgeführt, welches nach Budge im oberen Brust- und unteren Halsmark zu suchen ist. Dabei resultirt die Myosis aus einer Lähmung, die seltener beobachtete Mydriasis aus einer Reizung der oculopupillären Sympathicuscentren oder -fasern, welche die radiären Muskelfasern der Iris beeinflussen. Mme. Déjérine-Klumpke stellte durch Experimente am Hunde fest, dass Myosis, Lidspaltverengerung und Kleinheit des Bulbus auf eine Lähmung des Ramus communicans des I. Brustnerven der gleichen Seite zurückzuführen sind. Neuerdings wies R. Pfeiffer in einer aus der Lichtheimschen Klinik kommenden Arbeit mit aller Bestimmtheit zum ersten Male den gleichen Verlauf der betreffenden Fasern für den Menschen nach. Danach werden wir die oculopupillären Symptome entstehen sehen sei Läsion der N. commun. der I. Dorsalnervenwurzel, einerlei ob dieselbe durch ein Trauma, durch Caries der Wirbelsäule mit Fungus der Dura mater, durch Pachymeningitis chronica fibrosa,

durch einen Tumor oder durch Neuritis herbeigeführt ist; dies ist durch die Mittheilungen von Pfeiffer und Onanoff bewiesen, und Fr. Krauss beobachtete denselben Symptomencomplex bei Caries der Wirbelsäule mit Compression und Erweichung der unteren Hals- und oberen Brustmarksegmente. In solchen Fällen wird man unentschieden lassen müssen, ob die Erkrankung der I. Dorsalnervenwurzel oder des Centrum ciliospinale für die Symptome verantwortlich zu machen ist, wenn nicht, wie ich Gelegenheit hatte zu sehen, die Pupillen- und Lidspaltveränderung den Compressionserscheinungen des Rückenmarks vorausgehen. Bei der Syringomyelie, bei welcher die Erscheinungen oft nur zum Theil ausgebildet, muss der Sitz für die meisten Fälle ins Rückenmark verlegt werden. Immerhin geht aus dem soeben Angeführten so viel hervor, dass die Augenveränderungen einen gewissen, aber nicht absoluten Werth bei der Differentialdiagnose der Syringomyelie mit anderen Krankheiten innerhalb des Wirbelcanals der unteren Hals- und oberen Brustpartie haben. Wichtiger sind noch die oculopupillären Symptome, wenn es sich darum handelt, festzustellen, ob man eine der eben genannten Krankheiten oder eine periphere Plexusaffection vor sich hat, da bei der letzteren die Augensymptome vermisst werden. Zur Unterscheidung der in der Halsanschwellung etablirten Syringomyelie von den extramedullären, die Nervenwurzeln afficirenden Schädlichkeiten hat, wenn nicht die Aetiologie (Stich, Kugelverletzung u. s. w.) oder eine Difformität der Wirbelsäule ohne Weiteres Aufschluss giebt, das Verhalten der Sensibilität immer noch den meisten Werth. Alteration des Schmerz- und Temperatursinns bei erhaltenem Tastsinn, ausgesprochene fibrilläre Zuckungen in den gelähmten Muskeln, Hyperidrosis sprechen mehr für die Syringomyelie, da bei Erkrankung der vorderen und hinteren Wurzeln die Tastsinnstörungen neben Schmerz- und Temperatursinnalteration das Gewöhnliche sind. Dass es aber auch hiervon Ausnahmen giebt, lehrt der von Charcot mitgetheilte Fall. Durch eine Kugel war das I. Dorsalnervenpaar und die gleichseitige Rückenmarkshälfte verletzt worden. Die Folge war eine Halbseitenläsion des R. M. und Atrophie der kleinen Handmuskeln mit partieller Empfindungslähmung im Gebiet des N. cutan. brach. int., wobei der Tastsinn intact war. Andererseits constatirte Fr. Krauss bei Caries der Wirbelsäule, wobei es zur Erweichung der Rückenmarksubstanz kam, fibrilläre Zuckungen in den atrophirenden Muskeln und Hyperidrosis; doch waren hier keine partiellen Empfindungslähmungen vorhanden, sondern der Tastsinn hatte ebenfalls gelitten. Frühzeitiges Auftreten von Paraplegie der Beine mit Decubitus, schweren Blasenstörungen u. s. w. sind mehr

der Caries der Wirbelsäule und den extra- und intramedullären Geschwülsten incl. der central sitzenden langgestreckten Gliomatose, als der primären Gliose mit Höhlenbildung eigen.

Déjérine und Tuilant haben sodann zuerst darauf hingewiesen, dass bei Syringomyelie-Kranken, auch bei solchen, bei welchen Hysterie ausgeschlossen, häufig eine concentrische Gesichtsfeldeinschränkung (GFE) zu finden sei. Morvan constatirte sie bei fünf von acht seiner Kranken. Bis jetzt hat sich Folgendes bezüglich dieses Symptomes herausgestellt: Es wurde gefunden bei nichthysterischen Syringomyelie-Kranken 12 mal (Déjérine-Tuilant, Morvan), bei sicher oder wahrscheinlich hysterischen Syringomyelie-Kranken 5 mal (Oppenheim-Brunslow, Roth, Joffroy, Renda, Schlesinger); vermisst wurde es in 26 Fällen (Charcot, Charcot-Brissaud, Roth, Brühl, Hoffmann, Robinson, Joffroy und Achard, Jolly, R. Pick), wobei meine neuen Fälle VII, VIII und XII, XV bereits mitgezählt sind. Wenn auch weitere Beobachtungen abzuwarten sind, bevor man sich ein definitives Urtheil über die Häufigkeit der GFE bei der Syringomyelie bilden kann, so geht doch aus dem vorliegenden Material bereits so viel hervor, dass das Symptom nicht constant ist und eine grössere Bedeutung für die Diagnose der Krankheit nicht beanspruchen kann, und dass man damit zu rechnen hat, dass Hysterie, ebenso wie zu anderen organischen Krankheiten des Nervensystems, auch zur Syringomyelie hinzutreten kann.

Strabismus und Nystagmus sind seltenere Erscheinungen und in manchen Fällen sicher congenitaler Natur. Ebenso gehören Amblyopie, Amaurose und Neuritis optica zu den Ausnahmen; sie werden beobachtet, wenn neben der Gliose resp. Syringomyelie eine selbständige Gehirnkrankheit vorliegt, oder wenn eine die Syringomyelie vorbereitende Gliomatose bis hoch oben in die Medulla oblongata reicht und ähnlich wie Tumoren in der Gegend des 4. Ventrikels wirkt.

Secretorische (Hyperidrosis, Hypidrosis, Thränenfluss) und vasomotorische Störungen (Quaddelbildung bei leichten mechanischen Reizen, ödematöse Anschwellungen u. s. w.) sind ebenfalls nicht seltene Erscheinungen. Die vasomotorischen Fasern verlassen angeblich das Rückenmark in den 2., 3. und 4. Dorsalnervenwurzeln, doch lassen klinische Erscheinungen darauf schliessen, dass dies nicht die einzigen Bahnen sind.

Grasset hat vor nicht langer Zeit die Thermanästhesie, die Analgesie, die secretorischen (Schweiss-) und vasomotorischen

Störungen unter dem Namen des „syndrome bulbo-medullaire" zusammengefasst, verlegt den Sitz dieser Symptome in die „substance grise latéro-posterieure" und bestreitet, dass diese Symptome für die Syringomyelie pathognomonisch seien; sie seien es ebensowenig, wie überhaupt ein einzelnes spinales Krankheitssymptom für irgend ein Rückenmarksleiden pathognomonisch sei. Den Sitz des genannten Symptomencomplexes in die angegebenen Abschnitte der grauen Substanz zu verlegen, war nicht schwierig, denn es war bereits vorher geschehen. Was die partielle Empfindungslähmung betrifft, so ist dieselbe von den meisten Autoren doch nur als ein differentialdiagnostisch sehr wichtiges, aber durchaus nicht für die Syringomyelie pathognostisches Symptom hingestellt worden, denn man hat ja Aehnliches bei der Tabes dorsalis und der peripheren Neuritis schon längst beobachtet. Dass aber die Schmerz- und Temperatursinnanomalien bei der Diagnose der Syringomyelie von grosser Wichtigkeit sind, davon wird man sich trotz der Grasset'schen Einwände immer wieder überzeugen. Hätte Grasset angegeben, welche Krankheiten sich durch sein „syndrome bulbo-medullaire" auszeichnen, und vor Allem, wie sich dieselben von einander unterscheiden lassen, so müsste man ihm sehr dankbar dafür sein. Das hat er leider versäumt, und deshalb kann ich auch jetzt dem genannten Symptomencomplex eine grössere Bedeutung in der Pathologie nicht zuerkennen, als er vorher besass. Dazu kommt, dass die Symptomengruppe nur selten völlig ausgebildet ist und noch weniger rein, d. h. ohne Lähmungserscheinungen u. s. w.

Fall IX mit Autopsie.

Pupillendifferenz. Scoliose. Spastische und atrophische Lähmung der 4 Extremitäten. Partielle Empfindungslähmung (Schmerz und Temperatur), später umschriebene Tastsinnstörung. Vasomotorische Störungen: homme autographique; Blasenbildung. Hyperidrosis. Bulbärerscheinungen. 5jährige Dauer des Leidens. — Hydrocephalus chron. int., Syringomyelie, Pachymeningit. cervic. fibrosa etc.

Philipp Bennighof, 31 Jahre alter, lediger Landwirth aus Grossniedesheim, rec. 11. December 1886, † 1. Juli 1889.

Keine neuropathische Belastung. Im 10. Lebensjahre acute Kinderkrankheit, wahrscheinlich Scharlach, gefolgt von doppelseitiger Ohraffection und hochgradiger Schwerhörigkeit. Kein Trauma, keine Syphilis, wohl aber reichliche Erkältungen.

Beginn der Krankheit 1884 mit Schwäche und Steifigkeit im linken Schultergelenk, ferner Motilitätsstörung des 4. und 5. Fingers der linken Hand. Seit Frühjahr 1886 ziehende und reissende Schmerzen im linken Arm. Von Sommer 1886 ab nahm die Krankheit einen raschen Verlauf. Zur Schwäche des linken Armes gesellte

sich Abmagerung desselben; der Arm war im Schultergelenk an den Rumpf angezogen; keine fibrillären Zuckungen. Brennen im linken Arm, Taub- und Eingeschlafensein, Abnahme des Temperatur- und Schmerzsinns; es fühlte sich links Alles kalt an; er verbrannte sich bis zu Blasenbildung, stiess sich stark, ohne dass es schmerzte. Verbunden mit grosser vasomotorischer Reizbarkeit der Haut des betreffenden Armes war eine über den ganzen Arm und die linke Thoraxhälfte ausgedehnte Hyperidrosis. Rieb er den Arm wegen des Brennens, so wurde er ganz roth, hing er einen Henkelkorb über den Vorderarm, so bildete sich an der Druckstelle ein Wulst; Morgens war der ganze linke Hemdärmel durchnässt, der rechte trocken.

Der rechte Arm erkrankte dann mit Steifigkeit und Muskelspannungen der Schultergegend, mit Schwäche und geringer Abmagerung, Abnahme des Schmerz- und Temperatursinnes.

Auch das linke Bein wurde jetzt steif, ermüdete rascher und wurde nachgezogen; sonst keinerlei Störungen an den unteren Extremitäten. — Seit gleicher Zeit ist der Kranke arbeitsunfähig und kann sich nicht mehr an- und auskleiden.

Stuhl angehalten; Urinentleerung normal; Geschlechtstrieb unverändert. — Schlaf schlecht. Ohrensausen, von dem Ohrenleiden herrührend. Im Uebrigen ohne Klagen.

Status im December 1886:

Patient kräftig gebaut, von gesundem Aussehen. Die inneren Organe normal; ebenso Urin und Urinmenge.

Trotz seiner Taubheit ist er sehr intelligent. Gesicht, Geruch, Geschmack ungestört.

Die rechte Pupille ist enger als die linke bei guter Reaction. Der Unterkieferreflex lebhaft. Die rechte Zungenhälfte ist voluminöser als die linke, hat tiefe Zahneindrücke; die Function ist nicht beeinträchtigt. Keine weitere Störung von den Gehirnnerven aus.

Dorsalscoliose nach rechts; Herabhängen der linken Schulter.

Die Bewegungen der oberen Extremitäten sind beeinträchtigt durch Muskelatrophie und Parese, durch Muskelspannungen und durch Gelenkaffection. Patient kann sich nicht mehr an- und auskleiden, schreibt noch mühsam. Active wie passive Bewegungen erfolgen in den Schultergelenken unter knarrenden Geräuschen und intensiven Schmerzen; dieselben sind sehr beschränkt durch die Gelenkerkrankung und die Muskelspannungen.

In beiden Armen sind die Bewegungen in allen Gelenken, abgesehen von der Parese, mehr oder weniger durch die Muskelspannungen behindert. Active Abduction der Arme in den Schultergelenken rechts bis 35°, links bis 20° eines rechten Winkels, passiv etwas mehr; die Erscheinungen sind links durchweg stärker ausgesprochen, als rechts.

Die Muskeln verhalten sich folgendermaassen: M. sternocleidomastoid. in seiner clavicularen Portion links und rechts reducirt.

M. cucullaris beiderseits stark atrophisch und paretisch; etwas geringer afficirt sind der M. levator angul. scapulae, die MM. rhomboidei, der M. serrat. ant. maj. sin.; ebenso sind die MM. supra-

et infraspinati atrophisch und paretisch. Normale Function haben die nicht genannten Schulter- und Brustmuskeln.

MM. deltoidei paretisch und der linke atrophisch. Die Muskeln am Oberarm functionell und nutritiv gut, sind jedoch Sitz starker Muskelspannungen.

Die Extensoren am Vorderarm beiderseits paretisch, links mehr als rechts, und atrophisch und zwar die einzelnen Muskeln in verschiedenem Grade. Ganz wie die Extensoren verhalten sich die Flexoren. Die kleinen Handmuskeln sind links wie rechts in verschiedenem Grade paretisch und nur leicht atrophisch. Die Atrophie ist geringer, als man nach der Functionsstörung erwarten sollte.

Fibrilläre Zuckungen in den Handmuskeln und der hinteren Portion des M. deltoides. — Die mechanische Muskelerregbarkeit ist nur an einzelnen Handmuskeln träge und gesteigert, an anderen wieder herabgesetzt. An den Armmuskeln keine träge mechanische Erregbarkeit. — Die Sehnenreflexe sind im Ganzen genommen an beiden Armen gesteigert: Tricepsreflex beiderseits lebhaft, gleich stark; Reflex von der Bicepssehne links stärker, rechts weniger gesteigert; Periostreflexe von den Vorderarmknochen und den Beugesehnen rechts gesteigert, links nur die Periostreflexe.

Dynamometerdruck rechts 12°, links 6°.

Bauch- und Rückenmuskeln kräftig. Der Bauchreflex rechts vorhanden, links nicht sicher auszulösen.

Der Gang ist mit dem linken Beine, das leicht ermüdet und dann geschleift wird, spastisch; Stehen auf einem Fusse mangelhaft.

Die Musculatur der Beine gut genährt; die Motilität der letzteren im Liegen nicht beschränkt und die grobe motorische Kraft bis auf eine Parese im linken Quadriceps normal; mechanische Muskel- und Nervenerregbarkeit normal. Muskelspannungen in den Oberschenkeln. — Sehnenreflexe gesteigert, Fussclonus rechts, links weniger stark. Plantar-, Hoden- und Hautreflexe normal.

Sensibilität: Das Trigeminusgebiet verhält sich beiderseits ganz normal.

Der Tastsinn und das Localisationsvermögen ist überall erhalten, subjectiv an denjenigen Partien, wo der Schmerzsinn am stärksten gelitten hat, weniger fein. Der stereognostische Sinn nicht verändert. Coordination und Muskelsinn in Ordnung.

Der Schmerzsinn ist beiderseits am Kopf — nur das Quintusgebiet ausgenommen —, also vom Scheitel bis zur Inguinalgegend, incl. Arme herabgesetzt, rechts auch noch etwas an der Aussenfläche des Oberschenkels. Die Hypalgesie ist am stärksten beiderseits am Halse bis zur Spina scapulae und zur ersten Rippe, links stärker als rechts, ferner links in einer inselförmigen Partie zwischen 5. und 8. Rippe. Im Grossen und Ganzen ist die Schmerzempfindung links durchweg geringer als rechts. Im N. cutan. coll. sup. ist sie noch am besten, ferner an der Innenfläche der Oberarme, aber schlechter als im Gesicht.

In gleicher Ausdehnung und analog dem Schmerzsinn hat der Temperatursinn gelitten, heisse und kalte Gegenstände rufen ein brennendes Gefühl hervor, ohne zu schmerzen. Auch ist eine Vermin-

derung an der Aussenfläche des rechten Beines, weniger an der Innenfläche, zu constatiren.

Ebenso weit, als die Sensibilitätsstörungen reichen, besteht eine hochgradige Steigerung der vasomotorischen Erregbarkeit der Haut; dieselbe ist am lebhaftesten am Thorax und Abdomen, nimmt bis zu den Knieen herab ab, fehlt im Quintusgebiet. Patient bietet das Bild des „homme autographique" in ausgeprägtestem Maasse.

Die elektrische Erregbarkeit der Hals- und Armnerven wenig herabgesetzt, keine EaR. Die faradocutane erste und die Schmerz-Empfindung ist an der linken Halsseite, an der linken Brust zwischen 5. und 6. Intercostalraum und an der Aussenfläche des linken Oberarms herabgesetzt.

Patient blieb bis 15. März 1887 auf der Abtheilung. Seine Klagen waren: bald Brennen, bald Hitzegefühl oder beide zusammen um den Schultergürtel, Brennen an der Radialseite des Daumens, Hitzegefühl im Hinterkopf; Frieren von der 2. Rippe bis zu dem Hypogastrium der linken Seite bei gleichzeitigem Hitzegefühl an der linken Halsseite; Hitze und Brennen am linken Thorax, Ziehen und Spannen in den Armen, Brennen im Nacken und Hinterkopf; „in den Knochen" des linken Schultergelenks Gefühl der Nässe.

In der Nacht vom 1. zum 2. Februar spontane Blasenbildung an der Pulpe des linken Daumens; die Blase ist mit seröser Flüssigkeit gefüllt, von einem mehrere Millimeter weiten rothen Hof umgeben, schmerzt nicht. Vom 1. bis 6. März sind die Finger beider Hände stark geschwollen, dunkelroth.

Von Ende Januar 1887 ab die ersten subjectiven Krankheitssymptome in dem sensiblen Quintusgebiet: Stechen in der Schläfengegend bei Kaubewegungen; intensiver stechender Schmerz im N. supraorbitalis dexter, sowie den gleichseitigen Jochbeinästen, Rauhigkeit im Halse spontan und mehr noch beim Schlucken; Schmerzen in den Augen so stark, dass sie den Schlaf stören; starke Röthung des Gesichts bei zeitweise erregter Herzaction.

Am 28. Februar Schmerzen ziehenden und spannenden Charakters im linken Hüftgelenk; „so fing's auch im linken Schultergelenk an."

Der Gaumensegelreflex ist herabgesetzt; das Kältegefühl der linken Zungenhälfte ist weniger gut als dasjenige der rechten.

Am 15. August 1887. Rechte Pupille etwas enger als die linke bei guter Reaction. — Die rechte Zungenhälfte ist dicker als die linke und Sitz fibrillärer Zuckungen. — Die Tastempfindung ist dorsalwärts von dem Sternocleidomastoid. an der linken Halsseite verschwunden; dass Temperatur- und Schmerzsinn in der gleichen Gegend gelitten hatten und die erste faradocutane Empfindung hier herabgesetzt war, wurde früher erwähnt. — Die Schwäche der Arme hat zugenommen; Dynamometerdruck = Null beiderseits. Die Muskelspannungen haben am linken Arm etwas nachgelassen. Der Tricepsreflex fehlt jetzt links, ist rechts normal, während die übrigen Sehnen- und Periostreflexe beiderseits sehr gesteigert sind; es besteht Digital-Handclonus beiderseits, wenn man die in Flexion stehenden Finger rasch dorsalwärts bewegt, ähnlich wie man beim Auslösen des Achillessehnenreflexes verfährt.

Die Beine nicht abgemagert, haben gute Tastempfindung. Am rechten Bein Hypalgesie und Thermohypästhesie mässigen Grades. Starke Steigerung aller Sehnenreflexe rechts mit lebhaftem Fussclonus; links fehlt letzterer, während die übrigen Reflexe ebenfalls gesteigert sind. Rechts Muskelspannungen; ferner Parese aller Unterschenkelmuskeln, am beträchtlichsten in den MM. peronei; links normale Kraft.

Gang steif, mit vorhängendem Oberkörper; Oberarme an den Rumpf adducirt, Beugung in den Ellbogengelenken; rechte Fussspitze nach innen gedreht.

Partielle Entartungsreaction in den kleinen Handmuskeln allem Anscheine nach vorhanden, aber nicht absolut sicher.

Patient wurde entlassen, kam aber am 19. September bereits wieder, weil sich sein Zustand rasch sehr verschlimmert hatte. Es waren, wie sich zeigte, ernste Bulbärerscheinungen eingetreten. Er gab an, am 10. September mit Heiserkeit und Schlingbeschwerden erwacht zu sein; dabei traten die Speisen zuweilen in den Nasenrachenraum; er hatte ferner in letzter Zeit an starkem Schweiss des Hinterkopfes gelitten.

Die Untersuchung ergab: Lebhafte Röthung des Gesichts, starkes Brennen verursachende Acne am Kopf und der Aussenfläche der Oberarme, sonst nirgends. Rechtsseitige complete Recurrenslähmung, Parese des rechten Gaumenbogens; Stimme heiser, leicht näselnd, matt. Schlingbeschwerden

20. September. Abends 10 Uhr ein Erstickungsanfall. Der Gaumensegelreflex fehlt; Klage über „Brennen im Rachen und Kehlkopfe und darum herum". Gesicht und Conjunctiven stark geröthet.

20. September bis 1. October klagt Patient über: Schwindel, Uebelkeit, Brennen im Hinterkopf und dem linken Oberarm, rechtsseitigen Kopfschmerz, krampfhaftes Zusammenziehen in den Armen und der linken hypogastrischen Gegend, Schmerz in der rechten Jochbeingegend, dann wieder in den Zähnen des linken Unterkiefers, Steifigkeit der rechtsseitigen Gesichtsmuskeln, Husten mit starkem reflectorischem Zusammenfahren. Schlingbeschwerden. Beim Einathmen durch die Nase hat er nur links das Kältegefühl der einströmenden Luft, nicht auch rechts; „Gefühl, als ob der Athem aus dem Leibe käme" u. s. w.; träge Urinentleerung, Obstipation.

Neben diesen subjectiven Symptomen konnten, abgesehen von den bereits erwähnten Erscheinungen, während dieser Zeit beobachtet werden: Schlingbeschwerden, fibrilläre Zuckungen in der etwas voluminösen rechten Zungenhälfte, Heiserkeit, Husten, häufiges Erbrechen mit 0,255—0,27 Proc. HCl, öfters wiederkehrender Singultus während mehrerer Tage; keine Alteration des Pulses, was Qualität und Frequenz anbelangt; Obstipation; Urin frei von Eiweiss und Zucker, keine Polyurie. — Dabei spastische Parese der oberen Extremitäten mit gesteigerten Sehnenreflexen, Handclonus, partieller Empfindungslähmung u. s. w., Patellarreflexe gesteigert; Fussclonus rechts, weniger links; Plantarreflex rechts lebhafter als links, Kitzelgefühl links feiner als rechts.

1. October bis 12. November. Die an verschiedenen Tagen vorgebrachten Klagen sind: Brennen und Hitzegefühl um den Hals herum, Schmerz

in der Jochbeingegend, Parästhesien in der rechten vorderen Zungenhälfte, „als wenn Jemand darauf blasen würde"; im linken Hinterkopf Brennen, in der rechten Hälfte Hitzegefühl; im Gesicht Hitzegefühl bis zu den Augen aufwärts. Später klagt er über „Hitze in der Halsgegend, wo früher Brennen war"; Schmerzen in beiden Armen und im rechten Bein, „in welch' letzterem das Gefühl jetzt geringer wird". Schwere des rechten Beines. Steifigkeit in der rechten Gesichtshälfte; in letzter Zeit Ohrensausen. Husten, Athemnoth; Uebelkeit, Schwindel, Schlingbeschwerden. — Ausser der mehr oder weniger starken spastischen Parese der 4 Extremitäten, wovon das linke Bein am wenigsten gelitten hat, den bekannten Sensibilitätsstörungen, werden durch die objective Untersuchung und Beobachtung festgestellt: häufiges Erbrechen (HCl vorhanden), einige Tage lang rasch wechselnde Pulsfrequenz (64—112), Schmerzpunkte aller Aeste des rechten Quintus, Abschuppung der Epidermis der rechten Gesichtshälfte. Geschmack nicht alterirt. Die Tricepsreflexe der Arme werden schwächer bei Steigerung der Beugesehnenreflexe am Vorderarm. Hypalgesie des rechten Beines, spastisch-paretischer Gang. — Bronchitis diffusa.

12. November 1887 bis 4. Januar 1888. Verschlucken; näselnde, matte, heisere Stimme. Beim Husten Reissen im rechten Ischiadicusgebiet, Adductionsbewegungen in beiden Armen und dem rechten Beine. Stechende Sensationen und Reissen von der linken Kehlkopfhälfte nach dem linken Ohre hin. Beim Husten „läuft es die linke Brusthälfte herunter bis zum Hüftgelenk". Steifigkeit der Wangen- und Kinnmusculatur subjectiv. Brennen und Spannen in beiden Armen, dem rechten Bein und rechten Fuss; das linke Bein frei von Umschnürung. Brennen in den Fingern „gerade wie Feuer". Schmerzen und Krachen in der linken Schulter. Athemnoth. Brennen um den Hals, am Hinterkopf, um den Brustkorb, in den Armen, am Abdomen und rechten Oberschenkel. Obstipation. — Einfache galvanische Hyperästhesie beider Acustici. Im Medianusgebiet der linken Hand ist das Gefühl weniger gut, als im Ulnarisgebiet.

In den nächsten beiden Monaten treten an vielen Körperabschnitten, welche seither vorwiegend Sitz von Hitzegefühl und Brennen waren, auch Kälteparästhesien auf: Frieren der linken Brusthälfte, des linken Hypochondriums, des linken Armes Brennen in den Händen, Reissen in den Armen u. s. w. Am 14. Januar Abends: „In der linken Brusthälfte Frieren, am Halse Hitze und hinten am Kopf Brennen". Vom 19. Januar tritt Frieren im linken Bein dazu. Vom 22. bis 25. Januar bilden sich unter lebhaftem Brennen Blasen an verschiedenen Fingern der rechten Hand. Die Blasen besitzen serösen Inhalt. „Eiseskälte" im rechten Arm. Schmerzen im rechten Mesogastrium beim Uriniren und bei jeder tieferen Inspiration. 29. Januar thalergrosser erythematöser Fleck an der Volarfläche des linken Handgelenks. Schwindel, Schmerz an der linken Kehlkopfhälfte mit Brennen innen im Halse. Er giebt häufig an, dass er seine eigene Stimme jetzt besser höre als früher. Linkerseits von der 6. Rippe abwärts bis gegen die Symphyse kleine rothe Flecke, ähnlich in Gruppen angeordnet wie bei Herpes Zoster. Dabei dauern das Brennen, die Hitze, reissende,

umschnürende Schmerzen u. s. w. an denjenigen Körperstellen, wo sie früher waren, mit wechselndem Sitz und wechselnder Intensität fort. Das rechte Bein schuppt stärker als das linke; das erstere fühlt sich ganz trocken an, das letztere ist feucht. Muskelspannungen des rechten, nicht des linken Beines, Parese der rechten Wadenmusculatur ohne Atrophie; rechts sind die Sehnenreflexe auch mehr gesteigert, als links. Spastische Parese — fast Paralyse — der Arme; das rechte Facialisgebiet erscheint zuweilen wie geschwächt. Häufigere Urinentleerung, Obstipation. Reflectorisches lebhaftes Zusammenschrecken, unruhiger, schlechter Schlaf. Schlingbeschwerden gering, kein Erbrechen seither. Trinkt er kaltes Wasser, so friert er nur in der linken Bauchhälfte. Patient unterscheidet stets streng zwischen Hitze und Brennen: „die Hitze ist warm, das Brennen, wie wenn man sich am Feuer brennt".

Verhalten der Augenmuskeln, Gesichts-, Geruch- und Geschmacksinn normal.

Es treten von nun ab die subjectiven Kälte-, Wärme- und Schmerzparästhesien auch in beiden Quintusgebieten, inclusive Schleimhäuten, lebhafter hervor bei Fortdauer der gleichen Erscheinungen am übrigen Körper. Stets hochgradige vasomotorische Reizbarkeit, — der richtige homme autographique.

In der linken Supraclaviculargrube ist seit einiger Zeit neben dem Schmerz- und Temperatursinn auch der Tastsinn so gut wie völlig erloschen, so dass hier jetzt Anästhesie besteht. Auch ist das Tastgefühl in beiden NN. median. etwas vermindert. Die Muskelspannungen in der linken Schultergegend sind allmählich geringer geworden, diejenigen im rechten Schultergelenk grösser. — Urin klar, specifisches Gewicht 1020, kein Eiweiss, kein Zucker.

Patient blieb bis zu seinem an Schluckpneumonie am 1. Juli 1889 erfolgten Tode continuirlich auf der Abtheilung.

An den Armen bestanden die Sensibilitätsstörungen u. s. w. weiter. Hervorgehoben zu werden verdient: 21. Mai 1888 Blasen an den Fingern der rechten Hand; 2. September noch Digitalclonus; die Muskelspannungen der Arme nehmen ab; 12. März 1889 die passiven Bewegungen in den Gelenken des linken Armes frei, nichts mehr von Muskelspannungen; auch rechts haben die letzteren noch abgenommen. Zur Zeit, als die Schluckpneumonie schon bestand, war die Lähmung des linken Armes eine complete und zwar schlaffe, und die Sehnenreflexe fehlten links, waren rechts bis zum Tode auszulösen.

Erscheinungen, welche auf das obere Halsmark und das verlängerte Mark zurückzuführen sind: In der linken Nasen- und Mundhälfte, sowie den linken Zähnen eisiges Gefühl bei der Inspiration; im Gesicht abwechselnd Brennen, Hitze, Frieren, rauhes Gefühl, stets mehr links als rechts; Stechen, Brennen und Kältegefühl im Halse; beim Husten Schmerz in den rechten Lippenhälften; 23. April 1888 Röthung des Gesichts und der Conjunctiven, Puls 72—84, nie Fieber; Schwindel. Patient hört seine Stimme, „was früher nicht der Fall war"; 4. Mai während des ganzen Tages Musik im linken Ohre. 31. Mai Nackensteifigkeit, Schwindel, Puls 96—108. Im November Husten, erschwerte Ex-

pectoration infolge der Lähmung der Athemmuskeln. — 5. Februar 1889 beginnende Atrophie der früher voluminösen rechten Zungenhälfte mit fibrillären Zuckungen und Kitzelgefühl in derselben, wenn sie den Alveolarfortsatz berührt oder an die Zähne stösst. 10. April Paralyse des rechten Stimmbandes bei guter Function des linken. Unterkieferreflex vorhanden. Schweiss der linken Körperhälfte. Mit dem Eintritt der schwereren Lungenerscheinungen wird die rechte Pupille weiter als die linke; beide reagiren gut.

Von auf den Rumpf localisirten Erscheinungen subjectiver Art seien erwähnt: „Leibweh links, und in der linken Bauchhälfte geht es hin und her"; Gefühl, als ob der Urin aus der linken Bauchhälfte käme, wo er dann zuweilen Kältegefühl verspürt; „Brennen im Leib drinnen." — „Beim Essen sowohl kalter wie warmer Speisen heisses Gefühl in der linken Brusthälfte, ebenso ist der Schleim, welcher aus der linken Brust kommt, heiss." Hochgradige vasomotorische Reizbarkeit der Haut.

Vom 17. März 1888 ab: Brennen an der Innenfläche des linken Oberschenkels und an den Geschlechtstheilen, über Nacht eingetreten; die Empfindungen genau wie diejenigen „hinter dem Ohre". 23. März Brennen des linken Beines bis zum Knie abwärts, Hitzegefühl am Unterschenkel. Beim Uriniren treten diese Sensationen häufig auf; Spannen und Hitzegefühl im Perineum. 24. April: Patient bemerkt ganz zutreffend, er sei „wie ein Klumpen". 8. Mai: Oedem des rechten Fusses mit Hyperalgesie; kein Fieber. 4. Juni: Hände und Füsse geschwollen; dabei hat Patient nicht mehr das Gefühl, ob dieselben warm oder kalt sind. 21. November: Hypalgesie des rechten und Hyperalgesie des linken Unterschenkels. Patient kann, wenn er geführt wird, noch gehen; Gang spastisch-paretisch mit vornübergebeugtem Oberkörper. 26. April 1889: Hyperalgesie des linken Fusses und Unterschenkels und Frieren desselben mit vermehrter vasomotorischer Reizbarkeit. 24. Juni: Einschlafen des linken Beines; an Stelle der früheren Hyperalgesie ist jetzt Hypalgesie zu constatiren. 26. Juni: Heute wieder Hyperalgesie des linken Beines; auch schwitzt es mehr als das rechte. Sehnenreflexe der Beine gesteigert; Plantarreflex rechts schwächer als links. Keine degenerative Atrophie der Beine.

Vom 17. November 1888 ab häufig Enuresis; Obstipation. 21. Juni 1889: Harn qualitativ normal, wiegt 1015; keine vermehrte Urinmenge. 7. März 1889 leichter Decubitus; derselbe macht keine Fortschritte bis in die letzten Lebenstage des Kranken.

Gestorben 1. Juli 1889 4 Uhr Nachmittags; sec. 2. Juli 10 Uhr Morgens.

Sectionsbefund: Ziemlich starke Starre; Finger stark gebeugt; zahlreiche Pigmentflecke am Rumpfe; Ablösung der Epidermis und rothe Verfärbung über dem Kreuzbein und den Trochanteren. Musculatur im Zustand mittlerer Entwicklung, blassroth, zerreisslich.

Schädeldach dünn, compact, ziemlich breit, leicht asymmetrisch. Der Innenfläche haftet die Dura mater namentlich am Stirntheil fest an; starke osteophytische Auflagerungen an der Innenfläche. Im Sin. longitud. flüssiges Blut.

Gehirn gross, von fester Consistenz, hat zahlreiche Windungen;

Blutgehalt und Durchfeuchtung mittelmässig. Die Pia mater durchscheinend an der Convexität. Seitenventrikel stark erweitert, ebenso der 3. Ventrikel, in geringem Grade der 4. Ventrikel; Ependym glatt, glänzend.

Der oberste Abschnitt des Rückenmarks zeigt ziemlich starke Verdickung der Dura mater und Verwachsung derselben mit der Arachnoidea und Pia mater. Das Rückenmark selbst erscheint oben in eine grosse, von dünner Wand begrenzte Höhle umgewandelt, weiter nach abwärts liegt eine Höhle central und eine zweite mehr nach rechts. Auch weiter nach abwärts ist die Dura mater noch verdickt und besonders rechts mit den übrigen Rückenmarkshäuten verwachsen. Die Höhlen werden im Dorsalmark immer kleiner; die mittlere verschwindet schliesslich ganz, während eine seitliche erhalten bleibt und nach abwärts immer mehr nach aussen rückt. An einer Stelle ist eine kleine Hämorrhagie in der Höhlenwandung.

Die anatomische Diagnose lautete: Syringomyelie; Hydrocephalus chron. intern., Pachymeningitis cervicalis chronica. Schluckpneumonie u. s. w.

Nach der üblichen Härtung in Müller'scher Flüssigkeit und Alkohol wurde die mikroskopische Untersuchung angeschlossen; dabei wurden Färbungen mit Boraxcarmin, Alauncarmin, Nicrosin, Kupferlack-Hämatoxylin und mit Goldchlorid angewandt. In gleicher Weise wurde bei den später zu beschreibenden Fällen verfahren.

Im Sacraltheil des Rückenmarks (RM) keine Anomalie; Centralcanal (CC) geschlossen.

Das Lendenmark von normaler Grösse; der centrale Ependymfaden an seiner Stelle. Zwischen der vorderen weissen Commissur und der Pia mater des medianen Endes der vorderen Längsfissur liegt ein Feld längsverlaufender Nervenfasern, völlig getrennt von den Vordersträngen und bei Weigert'scher Färbung schon mit blossem Auge sichtbar. Im Lendenmark stösst man auch schon auf die pathologische Neubildung, die Gliose, welche sich von hier bis zur Höhe des Facialiskernes in der Medulla oblongata ohne Unterbrechung fortsetzt, indem sie dabei auf den verschiedenen Höhen des RM. alle möglichen Zerstörungen der grauen und weissen Substanz anrichtet.

Abgesehen von einer absteigenden Degeneration der PyS-Bahnen erscheint im mittleren Lendenmark und zwar im linken Hinterhorn (HH.) ein keilförmiger Herd von gewuchertem Gliagewebe (Fig. 1a), welcher die Grösse und Form eines Komma besitzt und mit seiner Spitze bis nahe zur Pia mater reicht. Der Herd hebt sich scharf gegen das Nervengewebe ab, schliesst selbst keine nervösen Elemente in sich ein, besitzt keine Höhle und in seiner Verlängerung nichts, was mit einem CC. oder einem Ependymfaden Aehnlichkeit hätte, sondern endet in normalem HH.-Gewebe. Der geschlossene CC. liegt an seiner gewöhnlichen Stelle; die vorderen und hinteren Wurzeln verhalten sich normal.

Von da nimmt die Glianeubildung nach oben allmählich an Umfang zu, ist bis zur Höhe des 9. Dorsalmark-Segmentes ganz solid und hier von eiförmiger Gestalt (Fig. 1b). Das linke HH. erscheint infolge dieser Einlagerung viel grösser als das rechte. Der Tumor hat das hintere Drittel der gleichseitigen Clarke'schen Säule durchsetzt und deren nervöse Elemente zerstört, hat den HS wie den degenerirten PyS ver-

drängt, ist aber von denselben durch ihn im Bogen umziehende Fasern getrennt. Die Druckerscheinungen, welche die Masse verursacht, sind an mikroskopischen Schnitten auch daran zu erkennen, dass die HS. sich unvermeidlich fälteln. Die Gliawucherung erreicht am Eintritt der hinteren Wurzeln fast die Pia mater. Mikroskopisch besteht sie aus kleinen runden oder leicht länglichen Gliazellen, feinen Gliafasern und im Centrum aus einer mehr homogenen, transparenten kernarmen Grundsubstanz. In dem peripheren Theile sind die Kerne massenhaft vertreten; auch findet man hier einzelne kleine Blutgefässe, während am vorhin beschriebenen Ausläufer der Geschwulst nur 1—2 Capillaren zu sehen waren. Die Gefässwände sind nicht zellig infiltrirt.

Fig. 1.

(Schematisch.)

In der Höhe des 7. bis 8. Dorsalsegmentes trifft man in der bis dahin soliden, stabförmigen Neubildung eine kleine, epithellose Höhle (Fig. 1c) und zwar nahe der Pia mater. Der Hohlraum ist begrenzt durch einen helllichten welligen Gliafaserring. In den Falten der plastisch als Mantel zu denkenden Gliawucherung ist bei stärkerer Vergrösserung gegen die Höhle hin in Auflösung begriffenes, aufgelockertes, netzfaseriges Gliagewebe mit vereinzelten Kernen zu sehen. Ferner strahlen von dem peripheren kernreichen Abschnitt der Wand Gliafasern, zwischen denen Kerne liegen, in die nach aussen hin offenen Bogen der genannten, durch Contact mit der Flüssigkeit wohl aufgequollenen und deshalb lichten innersten Umkleidung der Höhle ein.

Die Höhle (Fig. 1d und 1e) setzt sich, an Grösse continuirlich zunehmend, nach oben medianwärts fort und mündet im Beginn der Cervicalanschwellung in eine grosse Höhle ein. Die Wand der Höhle behält die gleiche Beschaffenheit, greift aber zerstörend immer mehr auf die Nachbargebilde um sich. Die linke Clarke'sche Säule ist auf jedem höheren Dorsalsegment mehr und im oberen Brusttheil vollständig zerstört, ferner ist der linke Burdach'sche Strang und das linke

Vorderhorn (VH.) an den gegen das HH. gerichteten Theilen sehr stark in Mitleidenschaft gezogen. Der den CC. repräsentirende Ependymfaden muss nach oben hin der andrängenden neugebildeten Masse nach der rechten RM.-Hälfte hin ausweichen. Die in der Gliamembran liegenden Gefässe nehmen dabei an Zahl und Kaliber zu und haben zum Theil verdickte, adventitielle Wandungen; an einzelnen Stellen liegt Blutsegment. Von dem peripherSten Theil der Gliawand ziehen feine Gliabälkchen zwischen die nervösen Elemente der Nachbarschaft. In der Höhle selbst befinden sich Inseln, zusammengesetzt aus einem oder mehreren Blutgefässen, deren Lumen verkleinert oder ganz aufgehoben ist, während ihre Wandungen beträchtlich verdickt und auch hier und da hyalin degenerirt sind. Zusammengehalten werden sie durch Reste von Gliagewebe. Die Pia mater ist bis dahin normal. Die linke hintere Wurzel ist an ihrer Eintrittsstelle ins RM. degenerirt. — Das rechte HH. bietet im Dorsaltheil eine Strecke weit folgendes, wohl congenital abnormes Verhalten: Es hat nur die Grösse der Clarke'schen Säule und reicht nach auswärts bis ungefähr zur Mitte zwischen dieser und der Pia mater.

Fig. 2.

In der unteren Halsanschwellung (Fig. 1f und 1g) zieht sich die Höhle von links nach rechts hinter der vorderen Commissur, welche wenig gelitten hat, hin. Von einem C. C. nichts mehr vorhanden. In den nächst höher liegenden Segmenten des Halsmarks wird die Höhle, welche durch Membranen getrennt und mehrkammerig ist, immer noch grösser, während gleichzeitig die nervösen Theile auf einen dünnen, an verschiedenen Stellen verschieden breiten, an den HH. ganz durchbrochenen Mantel reducirt werden. In die Höhle aufgegangen und durch die Gliose zerstört sind: das linke HH. total, das rechte HH. und die HS. bis auf ihre peripher gelegenen Abschnitte, die inneren Partien beider VH.; auf die absteigend degenerirten PyS hat die Wucherung übergegriffen; die Türk'schen Stränge lassen ebenfalls absteigende Degeneration er-

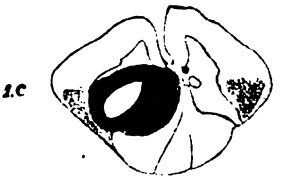

Fig. 2a.

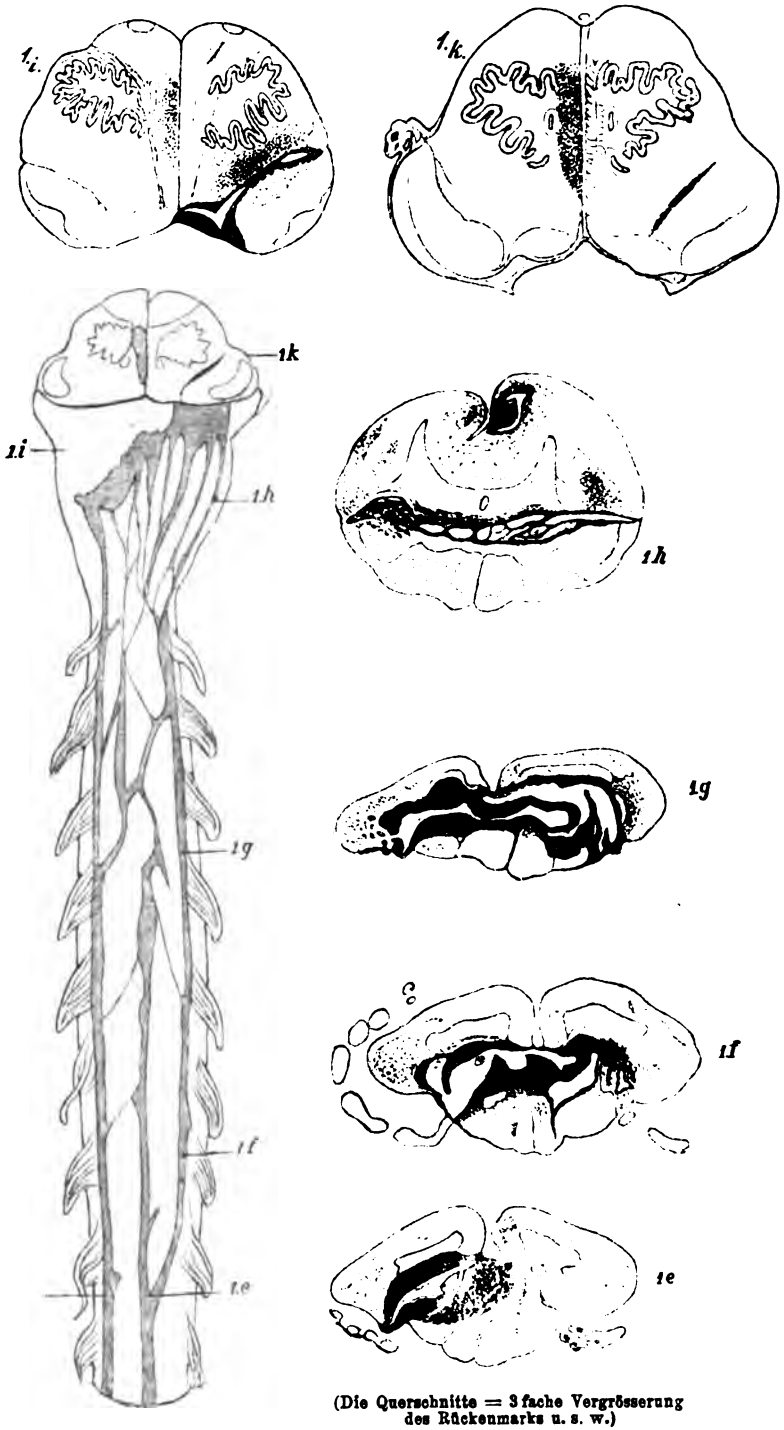

(Die Querschnitte = 3fache Vergrösserung des Rückenmarks u. s. w.)

kennen; auch in der seitlichen Grenzschicht besteht Degeneration, ferner besteht aufsteigende Degeneration der linken KlS. Es ist also nur wenig normales Gewebe auf diesem Bezirk des RM. erhalten. Die Wandungen und Scheidewände der Höhlen besitzen die beschriebene Beschaffenheit, sind zusammengesetzt aus feinen und groben oder gequollenen Gliafaserzügen, welche innen wellig angeordnet sein können, dazwischen kernreichen und kernarmen Bezirken; oder die Gliasubstanz ist mehr homogen, kernarm oder hat einen dem embryonalen ähnlichen Charakter; dazu kommen offene oder obliterirte Blutgefässe mit verdickten Wandungen und Blutpigment in ihrer Umgebung. Sind die Gefässe längs getroffen, so erscheint die Adventitia zuweilen sehr stark verdickt, glänzend und ebenfalls wellig. Die Nervenfasern sind verschwunden oder in der Peripherie der Wucherung degenerirt; die Vorderhornzellen zum Theil erhalten und normal, zum Theil in Degeneration begriffen oder ebenfalls geschwunden. In den vorderen Wurzeln sind keine degenerirten Fasern, dagegen ist die linke hintere Wurzel, so weit die Höhle oder die Gliawucherung an die nach aussen etwas vorgebuchtete Pia mater reicht, degenerirt, nimmt aber gar nicht weit peripheriewärts gegen die Spinalganglien hin wieder fast normales Aussehen an, indem die Nervenfasern bei Weigert'scher Färbung scharf hervortreten bei etwas vermehrtem Endoneurium. Liegt zwischen der gliösen Neubildung und der Pia mater noch eine Zone wohlerhaltener Nervensubstanz, so dass die Wurzeln bei ihrem Eintritt nicht geradezu quer abgenagt sind, so sind auch die hinteren Wurzeln nicht degenerirt, wie am rechten HH. deutlich hervortritt. — Von einem CC. ist in dieser Region nichts aufzufinden; er erscheint erst wieder und zwar obliterirt an normaler Stelle im 3. Cervicalsegment; wenig höher fehlt er wieder hier und weit weg davon, da wo am äusseren Theile der vorderen Commissur VH und VS an einander grenzen, ist die mittlere Höhle eine Strecke weit von wohl erhaltenem Epithel ausgekleidet.

In dem unteren Abschnitt der Medulla oblongata erscheint die Höhle als querer Spalt hinter dem CC. (Fig. 1 h) und trennt die Medulla oblongata in eine vordere und eine hintere Hälfte. Vordere und hintere Wand des Spaltes stehen verschiedentlich durch membran- und fadenartige Brücken mit einander in Verbindung, der beste Beweis dafür, dass sie früher innig und ununterbrochen zusammenhingen. Das verlängerte Mark ist auf seinem Querschnitt verkleinert. Die Höhle resp. der Spalt mit der gliösen Wand erreicht beiderseits die Pia mater; zerstört und afficirt sind die beiderseitigen aufsteigenden Quintuswurzeln, die Substantia gelatinosa Rolandi, der Nucleus cuneatus der rechten Seite, während die linke noch ziemlich frei ausging. Ferner ist die Py-Kreuzung theilweise durch die Gliose durchsetzt, beide Py-Vorderstränge ebenfalls, und in dem rechten ist eine kleine Höhle gebildet. In dem Kl.S. linkerseits, dem Funic. cuneatus, weniger dem Funic. gracil. beiderseits aufsteigende Degeneration.

Von da ab, wo der CC. sich in den 4. Ventrikel erweitert, setzt sich die Affection (Fig. 1 i) aufwärts nur noch rechterseits fort und zwar so, dass die gliöse Masse gabelförmig auseinanderweicht. Der eine dieser Fortsätze geht in die rechte Py; die andere Fortsetzung ist ein dem vor-

hin beschriebenen gleichartiger Spalt. Derselbe beginnt unter dem Ependym des 4. Ventrikels in der Gegend des Hypoglossus- und Vaguskernes, welche er streckenweise ganz zerstört, und erstreckt sich in der Richtung der Vagusfasern bis fast zur Pia mater nach aussen. Dort unter dem Ventrikelependym hat er seine grösste Breite. Hier werden, so weit der Spalt reicht, das Corp. restiforme, die Nuclei cuneat. und gracil., die Quintuswurzel und die Substantia gelatinosa Rolandi von dem übrigen Theil der Medulla oblongata abgetrennt. Durch die Durchtrennung der Fibrae arcuatae internae dieser verkleinerten Hälfte der Medulla oblongata erklärt sich die aufsteigende Degeneration der medialen Schleife rechterseits. Ferner findet man in der rechten Hälfte noch andere Gebilde degenerirt, worauf ich jedoch hier nicht eingehe, weil sie wahrscheinlich nicht direct etwas mit der Syringomyelie zu thun haben.

Nach oben setzt sich der Spalt in gleicher Richtung noch fort und endet als solider Gliagewebestreifen in der Höhe des rechten Facialiskernes (Fig. 1k), ohne dass hier wieder irgend etwas von CC. zu entdecken wäre in der Verlängerung nach oben.

Das Ependym des 4. Ventrikels ist normal, ebenso das Grosshirn und besonders auch die Grosshirnrinde, an welcher keine Gliawucherung zu constatiren ist.

Im Halstheil des RM. besteht eine ausgesprochene Pachymeningitis fibrosa und Meningitis chronica mässigen Grades mit partieller Verwachsung der Häute.

Der N. hypoglossus dexter bis auf einige Fasern degenerirt; die Musculatur der rechten Zungenhälfte in Degeneration begriffen. Die Fasern bündelweise sehr dünn, atrophisch bei Kernvermehrung. Links Nerv und Zunge normal.

Der N. recurrens dext. ebenfalls stark degenerirt. Die Muskelfasern des rechten Stimmbandes zum Theil geschwunden, zum Theil atrophisch, zum Theil normal. Kernvermehrung. Die Degeneration ist weiter vorgeschritten, als in der Zunge.

Im N. radial. cutan. superficial. dext. et sin. nur wenige degenerirte Fasern. Ebenso im Stamm des linken Radialis.

Im N. ulnaris sin., welcher nicht verdickt ist, ein mässiger Grad von Degeneration.

Hypothenar und Interosseus I. stark degenerirt; nur wenige Muskelfasern sind ganz normal geblieben. Schwund von Muskelfasern, Atrophie, Kernvermehrung, Bindegewebswucherung. Keine hypervoluminösen Fasern. Fr. Schultze und Lewin haben solche auch bei dieser Krankheit gesehen. Auch in den MM. extensores am Vorderarm sind einzelne Bündel erkrankt; doch ist die Degeneration hier eine geringe; stärker ist dieselbe wieder in dem Flex. carp. ulnaris sin. Auch die Schultermuskeln haben gelitten, wie sich schon makroskopisch an den blassgelbweissen Streifen und dem verminderten Volum erkennen liess.

Aus der Literatur der Syringomyelie ist mir kein Fall bekannt, welcher wie der vorstehende klinisch Schritt für Schritt verfolgt wurde und bei welchem die Möglichkeit geboten war, durch die Autopsie zu vergleichen und festzustellen, ob und wie weit die Symptome

und der Verlauf des Leidens sich mit den anatomischen Veränderungen decken. In mehr als einer Beziehung giebt der Fall Veranlassung, an ihn anzuknüpfen, wobei ich bezüglich der Einzelheiten auf die absichtlich so ausführlich mitgetheilte Krankengeschichte verweisen muss.

Bei der ersten Aufnahme des Kranken auf die Klinik wurde die Diagnose auf Syringomyelie gestellt, und es wurde auch während der ganzen Dauer der Krankheit daran festgehalten, trotzdem das Krankheitsbild in mancher Beziehung von dem bekannten abwich.

Die Anamnese und der erste objective Befund stimmen mit einander darin überein, dass in der ersten Zeit des Leidens vorwiegend von den oberen Segmenten des Halsmarks die Krankheitserscheinungen ausgingen, woraus aber noch nicht der Schluss gezogen werden darf, dass dort auch der pathologische Process begann, wenn auch dem Ausgang desselben von dieser Höhe ebensowenig etwas im Wege steht, wie von einem tiefer gelegenen Segment, z. B. der Halsanschwellung. Wir werden nicht fehl gehen, wenn wir für diese initialen Symptome, wie Parese und Atrophie einer Reihe von Schultermuskeln, die partielle Empfindungslähmung u. s. w., die Erkrankung der grauen Vorder- und Hinterhörner verantwortlich machen, welche bei der Obduction gefunden wurde. Die Erscheinungen waren in der linken Körperhälfte mehr ausgesprochen, als in der rechten, woraus man wohl folgern darf, dass schon damals die Zerstörungen in der linken Rückenmarkshälfte ausgedehnter waren, als in der rechten, und dass der linke PyS früher mitafficirt wurde, als der rechte. Darin finden wir wieder die Erklärung dafür, warum die Parese in dem linken Arm früher auftrat, als im rechten. Auch leuchtet sofort ein, warum es nicht eine atrophische, degenerative Parese der Muskeln des Armes und der Hand war, wie gewöhnlich, sondern eine spastische mit gesteigerten Sehnenreflexen und Muskelspannungen. Denn ist die PyS-Bahn an einer Stelle lädirt, welche cerebralwärts von den motorischen Vorderhornkernen tiefer gelegener Rückenmarkssegmente sich befindet, so darf man bei sonst normalen Verhältnissen annehmen, dass die spastische erst dann in eine atrophische schlaffe Lähmung übergeht, wenn die zugehörigen Vorderhornganglienzellen zerstört oder degenerirt sind, ganz wie bei der amyotrophischen Lateralsklerose. Solange die intacten Ganglienzellen an Zahl das Uebergewicht über die degenerirenden und degenerirten haben bei gleichzeitiger Degeneration des PyS, so lange werden die spastischen Erscheinungen im Vordergrund stehen. Diese Verhältnisse liegen in obigem Falle vor, und daher haben wir im Gegensatz zu der gewöhnlich unter dem Bilde der Duchenne-Aran'schen progressiven Muskelatrophie verlaufen-

den Form der Syringomyelie hier im Beginn spastische Lähmung der Arme, wie wir sie aus gleicher Ursache bei derselben Krankheit in den unteren Extremitäten sehen. Der eine oder andere Autor, welcher sich die Steigerung der Sehnenreflexe an dieser oder jener Muskelgruppe der oberen Extremitäten bei Fehlen derselben an anderen nicht erklären konnte, wird mit mir die Ursache in den geschilderten anatomischen Veränderungen erblicken.

Die Bulbärerscheinungen, welche schon zwei Monate nach der Aufnahme des Kranken einsetzten, folgten zeitlich, wenn auch nicht symmetrisch, so auf einander, dass das Fortkriechen des Krankheitsprocesses vom Halsmark auf das verlängerte Mark in schönster Weise verfolgt werden konnte. Zuerst kamen die Sensibilitätsstörungen in den beiden Trigeminusgebieten, sodann über ½ Jahr später plötzlich die Lähmung des rechten Stimmbandes und des rechten Gaumenbogens mit Heiserkeit, Schlingbeschwerden, Parese der rechten Zungenhälfte mit fibrillären Zuckungen. Dabei war schon vorher und blieb noch längere Zeit nachher die rechte Zungenhälfte voluminöser als die linke, hatte deshalb Dentalimpressionen, so dass sie anfänglich als die gesunde und die andere als die kranke imponirte. Die gleiche Erscheinung sah ich im letzten Sommer bei einem anderen Syringomyeliekranken; sie ist auf gleiche Stufe zu stellen mit der Anschwellung der Hände bei Atrophie der Muskeln und beruht wohl auch auf vasomotorischen Störungen. Dem Hypervolum folgte dann auch später die degenerative Atrophie nach. Alle diese Erscheinungen einschliesslich der Sensibilitätsstörungen im Rachen, im Kehlkopf und in der Lunge, des Erbrechens, des Singultus, des Herzklopfens, der anfänglichen Steifigkeit und schliesslichen Parese des rechten Facialis finden ihre Erklärung in der Erkrankung der rechten Hälfte der Medulla oblongata. Auf die eigenthümlichen Gefühlssensationen in dem Respirationsapparat will ich nur hinweisen, ohne näher darauf einzugehen; so viel scheint mir daraus hervorzugehen, dass auch diese Theile mit Gefühlsnerven versehen sind, wenn sich auch deren Erkrankung oder Reizung bei Lungenaffectionen selten so bemerklich macht. Eine Pleuritis lag in dem Falle nicht vor.

Da die Gliose auch in die Py-Kreuzung eingedrungen war, können die später hinzugetretenen spastischen Erscheinungen in den unteren Extremitäten ebenso gut auf die Erkrankung dieser wie auf diejenige der PyS im Rückenmarke bezogen werden.

In den letzten ¾ Jahren des Leidens traten zuerst im linken Hypochondrium, dann in der ganzen linken Bauchhälfte, schliesslich

im linken Ober- und zuletzt im linken Unterschenkel, also von oben nach unten absteigend, vasomotorische und Sensibilitätsstörungen auf, welche in das Gebiet der partiellen (Schmerz- und Temperatur-) Empfindungsreizung und -lähmung gehören und das allmähliche Abwärtsschreiten des Krankheitsprocesses im linken Hinterhorn in deutlicher Weise illustriren.

Die Nackenschmerzen mögen durch die Pachymeningitis und Meningitis cervicalis chronica verursacht worden sein. Auch könnte man eventuell die Tastsinnstörung in der Nacken-, Hals- und Schultergegend u. s. w., welche sich der Analgesie und Thermoanästhesie später zugesellte, darauf zurückführen. Nöthig hat man jedoch nicht auf die Pachymeningitis zur Erklärung der Tastsinnstörung zurückzugreifen. Sie konnte ebenso gut bedingt sein durch die Erkrankung eines Theiles der HS und vor Allem durch die Läsion der hinteren Wurzeln beim Eintritt ins Rückenmark. Die gar nicht unbeträchtliche Pachymeningitis spielte überhaupt nur eine untergeordnete Rolle, denn es fehlte eine ringförmige Sklerose des RM. als Zeichen eines per continuitatem fortgesetzten Entzündungsprocesses; sodann war die Lähmung der oberen Extremitäten anfangs eine spastische und nicht, wäre eine Compression der vorderen Wurzeln die Ursache gewesen, eine schlaffe; warum später eine schlaffe daraus wurde, wurde oben auseinandergesetzt; endlich waren die hinteren Wurzeln an der Pia mater stark oder völlig degenerirt und gegen die Dura mater hin weniger oder gar nicht, was ebenfalls gegen eine Zusammenschnürung der hinteren Wurzeln in der harten Haut spricht.

So viel geht aus dem Mitgetheilten hervor, dass zwischen klinischem Bild und anatomischem Befund völlige Uebereinstimmung herrscht.

Da der Fall mit Bulbärerscheinungen complicirt war, ich aber aus der Literatur den Eindruck bekam, dass man hier und da wegen der Bulbärsymptome allzu vorsichtig mit der Diagnose ist, weil man sie für selten bei der Syringomyelie hält, will ich hier nochmals betonen, wie es auch Schultze seiner Zeit schon that, dass der Bulbus verhältnissmässig häufig mitergriffen wird. Es wurde eine Bulbäraffection anatomisch nachgewiesen durch Hallopeau, Steudener, Schultze, Fürstner und Zacher, E. Krauss, K. Miura, Mennicke, de Jong, Redlich, Gyurmán, L. Clarke; wahrscheinlich bestand dieselbe in dem Falle von Rossolimo. Ferner fand ich sie in zwei Fällen. Durch klinische Symptome verrieth sie sich in nicht zur Obduction gekommenen Fällen ebenfalls, wie aus den Beobachtungen von Neuhaus, Brunslow, E. Remack, Guinon und Dutil, Brühl und mir hervorgeht; auch in diesen

Fällen scheint das Rückenmark zuerst ergriffen gewesen zu sein, soweit sich aus der zeitlichen Aufeinanderfolge der Symptome schliessen lässt.

Bei halbseitiger gliöser Bulbäraffection wurde aufsteigende Degeneration der anderseitigen medialen Schleife beobachtet von Schultze, Rossolimo, K. Miura; zweimal fand ich sie selbst.

Auch darauf möchte ich noch hinweisen, dass halbseitige Stimmbandlähmung bei der Syringomyelie nicht selten ist, und dass gleichzeitig mit ihr gleichseitige Gaumensegellähmung hier und da aufgetreten ist, was entschieden für die Innervation des Gaumensegels von dieser Seite her spricht..

Syringomyelie, „Maladie de Morvan", und Lepra mutilans.

Im Jahre 1883 beschrieb der französische Arzt Morvan unter dem Namen der „parésie analgésique à panaris des extrémités supérieures ou paréso-analgésie des extr. sup." einen Symptomencomplex, welcher sich aus Atrophie der Hände und der Vorderarme mit Analgesie der gleichen Theile und schmerzlosen Panaritien u. s. w. der Finger zusammensetzt. Die Analgesie verbinde sich gewöhnlich mit Anästhesie, doch könne ausnahmsweise das Tastgefühl persistiren; auch sei es selten, dass die Krankheit sich nicht auf die Arme beschränke. Morvan hatte allem Anscheine nach keine Kenntniss von den in der Literatur zerstreuten Fällen von Höhlenbildung im RM., welche ähnliche Erscheinungen hervorgerufen hatten. Darüber darf man sich um so weniger wundern, als ja zu jener Zeit die Syringomyelie noch als eine Seltenheit galt, welche kein intra vitam erkennbares Krankheitsbild liefere. Insofern spricht es jedenfalls für die scharfe Beobachtungsgabe und ein reges wissenschaftliches Interesse des sehr beschäftigten Praktikers, herausgefunden zu haben, dass es sich hier um eine besondere Affection handele.

Als dann Dank den Arbeiten von Schultze, Kahler, Roth u. A. das klinische Bild der Syringomyelie immer schärfer aus den anscheinend regellos zusammengewürfelten Krankheitserscheinungen herausgehoben wurde und die Berührungspunkte zwischen der Syringomyelie und der „Maladie de Morvan", wie die Landsleute des Autors die paréso-analgésie ihm zu Ehren nannten, schon gut erkennbar waren, publicirte Morvan in den Jahren 1886/87 eine Reihe weiterer Beobachtungen mit den oben erwähnten nebst einer Anzahl neuer Sym-

ptome, wie Arthropathien, spontane Luxationen, Spontanfracturen und Scoliose der Wirbelsäule, auf welch' letzteres Symptom Broca, Bernhardt und Roth zuerst aufmerksam gemacht hatten. Unter der von Morvan gewählten Bezeichnung folgten weitere Beiträge von Prouff, Monod, Gombault. Immer mehr brach sich unter den französischen Collegen die Meinung Bahn, dass man in der Syringomyelie und der „Maladie de Morvan" zwei verschiedene, wenn auch einander ähnliche Krankheiten vor sich habe. In Deutschland waren die sog. trophischen Störungen u. s. w., auf welche Morvan bei der Differentialdiagnose so grosses Gewicht legte, bei der Syringomyelie keineswegs übersehen worden. Man hatte sie würdigen gelernt als Symptome der Syringomyelie und nicht einer besonderen anderen Krankheit und subsummirte auch fernerhin die mit den genannten sog. trophischen Störungen behafteten Krankheitsfälle stillschweigend der Syringomyelie, wofür die Arbeiten von Kahler, Schultze u. A. Zeugniss ablegen. Roth und Bernhardt hielten es aber Angesichts der französischen Publicationen nicht für überflüssig darauf hinzuweisen, dass die Syringomyelie und die Maladie de Morvan eine einheitliche Krankheit oder eine Krankheit von gleichem anatomischen Sitz seien, ohne das bereits vorliegende Beweismaterial auch nur annähernd für ihre Ansicht auszunützen und beizubringen. Gegen diese Identificirung der beiden Krankheiten erhob alsbald Morvan wieder seine Stimme und kam unter Bezugnahme auf unvollständige anatomische Befunde zu dem Schlusse, dass die „paréso-analgésie" anatomisch von der Syringomyelie verschieden sei und auch klinisch davon getrennt werden könne durch die trophischen Störungen bei der ersteren und Dank dem differenten Verhalten des Tastsinns in beiden Krankheiten, da dieser „bei der Syringomyelie erhalten, bei der paréso-analgésie gestört sei". Diesen Standpunkt vertritt Morvan auch noch in seiner letzten Publication, wenn auch viel weniger sicher, da die in neuerer Zeit vorgenommenen Obductionen gegen ihn entschieden. In letzter Zeit erklärte sich Charcot, welcher früher, wie Grasset noch in seiner letzten Mittheilung, für die Trennung der beiden Krankheiten eingetreten war, für deren Zusammengehörigkeit. Andere verlangen noch klinisch sicherere Unterscheidungsmerkmale und wollen noch weitere Obductionen abwarten. Danach ist die Frage noch keineswegs als gelöst zu betrachten, wie sich später ergeben wird. In Folgendem will ich versuchen, zur Lösung derselben so viel beizutragen, als das vorhandene Material, welches bis jetzt nur ganz ungenügend bei der Discussion dieser Frage verwerthet wurde, es gestattet.

Einige eigene neue Beobachtungen will ich wieder vorausschicken.

Fall X (Fig. 3).

Schrunden der Hände, Blasenbildung, schmerzhafte Panaritien. Mutilationen der Finger. Spontane Luxation des Daumens. Verdickung der Epiphysen der Vorderarmknochen. Vasomotorische Störungen, Hypalgesie, Thermohypästhesie. Degenerative progressive Muskelatrophie der Hände. Pupillendifferenz. Abnorme Schädelbildung. Spastische Erscheinungen an den Beinen.

Kath. W., 32 Jahre alte Schuhmacherstochter von Kaiserslautern, ist von 3 Kindern das zweite und war früher ganz gesund. Ihre Mutter starb an Magenkrebs.

Fig. 3.

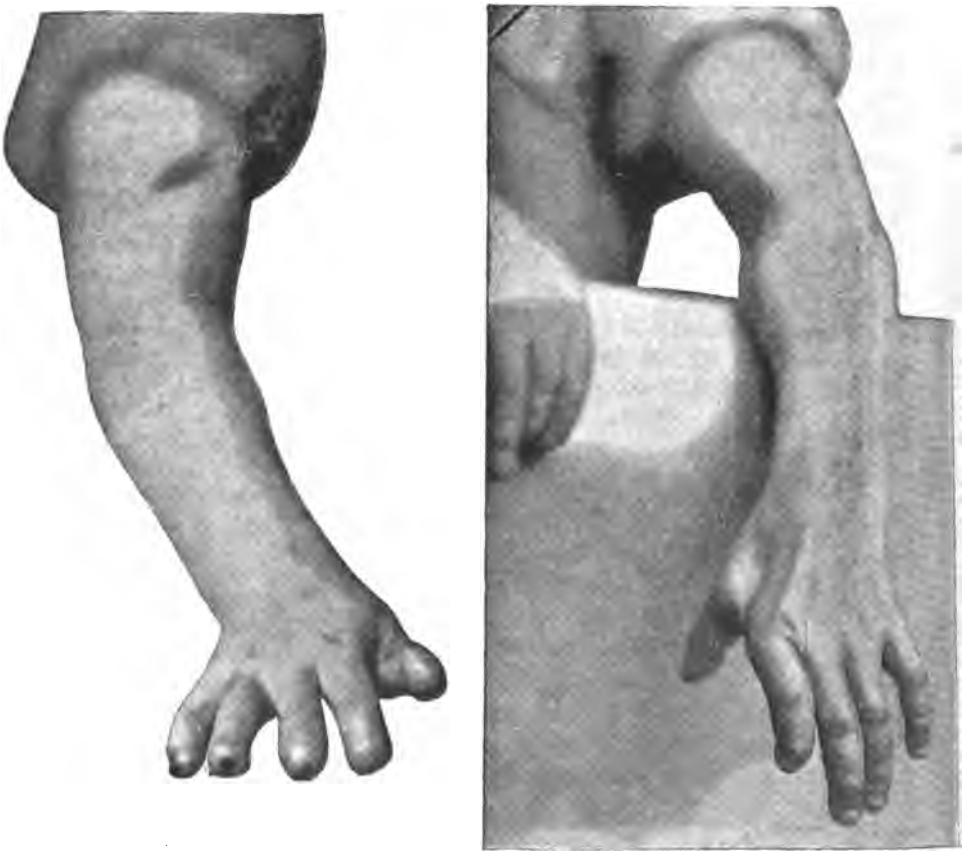

Vor 4 Jahren begann das jetzige Leiden mit Schrunden an der linken Hand, die schon spontan, noch mehr aber schmerzten, wenn

sie ins Wasser kam. Unter immer wieder frisch auftretenden Blasen an den Fingern und am linken Arme und lebhaften Zuckungen der Finger trat allmählich Schwäche, Abmagerung, Functionsbeeinträchtigung u. s. w. ein; beide Hände brannten damals bald, bald fühlte sie eine Eiseskälte darin. Vor 2 Jahren verrenkte sie den linken Daumen, was ihr, da sie keine Schmerzen hatte, erst 8 Tage später auffiel. Dabei konnte sie Alles, was sie in die Finger nahm, ganz gut unterscheiden. Seit 2 Jahren ist die rechte Hand von immer wiederkehrenden, schmerzhaften Panaritien heimgesucht, die zur Deformirung der Hand führten. Sonst fiel der Kranken nichts Besonderes in ihrem Zustand auf, abgesehen von Schmerzen in der rechten Thoraxhälfte.

Status. Bei der entschieden geistig etwas zurückgebliebenen oder wenig begabten Person, welche einen auffallend langen und schmalen Kopf hat, finden sich an der linken oberen Extremität wieder die Erscheinungen der Duchenne-Aran'schen Muskelatrophie, Atrophie und Parese der kleinen Handmuskeln mit Flexionsstellung einzelner Finger, fibrilläre Zuckungen, die schon erwähnte Luxation im Metacarpophalangealgelenke des Daumens, mässige Atrophie der Vorder- und Oberarmmuskeln; neben dem Olecranon eine mit seröser Flüssigkeit gefüllte markstückgrosse Blase, umsäumt von einem rothen Hof. Eine Verkrüppelung der Finger ist nicht vorhanden, auch fehlt kein Nagel.

Die rechte Hand bietet ein ganz anderes Bild: es fehlen die Endphalangen des 2. und 3. Fingers, verkrüppelt sind die gleichen Glieder am 1., 4. und 5. Finger, an welchen Reste der abgebröckelten und abgestossenen Nägel noch anhaften. Neben der Grundphalange des Daumens münden eiternde Fisteln, durch welche von Zeit zu Zeit ein Knöchelchen sich zeigt, welche von dem Vater der Kranken herausgezogen wird. In den übrigen Fingergelenken sind die Bewegungen durch Ankylose beschränkt. An den Grundphalangen der Finger ist keine Veränderung wahrzunehmen. Misst man den Umfang dieser und derjenigen der gleichen Finger der linken Hand, so findet man an manchen eine Differenz von fast 1 Cm. zu Ungunsten der linken Hand, welche ja auch ganz gracil aussieht. Die Knochen der linken Hand scheinen ähnlich wie die Muskeln atrophisch zu sein. Dagegen erscheinen die distalen Enden der Vorderarmknochen verdickt. Es bestehen auch hier lebhafte fibrilläre Zuckungen in den nicht atrophischen Handmuskeln, wie denn überhaupt die Muskeln des rechten Armes wohlausgebildet und kräftig sind. Die Sehnenreflexe fehlen wieder beiderseits. Bei gutem Tastsinn besteht Hypalgesie und Thermohypästhesie, beiderseits gesteigerte vasomotorische Reizbarkeit der Haut der Brust und der Arme, Erweiterung der rechten Pupille bei sonst normalem Verhalten der Augen.

An beiden Beinen spastische Erscheinungen mit doppelseitig gesteigertem Patellarreflex und Fussclonus. Das wäre in Kurzem der Befund bei dieser Kranken.

Fall XI.

Pupillendifferenz. Degenerative Muskelatrophie und Parese des linken Armes. Partielle Empfindungslähmung für Schmerz und Temperaturen in Westenform linkerseits incl. Arm. Subluxatio humeri sin. Schrunden. Blasen. Gesteigerte Sehnenreflexe des linken Beines.

Wilhelm Hofmann, 49 Jahre, Bauer aus Alzey; in Beobachtung im November 1890.

Keine neuropathische oder sonstige hereditäre Belastung. Patient ist verheirathet und hat gesunde Kinder. Keine Syphilis, kein Potatorium; viel Erkältungen. Vor 4 Jahren Erysipel.

Vor 30 Jahren entstand Pelzigsein, Taubsein und Schwäche des linken Armes, dessentwegen er auch später, als die Sache nicht gut wurde, hier in der Ambulanz Hülfe suchte. Das Gefühl für warm und kalt blieb von damals her herabgesetzt, ebenso bestand verminderte Schmerzempfindung des linken Armes. Allmählich Abmagerung der linken Handmuskeln. Seit vielen Jahren spontane Blasenbildung an den Fingern und dem Rücken der linken Hand, ferner Schrunden; Blasen wie Schrunden waren schmerzlos, traten nie rechts auf. Nackenschmerzen nicht häufig, aber intensiv.

In der Ernte 1890 gabelte er Frucht; seither kann er mit dem linken Arme nicht mehr in die Höhe, ohne zu wissen, was die Ursache dieser Störung ist.

Die übrigen Extremitäten blieben frei von krankhaften Erscheinungen. — Die vegetativen Functionen, Stuhl- und Urinentleerung stets in Ordnung.

Status praesens. Mittelgrosser, kräftig gebauter Mann mit gesunden inneren Organen. Entleerungen regelmässig; Urin normal. — Psoriasis vulgaris.

Geistige Entwicklung, Function der Gehirnnerven gut.

Die linke Pupille weiter als die rechte bei ganz guter Reaction.

Linker Arm: Subluxation des Humerus nach vorn, Erweiterung der Gelenkkapsel. Bei activen wie passiven Bewegungen lautes, hörbares Knarren in dem Schultergelenk, ohne dass Schmerz damit verbunden ist. Die active Beweglichkeit durch diese Anomalie stark beschränkt; Hebung des Armes kaum bis zur Horizontalen möglich. Narben in der Schultergegend rühren von der Application einer Salbe her, welche zur Zeit der „Rose" hier aufgelegt wurde und zu stark zog, ohne dass es schmerzte.

Atrophie und entsprechende Lähmung des linken Armes; am stärksten an der Hand und an den Beugern am Vorderarm. Thenar atrophisch und paralytisch, die übrigen Handmuskeln atrophisch und paretisch; leichter Grad von Krallenhand. Muldenförmige Abflachung am Vorderarm durch Atrophie der Beuger, während die Extensoren hier noch gut erhalten und kräftig sind. Herabgesetzte oder geschwundene elektrische Erregbarkeit in den genannten Muskeln; Andeutung von EaR bei grossen Stromstärken; ebenso ist die mechanische Erregbarkeit

herabgesetzt. — Fibrilläre Zuckungen im Biceps, Deltoides, Supinator longus; Zittern der Finger.

Die linke Hand breit, platt; Schrunden in den Gelenkbeugen des 3. bis 5. Fingers von ziemlich beträchtlicher Tiefe; Blase an der Dorsalseite des 3. Fingers; Haut rauh.

Die Sehnenreflexe des linken Armes fehlen, sind rechts in Ordnung.

Tastsinn, Muskelsinn, Lagegefühl des ganzen linken Armes ganz normal. Schmerz- und Temperatursinn am ganzen linken Arm, sowie am linken Thorax von der Supraclaviculargrube bis zur 6. Rippe herabgesetzt.

An den übrigen Extremitäten keine Anomalie, abgesehen von mässiger Steigerung der Sehnenreflexe des linken Beines mit leichtem Fussclonus.

Vasomotorische Störungen der Haut und Scoliose nicht vorhanden.

Fall XII (Fig. 4).

Schrunden, Schwielen, Panaritien, phlegmonöse Entzündung, Verkrüppelung der Finger. Arthropathie des linken Handgelenks = Chiromegaliehand links. Atrophie und Parese des linken Armes und der rechten Hand. Erhöhte Temperatur am linken Handgelenk. Scoliose. Analgesie, Thermohypästhesie. Pupillendifferenz. Mässiger Grad von Stupidität u. s. w.

Valentin Garecht, 35 Jahre, Bauer von Ottersheim, in Behandlung auf der medicinischen Klinik im November 1890.

Keine hereditäre Belastung; Lues, Potatorium u. s. w. negirt.

Er lernte schlecht, war drei Jahre Infanterist, ist verheirathet und hat gesunde Kinder.

Vor 8 Jahren sehr schmerzhaftes Panaritium am 2. Finger der linken Hand, wovon Steifigkeit des Fingers zurückblieb. Vor 2 Jahren fiel er in ein tiefes Dungloch; die Folge war eine Verrenkung im Schultergelenk mit schmerzloser starker Schwellung und Heilung mit Steifigkeit des Gelenkes. Seit 4 Jahren Aufspringen der Finger und tiefe Schrunden an beiden Händen. Im Februar 1890 rutschte er aus und stützte sich beim Umfallen auf die linke Hand. 3—4 Tage später merkte er eine Anschwellung des linken Handgelenkes, welche er auf Erkältung zurückführen möchte. Die Anschwellung erstreckte sich über die ganze Hand bis zur Mitte des Vorderarmes, verlief ohne Schmerzen, ohne Eiterung und ohne Fieber. — Um Pfingsten 1890 fieberhafte phlegmonöse Entzündung der rechten Hand mit Eiterung und Durchbruch an der Basis des 2. Fingers. Die Schmerzen waren dabei viel geringer als früher bei dem Panaritium. Seit August Schrunden an den Händen; dieselben sind schmerzlos und stören nicht bei der Arbeit; in den letzten Wochen Anschwellung des 4. Fingers der linken Hand.

Im Uebrigen ganz normales Verhalten; keine Sensibilitätsstörungen.

Status praesens. Geringer Grad von Stupidität. Gesicht mager; Ernährungszustand könnte besser sein. Die inneren Organe normal.

Die rechte Pupille weiter als die linke, keine Lidspaltverengerung; Pupillenreaction gut. — Die höheren Sinne und die Function der Gehirnnerven normal. Keine GFE. Der Unterkieferreflex sehr lebhaft.

Scoliose im Dorsaltheil der Wirbelsäule nach links; Abstehen des rechten Schulterblattes infolge der Schultergelenksaffection.

Fig. 4.

Arme: An beiden Händen tiefe Schrunden, neben mächtigen Schwielen; keine Blasen. Verkrüppelung verschiedener Finger infolge der Panaritien, mit Steifigkeit und Ankylose in den Gelenken. Dabei sind die Finger ganz verschieden dick, der 4. und 5. Finger der linken Hand ist stark geschwollen. Am meisten verunstaltet ist aber das linke Handgelenk; dasselbe erscheint stark geschwollen, die Gelenkkapsel noch mehr vorgetrieben, enthält, wie die Palpation ergiebt, Flüssigkeit. Die Sehnenscheiden verdickt; Knarren bei leichten Bewegungen zeigt auf Veränderungen in deren Innerm hin; auf dem Handrücken tritt bei passiven Bewegungen hier und da ein fester kleiner Körper

stärker vor, lässt sich aber leicht wieder in die Tiefe drücken (abgesprengte Stücke der Gelenkflächen der Knochen?) Die distalen Epiphysen der Vorderarmknochen sind sehr stark verdickt, aber nicht druckempfindlich. Dabei ist die Hauttemperatur über dem Gelenk viel höher als rechts, wie der einfache Tastversuch ergiebt. Die Anschwellung erstreckt sich bis fast zur Mitte des Vorderarmes. Die Symptome entsprechen einer „neurotischen" Arthropathie und sind der tabischen Arthropathie an die Seite zu stellen. Die Körpertemperatur ist dabei während einer 3 wöchentlichen Beobachtung nicht erhöht.

Maasse:	Oberarmumfang	rechts	29,0,	links	27,0 Cm.
	Vorderarmumfang oben	"	29,0,	"	26,7 "
	" Mitte	"	26,5,	"	25,5 "
	Handgelenk	"	18,2,	"	27,8 "
	Umfang der Hand Metacarp. II—V	"	23,0,	"	25,5 "

Breite des rechten Handgelenkes 7 Cm., des linken 10,5 Cm.

Ueber das Verhalten der Finger giebt folgende Messung Aufschluss:

	Endphalange.				Grundphalange.			
Daumenumfang . .	rechts	7,6,	links	7,4.	rechts	7,8,	links	8,8 Cm.
2. Fingerumfang . .	"	5,6,	"	6,0.	"	8,3,	"	7,8 "
3. " . .	"	7,2,	"	6,2.	"	8,4,	"	7,2 "
4. " . .	"	6,6,	"	8,2.	"	9,0,	"	8,8 "
5. " . .	"	5,6,	"	6,0.	"	6,5,	"	7,8 "

Länge des 3. Fingers = 11 Cm., des 4. = 10 Cm.

Wie aus den soeben angegebenen Maassen ersichtlich, besteht eine mässige Atrophie des ganzen linken Armes. Die Schultermuskeln sind rechts infolge der Schultergelenksaffection etwas atrophisch; die Muskeln am Oberarm sind aber beiderseits kräftig. Die Beuger am Vorderarm beiderseits paretisch; Beugestellung des 4. und 5. linken Fingers.

Die Bewegungen der Finger sind sehr beschränkt, woran zum Theil die Atrophie und Parese der kleinen Handmuskeln, zum Theil die Steifigkeit der Fingergelenke Schuld ist. Die Handmuskeln haben rechts eher mehr gelitten, als links. Rechts partielle EaR im Hypothenar, links im Thenar bei directer faradischer wie galvanischer Reizung; beide Ströme lösen träge Zuckungen aus. Der Medianus ist am Handgelenk nicht reizbar, wahrscheinlich wegen einer abnormen Lage infolge der Gelenkveränderung. Die Sehnenreflexe fehlen an beiden Armen, sind wenigstens nicht mit Sicherheit auszulösen. Es besteht beiderseits Hypalgesie und verminderte Temperaturempfindung vom Unterkieferrand bis zur Inguinalgegand, rechts vielleicht noch an der Aussenfläche des Oberschenkels. Er unterscheidet Wasser von 10—12° von kochendem Wasser an den Armen u. s. w. meist nicht, geringere Unterschiede überhaupt nicht. Der Tastsinn hat nicht nachweisbar gelitten; Patient fühlt auch an den Fingerpulpen ganz gut; keine Coordinationsstörung.

Die Beine verhalten sich bezüglich der Sensibilität normal, abgesehen

von der leichten Störung am rechten Oberschenkel. Keine Parese oder Atrophie, keine Muskelspannungen.

Die Bauchreflexe fehlen, ebenso die Cremasterreflexe, von der Planta pedis sind die Reflexe lebhaft.

Die Sehnenreflexe sind beiderseits gesteigert, links noch mehr als rechts; dasselbe gilt von den Adductoren- und Patellarreflexen; die letzteren oft clonisch; die Periostreflexe von der Tibia gesteigert, ebenso die Reflexe von der Sehne des M. tibial. postic. und der Achillessehne; rechts zeitweise Fussclonus. Der Gang nicht merkbar verändert.

Bezüglich der Entleerungen keine Störung.

Die Behandlung (Handbäder, Elektricität, Arsenik) führte zu einer grösseren Beweglichkeit der Finger der linken Hand und zu leichter Abschwellung derselben, so dass der Handgelenksumfang bei der Entlassung des Kranken 25,0 Cm. betrug. Alle Bewegungen in diesem stark deformirten Handgelenke waren während der ganzen Zeit nicht schmerzhaft; die Temperatur der Handgelenksgegend stets erhöht.

Fall XIII.

Apoplectiformer Insult. Geistesstörung. Strabismus. Nystagmus. Pupillendifferenz. Sprachstörung. Schlingbeschwerden. Taumelnder Gang. Scoliose der Wirbelsäule. Schwielen, Schrunden, Panaritien, Verkrüppelung der Finger. Abnorme Verknöcherung im Anconaeus long. sin. Muskelatrophie. Schmerz- und Temperatursinnstörung. Gesteigerte Sehnenreflexe der Beine.

Ferdinand H., 41 Jahre alter Ziegler von Gerichtstetten.

Eine Schwester litt an Epilepsie, sonst keine Nervenkrankheiten in der Familie. Patient war von Kindheit an schwerhörig; er diente beim Militair, ist seit 1877 verheirathet und hat 7 gesunde Kinder.

Nach Angabe der Angehörigen des Kranken begann das Leiden vor 6 Jahren mit Schrunden und Rissen in den Händen, Panaritien der Endphalangen der Finger, wobei die Knochen blosslagen, ohne dass der Kranke davon Schmerzen hatte, was schon daraus hervorgeht, dass er die vorstehenden Knochenstücke mit dem Taschenmesser abschabte und wegriss. Seit 2 Jahren klagt er über Müdigkeitsgefühl und Schwäche in den Beinen. Vor 1 Jahre hütete er 8 Tage das Bett wegen Kopfschmerzen und Schwindelgefühl. Vor 14 Tagen ging er gegen seine sonstige Gewohnheit früher von der Arbeit weg ins Wirthshaus, bestellte sich Schnaps, welchen er noch zum Theil stehen liess — er soll früher nie Schnaps getrunken haben —, und ging dann nach Hause, wo man ihn bewusstlos an der Treppe auffand, von welcher er wahrscheinlich heruntergefallen war. Nach einer Stunde kehrte das Bewusstsein wieder, aber er sprach verwirrt, erbrach, war etwas somnolent und unruhig.

Status praesens. Patient ist mittelgross, nicht gut genährt. Er ist sehr einfältig, geistesgestört. So weiss er nicht, wo er sich befindet, meint, er sei zu Hause, führt seine Krankheit auf Bäder zurück, welche er im Spital wegen Pedicul. bekam. Dabei weiss er aber sein Alter und kann noch rechnen. Zu anderen Zeiten ist er wieder klarer, erkennt die Aerzte und seine Umgebung und macht einzelne richtige Angaben über

sein Leiden, welche zum Theil mit denjenigen der Angehörigen übereinstimmen, zum Theil differiren.

Eigenthümliche Schädelbildung mit einem bitemporalen Durchmesser des Kopfes von 14,5 Cm. und einem fronto-occipitalen Durchmesser von 18 Cm. Haarwuchs gut. Keine Ohrmissbildung.

Strabismus divergens; Nystagmus beim Blicken nach abwärts. Rechte Pupille etwas weiter als die linke; beide reagiren auf Licht und Accommodation gut. Ueber das Gesicht, den Geschmack u. s. w. ist nichts Sicheres zu eruiren.

Keine Lähmungserscheinungen des Gesichts, der Zunge, der Kaumuskeln. Die Sprache ist undeutlich, aber es besteht keine Aphasie. Dagegen scheinen Schlingbeschwerden zu bestehen, denn ein Verschlucken beim Trinken kommt sehr oft vor. Die Nase ähnelt derjenigen von Skerodermiekranken, ist geröthet.

Patient geht unsicher, taumelnd, ähnlich, aber nicht gleich, wie ein Betrunkener, hat Neigung, nach vorn oder vorn seitlich umzufallen, würde auch manchmal hinfallen, wenn man ihn nicht hielte. Auf einem Fusse, auf den Fussspitzen steht er unsicher, noch schlechter oc. cl.

Scoliose der Wirbelsäule im Brusttheile nach rechts; compensatorische Krümmungen ober- und unterhalb dieser Stelle.

Ausgesprochene Mutilationen an den Fingern beider Hände, von welchen nur die Endphalangen des 4. und 5. Fingers noch etwas besser aussehen. Der Zeigefinger linkerseits blutet; eine Fistel führt auf ein freiliegendes Knochenstück; Schmerzen hat er nicht daran, wenn er die Hand gebraucht, oder wenn man eine Sondenuntersuchung u. s. w. vornimmt. Die Nägel sind verkrüppelt. Tiefe, schmierige Schrunden und dicke, in Fetzen abgehobene Schwielen. Ankylose in einigen Fingergelenken; leichte Flexionsstellung der Finger. Hautnarben an den Vorderarmen. Der linke Arm und die linke Hand haben $^1/_2$—1 Cm. geringeren Umfang, als die rechte. Der linke M. deltoides und der rechte Infraspinatus erscheinen etwas atrophisch; aber alle Bewegungen werden ziemlich gut ausgeführt. Eine eingehende Untersuchung ist wegen des psychischen Verhaltens des Kranken sehr erschwert. — Rechts verläuft von dem Scapulohumeralgelenk in der Richtung des M. anconaeus longus ein stark fingerdickes, nach unten sich zuspitzendes Knochenstück, welches an seiner Basis am Schultergelenk beweglich ist. Diese Anomalie soll seit ca. 15 Jahren bestehen. Die Sehnenreflexe der oberen Extremitäten fehlen.

Patient fühlt leichte Berührungen an den Fingern, den Armen u. s. w. und localisirt ziemlich richtig. Ferner liess ich zu verschiedenen Zeiten und durch verschiedene Untersucher Hypalgesie und Thermohypästhesie an den Händen und Armen feststellen. Die Grenzen dieser partiellen Empfindungslähmung festzustellen, war unmöglich.

Bauchreflex links lebhaft, fehlt rechts; Plantarreflexe beiderseits gleich. An den Beinen Sehnenreflexe gesteigert, rechts mehr als links, mit leichtem Fussclonus, lebhaftem Reflexe von den Sehnen des M. tibial. postic., den Adductorensehnen u. s. w.

Blase und Darm in Ordnung; fieberfrei.

Fall XIV mit Autopsie.

Mutilationen der Finger der rechten Hand mit Arthropathie des rechten Handgelenkes. Muskelatrophie. Hypalgesie. Steigerung der Sehnenreflexe der Beine. — Syringomyelie. Tuberculose.

Der 39 Jahre alte Valentin Heidinger, Tagelöhner von Heidelberg, kam am 16. Juni 1890 in der medicinischen Poliklinik zur Untersuchung.

Ausser Lungen- und Darmtuberculose wurde folgender Befund erhoben. An mehreren Fingern der rechten Hand bestehen Defecte, an denjenigen der linken Verkrümmungen; am Beginn des Vorderarms eine alte Narbe, welche von einem spontan aufgetretenen Geschwüre herrührt. Die rechte Handwurzel ist nach Angabe des Kranken bereits seit 13 Jahren deformirt. Durch diese Difformitäten und durch schlechtes Gefühl in den Händen wurde er beim Greifen gehindert. Die MM. infraspinat. und deltoidei sind atrophisch; die rohe Kraft der Oberarmbeuger ist trotz auffallend starkem Vorspringen der Muskelbäuche gering; ebenso diejenige der rechtsseitigen Vorderarmmuskeln. Hypothenar beiderseits schlaff; bei scheinbar normaler Tastempfindung ist die Schmerzempfindung besonders an den Enden der oberen Extremitäten stark herabgesetzt. Die Temperaturempfindung zweifelhaft; keine Coordinationsstörung.

Schmerz- und Temperaturempfindung der Beine normal. Patellarreflexe gesteigert, Fussclonus.

Herr Prof. O. Vierordt, welchem ich auch an dieser Stelle für die gütige Ueberlassung vorstehender Notizen meinen verbindlichsten Dank ausspreche, hatte auf Grund dieser Störungen die Diagnose auf Syringomyelie gestellt.

Pat. starb am 7. Nov. 1890 und wurde 24 Stunden p. m. durch Herrn Privatdocenten Dr. Ernst secirt.

Sectionsbefund: Abgemagerter Mensch; verkrüppelte Hände, verbogene Gelenke, nicht durch Trauma bewirkte Fingerdefecte. Unbedeutende Narben an den Händen; reichliche Narben über dem Sternum, der Spina ilei, den Claviculae u. s. w.

Am Gehirn nichts Auffallendes. Keine wesentliche Erweiterung der Seitenventrikel, keine Ependym-Granulationen oder Verdickungen.

Das Rückenmark im Hals- und Brusttheil von vorn nach hinten abgeplattet, sehr schmächtig; Halsanschwellung viel zu dünn, kaum angedeutet. Schon durch rollende Bewegungen zwischen den Fingern kann man die Höhle durchfühlen. Dieselbe beginnt etwa 2 Cm. unterhalb der Medull. oblongata und setzt sich continuirlich fort bis zum unteren Drittel des Brustmarks, wo sie eine Strecke weit zweifach erscheint. Am geräumigsten ist sie am Hals- und oberen Brusttheil, wo sie fast den ganzen Raum der grauen Substanz beansprucht; sie ist deutlich von einer derben, auf dem Schnitt hervortretenden ringförmigen Gewebezone umgeben. In der Höhe der Cauda equina finden sich käsige Auflagerungen auf der Aussenfläche der Dura mater, nicht gross genug, um eine Compression der Cauda zu Stande zu bringen. Caries des untersten Lenden- und obersten Kreuzbeinwirbels.

Anatomische Diagnose: Syringomyelie des Hals- und Brust-

marks, Arthropathien der Hände und Verkrüppelungen derselben. Multiple Narben der Haut über Knochenunterlagen. Tuberc. Caries des 5. Lenden- und 1. Kreuzbeinwirbels, Psoasabscess links. Lungen- und Darmtuberculose u. s. w.

Mikroskopischer Befund: Im Sacraltheil des RM. ein sehr starker Ependymfaden im Centrum, welcher ringsum durch feinfaseriges, verfilztes, kernarmes Gliagewebe scharf begrenzt ist. Im Uebrigen normale Verhältnisse.

Im oberen Lendentheil ist das Gliagewebe nach links von dem geschlossenen Centralcanal vermehrt bis zur äusseren Grenze der Clarke'schen Säule, welche aber unberührt ist. Ferner hebt sich im linken HH. gegen den PyS hin eine circumscripte Partie der grauen Substanz durch intensivere Färbung bei Anwendung von Boraxcarmin und umgekehrt bei Hämatoxylien-Kupferlack von ihrer Umgebung ab. Es handelt sich allem Anscheine nach um eine grössere Anhäufung von Gliagewebe aus der Embryonalzeit her, da weder Entzündungsprocesse noch Gliakernvermehrung vorhanden ist. — Die rechte Clarke'sche Säule arm an Ganglienzellen.

Zwischen unterem und mittlerem Drittel des Brustmarks erscheinen im Centrum desselben pathologische Veränderungen, welche sich ohne Unterbrechung bis zur Medulla oblongata fortsetzen. Der centrale Ependymfaden wird massiger, ist nach aussen nicht mehr scharf abgegrenzt. Die ihn zusammensetzenden Zellen haben zum Theil noch epithelialen Charakter; durch Proliferation der Epithel- und eines Theiles der subepithelialen Zellen in einem Abschnitt der Centralcanalwandung wird auf einem höheren Querschnitt der offene Centralcanal mit Gliazellen von der einen Seite aus ausgefüllt; dieselben werden gegen das wohlerhaltene Epithel der gegenüberliegenden Wand angedrängt. Gleichzeitig werden Nester von Gliazellen gegen die rechte Clarke'sche Säule vorgeschoben, dringen in diese ein und zerstören deren Nervenfasern und Ganglienzellen. Die Blutgefässe sind etwas reichlicher als in der Norm; ihre Adventitia ist verdickt oder normal.

Geht man gegen das obere Drittel des Brustmarks vor, so erscheint hinter der normalen vorderen Commissur ein etwas erweiterter, bis auf seine seitlichen Ausbuchtungen mit Epithel ausgekleideter CC. In diesen seitlichen Ausläufern fehlt das Epithel, und an seine Stelle ist eine Zellwucherung getreten. Hinter diesem offenkundigen CC. liegt, durch eine kernarme Gliafaserschicht von ihm getrennt, ein zweiter mächtiger Haufen von Ependymzellen, welcher einem geschlossenen CC. in jeder Beziehung gleicht. Zwischen dem rechten Vorder- und Hinterhorn befindet sich ein schmaler Spalt, welcher durch eine Brücke nervösen Gewebes in zwei kleine Höhlen getrennt ist. Dieselben sind entstanden durch Absterben des Nervengewebes infolge schlechter Ernährung, nicht durch Gliose; es handelt sich um einfache Auflockerung mit folgendem Zerfall des Gewebes. Wenig weiter oben fehlt rechterseits die A. centralis, d. h. sie ist durch Gliose gestört. Dieser Umstand erklärt die soeben angeführte Erscheinung zum Theil, wenn nicht ganz. Nach oben fliessen die beiden kleinen Höhlen zu einer einzigen zusammen. Zwischen den Clarke'schen Säulen, welche beide afficirt sind, liegt ein Glioseherd, welcher leichte Verdrängungserscheinungen verursacht hat.

Im 3.—1. Brustmarksegment wird eine ziemlich weite centrale Höhle von einer mässig dicken, aus gewuchertem Gliagewebe gebildeten Wand umschlossen, welche an verschiedenen Stellen Epithel trägt, an anderen Stellen dagegen eine dünne lichte, gequollene, wellig oder arcadenartig angeordnete Gliafaserbedeckung besitzt. Die median gelegenen Theile der Vorderhörner sind in Zerfall, die rechte Clarke'sche Säule zerstört, die linke verschoben und von Nervenfasern im Bogen umzogen.

In der Halsanschwellung erreicht die Höhle ihre grösste Ausdehnung, umzieht die in ihren medianen Kuppen zerstörten HS. hufeisenförmig; die beiden HH. sind total zerstört. Die Höhle liegt hinter der vorderen Commissur, besitzt an einzelnen Stellen ihrer vorderen Wandung und an einer circumscripten Partie vor der hinteren Längsfissur Epithel. Im Uebrigen ist die Wandung von der oft beschriebenen Beschaffenheit und dabei ziemlich gefässreich. Im Innern der Höhle liegen getrennt von der Wand Inseln von verdickt wandigen Blutgefässen mit Gliageweberesten; dieselben stellen die Verbindungsfäden zwischen den gegenüberliegenden Theilen der Wand dar und sind, in der Celloidinmasse festgehalten, in ihrer früheren Lage geblieben. Die Gefässe mit den dicken adventitiellen Wandungen widerstehen dem Untergang länger als das Gliagewebe, wie sich an verschiedenen Präparaten erkennen lässt. Die Vorderhörner haben viel weniger gelitten, als die HH. Die Ganglienzellen sind in der Nähe der Höhle blass, fortsatzlos, rundlich, trübe, wenig gequollen oder atrophisch, kernhaltig oder kernlos. Dazu kommt noch eine Verdickung der Pia mater an dem hinteren RM.-Abschnitt. In den Vordersträngen, dem rechten PyS und der rechten KS. deutliche, aber nicht sehr intensive secundäre Degeneration.

Gegen die Medulla oblongata hin wird die Höhle continuirlich kleiner, lässt das linke HH. frei und liegt vorwiegend im rechten HH. und in der hinteren Commissur hinter dem normalen CC.; Epithel fehlt in der Höhle, die HS. sind theilweise erkrankt; Gefässe in der hinteren Längsfissur mit sehr verdickter Adventitia, welche an längsgetroffenen Gefässen hell und wellig aussieht.

Die Höhle setzt sich rechterseits in die Medulla oblongata als Spalt fort, dessen sich gegenüberstehende, gliöse, epithellose Wandungen durch dünne durchbrochene Membranen und Gewebsfäden stellenweise in Verbindung stehen. Die rechte Hälfte des verlängerten Marks ist um $^1/_3$ ihres Volums reducirt. Auf einem Querschnitt etwas unterhalb der Stelle, wo der CC. sich zu dem 4. Ventrikel erweitert, beginnt der Spalt nahe der Peripherie des Marks und wendet sich von da gegen den CC. und umfasst diesen gabelförmig. Dadurch ist die aufsteigende Quintuswurzel zum grossen Theile, ein Theil der KS., welche weiter abwärts secundäre Degeneration zeigte, zum kleinen Theile untergegangen; ferner sind die Fibrae arcuatae internae, soweit sie von dem Nucleus cuneat. kommen, total, soweit sie vom Nucl. gracilis abgehen, zum grösseren Theile durchtrennt. Die Funic. cuneati und Funiculi graciles sind beiderseits nicht ganz normal, woran zum Theil die Gliose Schuld trägt, wenn auch die Veränderungen durch Degeneration eines Theiles der HS. mit hervorgerufen sein können. Die Fibrae arcuatae externae sind normal. Die spaltförmige Höhle mündet rechts von der

Medianlinie in den 4. Ventrikel ein. Hier ist durch einen keilförmigen Defect der Hypoglossus- und Vaguskern mehr oder weniger stark beschädigt. Die restirenden Ganglienzellen des Hypoglossus sind atrophisch-kugelig, einzelne kernlos; die dem Spalt nahegelegenen Vaguszellen sind licht, etwas gequollen, beherbergen aber keine Vacuolen. Die am meisten cerebralwärts reichende Veränderung besteht in einem Streifen gliösen Gewebes, welches demjenigen der Höhlenwandung gleicht, noch völlig die Richtung und Lage hat, wie die Höhle etwas weiter abwärts. Nach oben von diesem Streifen nichts von einem CC. oder einem ependymähnlichen Gewebe, abgesehen von demjenigen des 4. Ventrikels. Durch diesen Gliastreifen ist der Vagus- und Hypoglossuskern noch afficirt. Die intrabulbären Wurzelfasern dieser Nerven sind zum Theil degenerirt, ihre Wurzeln sind dünner als diejenigen der gegenüberliegenden Seite. — Durch die Läsion der Fibrae arcuatae internae lat. dextr. ist eine aufsteigende Degeneration der linken medialen Schleife verursacht.

Die linke Py-Bahn ist degenerirt; es muss also im Grosshirn oder im Hirnstamm noch irgend eine Erkrankung vorhanden gewesen sein. Das Grosshirn war nicht aufbewahrt worden.

Die Ganglia intervertebralia, welche dem 5. Halsnerv bis 1. Brustnerv entsprechen, also von jener Höhe, in welcher die HH. total zerstört waren, wurden mit zugehörigen Wurzeln und einigen peripheren Nerven untersucht. Die vorderen Wurzeln sahen völlig normal aus. Die hinteren Wurzeln zeigten nahe ihrer Durchtrittsstelle durch die Pia mater Degeneration einer Anzahl von Nervenfasern mit Wucherung des Endoneurium; die Alteration ist in der Nähe des RM. beträchtlicher als gegen das Intervertebralganglion hin. Im Ganzen genommen steht die Degeneration in gar keinem Verhältniss zu der Zerstörung der HH. Die Ganglia intervertebralia rechterseits normal, links nicht untersucht.

Im Plexus brachial. sind eine Anzahl Nervenfasern und Nervenstämmchen, welche von einem Hauptstamm abgehen, degenerirt; dasselbe kehrt im N. ulnaris dext. wieder. In den NN. radial. cutan. superfic. dext. et sin. sind die Veränderungen geringer; bei Weigert'scher Färbung sind eine Anzahl Fasern marklos. Nirgends Verdickung der Nervenstämme.

Das Handgelenk verdickt, difform; sehr beschränkte Bewegungen möglich. Die kleinen Handmuskeln blass, atrophisch. Das Präparat wurde in die anatomische Sammlung des pathologischen Instituts eingereiht und nicht ins Detail untersucht.

Fall XV.

Progressive degenerative Muskelatrophie der oberen Extremitäten; spastische Parese der Beine. Vasomotorische, trophische und secretorische Störungen. Unwillkürliche Bewegungen im rechten Arm. Scoliose. Keine GFE. *Schmerz- und Temperatursinnstörung. Tast- und stereognostischer Sinn circumscript herabgesetzt oder fehlend.*

Joseph Auerhammer, 28 jähr. Schuster von Nördlingen, aufgenommen auf die med. Klinik 25. Febr. 1892.

Keine hereditäre Belastung. Patient war gesund bis zum Beginn seines jetzigen Leidens, wofür er ausser Erkältungen in den 20er Jahren eine Ursache nicht anzugeben weiss.

Beginn des Leidens vor 6—8 Jahren mit leichter, allmählich stetig zunehmender Schwäche beider Hände, dann in geringerem Grade der Arm- und in stärkerem Grade der Schultermuskeln. Seit 5—6 Jahren Schrunden, Schwielen, Eiterungen an Händen und Fingern; dadurch entstand vor 3 Jahren Blutvergiftung, derentwegen er in München behandelt wurde. Es scheint damals zu einem Abscess in der linken Schultergegend oder dem Schultergelenk gekommen zu sein, das Patient während der Delirien durch Fall luxirte. In den letzten 4—5 Jahren unter Abmagerung und zunehmender Schwäche der Arm- und Handmuskeln Sensibilitätsstörungen im rechten Arm, in der rechten Hals- und Kopfhälfte; der Schmerzsinn nahm ab, aber auch der Tastsinn unter rheumatoiden Schmerzen. Thränenträufeln und Nasenfluss rechterseits. In den letzten Wochen Mattigkeit und Steifheit der Beine. Stuhlentleerung normal; Urin geht vielleicht etwas träger.

Status. Grosser Mensch; kräftiger Knochenbau; Ernährungszustand nicht gut. Psyche intact.

Die inneren Organe nicht erkrankt. Puls 72. Temperatur normal. Urin frei von Eiweiss und Zucker.

Geruchsvermögen rechts herabgesetzt. Augenbefund in jeder Beziehung normal. Keine GFE. Dritter Ast des Trigeminus, Facialis und Hypoglossus beiderseits normal; ebenso Unterkieferreflex. Gehör gut.

Thränenfluss rechterseits sehr beträchtlich; ebenso besteht eine sehr erhöhte Secretion aus dem rechten Nasenloch, so dass die Partie unterhalb desselben stets feucht ist. Cornealreflex rechts aufgehoben, links lebhaft. Das Geschmacksvermögen rechterseits weniger gut, als links, aber für alle Qualitäten erhalten.

Nach dem Entkleiden der Arme und des Rumpfes treten hervor Scoliose der Wirbelsäule nach rechts im Brusttheil, Herabhängen der rechten Schulter, Muskelatrophie und falsche Stellung der Hände und Finger mit trophischen Störungen der Weichtheile u. s. w.

Degenerative (EaR) Atrophie mit Parese oder Paralyse der kleinen Handmuskeln beiderseits; die Atrophie und Parese nimmt gegen die Schultern hin ab, um am Schultergürtel wieder zuzunehmen, wo der M. deltoides, besonders der Cucullaris, der M. serrat. antic. u. s. w. in verschieden starkem Grade afficirt ist. Dynamometerdruck rechts 35°, links 18°. Fibrilläre Zuckungen. Bei ruhiger Lage des rechten Armes treten leichte tonische, unwillkürliche Bewegungen in den Beugern am Ober- und Vorderarm hervor, wodurch der Vorderarm leicht pronirt und im Ellbogengelenk flectirt wird. Diese Bewegungen sind bei jeder Visite zu beobachten und auch von dem Kranken wahrgenommen worden. An dem rechten Beine oder im Gesicht ist von ähnlichen Bewegungen nichts vorhanden.

Die Finger stehen zum Theil flectirt. Schrunden, Schwielen an den Händen, Verdickung einzelner Endphalangen. Zerrissensein der Endphalange des rechten Zeigefingers durch tiefe Einrisse, die Nagelreste gespalten und schwarz. Die

Endphalange des rechten Daumens unförmlich, grösser als die linkerseits, bei Lockerung des Gelenks durch einen operativen Eingriff volarwärts luxirt.

Die Tricepsreflexe fehlen.

Schmerz- und Temperatursinn an der ganzen rechten Kopf- und Halshälfte und abwärts an der rechten Brust bis zur Höhe der 4. Rippe vorn und hinten herabgesetzt und in gleicher Weise am ganzen rechten Arm. Der Tastsinn ist durchweg in dieser Partie erhalten, abgesehen von einzelnen Fingern, wobei zum Theil jedoch die vorgenommenen Operationen mitgespielt haben; zum Theil ist aber der Tastsinn hier ohne diese Ursache erloschen und ebenso der stereognostische Sinn herabgesetzt. Auch an der linken Hand besteht Empfindungsparese für Schmerz- und Temperatur-, nicht für Tasteindrücke; dieselbe erstreckt sich aufwärts in abnehmender Intensität bis zum Schultergürtel, vielleicht noch auf den Rumpf, denn in der oberen Brustregion ist die Schmerzempfindung geringer als am Abdomen. Auch die Muskeln sind am rechten Arm unempfindlich gegen Druck.

Beträchtlich gesteigerte vasomotorische Erregbarkeit an der Vorder- und Rückenfläche des Thorax (homme autographique).

Schmerz- und Temperatursinn sind auch an der Schleimhaut des Mundes rechterseits herabgesetzt, ebenso fehlt der Gaumensegel- und Rachenreflex rechts, während er links sehr lebhaft ist.

Bauchreflexe fehlen; Cremasterreflexe vorhanden, Plantarreflexe lebhaft.

Gang schleppend, ähnelt dem spastischen etwas. Die Extensoren an den Oberschenkeln etwas schwach. Gesteigerte Sehnenreflexe (Patellar- und Fussclonus) beiderseits; leichte Muskelspannungen bei passiven Bewegungen.

Stuhl- und Urinentleerung während des Spitalaufenthaltes nicht merkbar alterirt.

Wer die Krankengeschichten Morvan's, welche als Grundlage für die paréso-analgesie dienen, genau durchliest, wird die Bemerkung machen, dass dieselben an Genauigkeit und Ausführlichkeit doch Manches zu wünschen übrig lassen. Das ist auch Grasset und Hückel nicht entgangen und von Morvan selbst später erkannt worden.

Der Autor hat sich in den allermeisten Fällen begnügt mit dem Nachweis der Analgesie und hat eine eingehende Prüfung des Tastsinns unterlassen. Auch über die Mitbetheiligung des Bulbus medullae erfährt man wenig aus seinen Krankengeschichten, und ganz ähnlich verhält es sich mit Symptomen, welche eventuell auf die unteren Extremitäten localisirt waren. Morvan ergänzte seine Krankengeschichten später möglichst, ferner kamen eine ganze Reihe Beobachtungen von Seiten anderer Autoren dazu, so dass ein hinreichendes Material zum Vergleich der Syringomyelie mit der „Maladie de Morvan" jetzt vorliegt.

Da Morvan in letzter Zeit die einzigen klinischen Unterschiede

zwischen der paréso-analgésie und der Syringomyelie in dem Verhalten des Tastsinns und den trophischen Störungen sieht, sollen diese zunächst auf ihre Stichhaltigkeit geprüft werden. Dass die trophischen Störungen an den Händen u. s. w., wie Panaritien, Schwielen, Knochenbrüche, Arthropathien, welche Morvan für seine paréso-analgésie als charakteristisch annimmt, in gleicher Weise, in gleicher Schwere und mit gleichem Sitz auch der Syringomyelie zukommen, darüber kann nach älteren und neueren klinischen und anatomischen Befunden kein Zweifel sein. Die partielle Empfindungslähmung mit Erhaltensein des Tastsinns bei Verlust des Schmerz- und Temperatursinns oder Alteration der letzteren bestand in einer Anzahl der Fälle Morvan's und in der paréso-analgésie gleich verlaufenen Fällen, welche andere Beobachter mittheilen, ebenso wie bei der Syringomyelie. War der Tastsinn betheiligt, so war er es in den meisten Fällen lange nicht in dem Grade, wie Schmerz- und Temperatursinn, und mehr wird in letzter Zeit bezüglich der Sensibilitätsstörungen bei der Syringomyelie gar nicht behauptet und hätte bei genügender Berücksichtigung der Literatur auch nie behauptet werden können. Tastsinnstörungen sind aber bezüglich Intensität und Häufigkeit des Vorkommens immerhin seltenere Erscheinungen, werden gewöhnlich im vorgerückten Stadium des Leidens beobachtet und treten in dieser Hinsicht gegenüber der Analgesie und Thermoanästhesie sehr zurück, so dass die partielle Empfindungslähmung für die Diagnose der Syringomyelie von grösster Bedeutung ist und auch bleiben wird. Sie ist aber ein gleich wichtiges Symptom bei der paréso-analgésie, was für die Zusammengehörigkeit der „Maladie de Morvan" und der Syringomyelie spricht. Denn auch sonst herrscht in allen klinischen Punkten völlige Uebereinstimmung — Beginn im jugendlichen Alter ohne bekanntes ätiologisches Moment, im Anschluss an ein Trauma oder an acute Krankheiten, langsamer Verlauf ohne stärkere Beeinflussung des Allgemeinbefindens, secretorische Störungen, Localisation, Muskelatrophie, Augensymptome, Arthropathien etc.

Die unteren Extremitäten sollen nach Morvan in der Mehrzahl der Fälle keine Symptome krankhafter Art zeigen. Hier und da wurden aber von anderen Autoren auch trophische Hautstörungen u. s. w. an den Füssen beobachtet (Marchiafava u. s. w.). Von anderen Krankheitserscheinungen sind die Beine nach meinen Beobachtungen doch recht häufig befallen, ganz wie bei der Syringomyelie, doch lege ich darauf kein allzu grosses Gewicht, wenn nicht zur Differentialdiagnose von der Lepra anaesthetica. So fanden sich gesteigerte Sehnenreflexe

und spastische Erscheinungen der Beine in Fall X, XI, XII, XIII, XIV, wie in früher von mir mitgetheilten Fällen; auch die Hautreflexe sind oft alterirt. Das Fehlen der Sehnenreflexe der Beine spricht in gleichem Sinne. Gesteigerte Sehnenreflexe, spastischer Gang, Ermüdung der Beine sind erwähnt von Hückel, Karg, Kretz, Schlesinger, Brühl u. A.

Wollte ich einen Schritt weiter gehen und alle jene Fälle von Syringomyelie mit nicht so schweren trophischen Störungen der oberen Extremitäten hierher rechnen, wozu meines Erachtens die volle Berechtigung besteht, da es sich nur um graduelle, aber nicht um principielle Unterschiede handelt — denn es giebt von den kaum wahrnehmbaren Blasen und Schwielen bis zu den Arthropathien, der Verkrüppelung der Finger, der akromegalieähnlichen Hand, der Chiromegalie (Charcot) alle möglichen Uebergänge —, so würde dem Morvan'schen Satz von dem seltenen Mitergriffensein der Beine noch mehr Boden entzogen werden. Kurz erwähnen will ich, dass ein akromegalieartiges Aussehen einer Hand gar nicht so selten zu sein scheint; ich fand diese Erscheinung erwähnt bei Holeschnikoff, Charcot und Brissaud, Lonazel, Karg, Bernhardt; einen Fall (XII) sah ich selbst; hier anzureihende Epiphysenverdickung sahen Déjerine und Kanasugi.

Füge ich endlich noch hinzu, dass Bulbärerscheinungen auch bei der paréso-analgésie beobachtet werden, ganz wie bei der Syringomyelie, so glaube ich ohne Bedenken den Schluss ziehen zu dürfen, dass klinische Unterschiede zwischen der Syringomyelie und der sogenannten Maladie de Morvan nicht existiren. Ich habe dies schon früher ausgesprochen und befinde mich dabei in völliger Uebereinstimmung mit Schultze, Kahler, Bernhardt, Roth und Charcot; auch Joffroy und Achard sind auf Grund zweier Obductionen zu demselben Resultat gekommen.

Den anatomischen Sitz verlegt Morvan in die Hinter- und Seitenstränge des Rückenmarks resp. Halsmarks. Er stützt sich dabei auf die verunglückte Autopsie von Gombault, welche etwas willkürlich dahin gedeutet wird, dass eine Sklerose im Halsmark vorgelegen habe. Gombault fand dabei eine von der Peripherie bis zu den Nervenwurzeln an Intensität abnehmende Neuritis hypertrophica. Monod und Reboul constatirten eine Neuritis hypertrophica an dem amputirten Finger eines Kranken, welcher an der sogenannten „Maladie de Morvan" litt. An diese beiden Befunde klammert sich, wie wir sehen werden, Morvan in letzter Zeit an. Nach ihm bestimmt „bei Rückenmarksleiden der Sitz, nicht die Natur der Krankheit den

Symptomencomplex"; auch eine Sklerose in den genannten Abschnitten des RM. vermöge die trophischen u. s. w. Veränderungen zu erzeugen.

Nach der ersten der beiden von Joffroy und Achard erhobenen Autopsien von „Maladie de Morvan", welche beide für die Unität sprachen, äusserte sich Bernhardt gelegentlich der Demonstration eines klinischen Falles dahin, dass „klinisch eine Differenz zwischen der Syringomyelie und der Maladie de Morvan nicht bestehe, dass bei beiden Krankheiten Läsionen des RM. gefunden seien, dass die Läsionen nicht einheitlicher anatomischer Natur zu sein brauchen, sondern ihre Dignität in ihrem Sitz und dem meist chronischen Verlauf finden, und dass eine Betheiligung und häufige, vielleicht immer vorkommende Erkrankung der peripheren Nerven bei beiden Affectionen gefunden werde, welche sich zur centralen Erkrankung verhalte, wie die periphere Nervendegeneration bei der Tabes dorsalis zur Erkrankung des RM." Jolly, ein Anhänger der Unitätslehre, meint, es könne vielleicht eine zur Syringomyelie hinzutretende ascendirende Neuritis die Differenz des Krankheitsbildes bedingen. Déjerine hielt die Maladie de Morvan für eine Neuritis aus unbekannter Ursache. Joffroy und Achard wiesen noch nach ihrer ersten Obduction den peripheren Nervenveränderungen eine Rolle bei der Entstehung der trophischen Störungen neben der Syringomyelie zu, haben aber neuerdings diese Ansicht aufgegeben.

Das letzte Wort spricht die pathologische Anatomie, das sagen Gegner und Anhänger der Unitätslehre und unbestreitbar mit vollem Recht. Es fragt sich nur, ob sie nicht schon längst deutlich genug gesprochen hat, deutlicher, als man nach den letztjährigen Erörterungen dieser Frage vermuthen sollte. Dies ist nun thatsächlich der Fall. Folgendes anatomische Material liegt zur Entscheidung der Frage bereits vor:

1. Fall von Steudener: „Lepra mutilans"; analgische Mutilationen der Finger, Luxationen, Anästhesien, Eiterungen der rechten Hand u. s. w. Anatomisch: Syringomyelie von der Medulla oblongata bis zur Medulla lumbalis, im Halstheil hufeisenförmig an Stelle der HH.; Sklerosirung des Perineurium und Verdickung des Neurilemm der Nerven des rechten Armes, spindelförmige Anschwellung des N. radialis.

2. Fall von Langhans: Klinisch das Bild der Lepra anaesthetica der beiden Hände (Entzündung, Eiterung, schmerzlose Ablösung der Endphalangen verschiedener Finger u. s. w. Anatomisch: Erweiterung der Gehirnventrikel, Syringomyelie mit Betheiligung der

HH. im Halsmark, secundäre Degeneration der PyS und HS. Verdickung des Peri- und Endoneurium der peripheren Nerven.

3) Fall von Schüppel: Klinisch allgemeine Anästhesie, Fussgeschwüre, schmerzlose Exarticulation der spontan gangränös gewordenen Spitze des rechten Zeigefingers, phlegmonöse und erysipelatöse Entzündungen u. s. w. Anatomisch: Hirnhöhlen erweitert. Syringomyelie mit vorwiegender Erkrankung der HH. nebst hinteren grauen Commissur; weisse Substanz ebenfalls erkrankt. Die hinteren Wurzeln sind im Zustand der Degeneration, die vorderen nicht. Trotz der starken Veränderung der hinteren Wurzeln sind die rein sensiblen Nerven in der Peripherie nicht merkbar verändert.

4. Fall von Fürstner und Zacher: Neben Sensibilitätsstörungen u. s. w. Schrunden, Schwielen, Narben, Excoriationen der rechten Hand, Verdickung der Finger, Fractur des rechten Oberarmes mit Crepitation; homme autographique, bulbäre und cerebrale resp. corticale Symptome. Im Rückenmark Höhlenbildung mit besonderer Betheiligung der HH. des Halsmarks, Degeneration der hinteren Wurzeln.

5. Fall von Fr. Schultze: Multiple schmerzlose Fracturen des rechten Armes, unempfindliche Anschwellung der rechten Hand. Anatomisch: Sehr ausgebreitete Syringomyelie, die HH. in der Halsanschwellung zerstört.

6. Fall von Hohenegg (ref. von K. Miura und Schlesinger): Symmetrische Gangrän. Hydrocephalus int. chronicus, Syringomyelie; abgesehen von der Degeneration einiger Fasern keine Veränderungen in den peripheren Nerven. Die HH. zerstört.

7. Fall von Mader (ref. bei Fr. Schultze).

8. Fall von Holeschnikoff: Akromegalie-Hände mit Schwielen u. s. w. — Syringomyelie, Mitbetheiligung der HH. im Halsmark; Verwachsung der Rückenmarkshäute. Degeneration der peripheren sensiblen Nerven.

9. Fall von Joffroy und Achard: Panaritien, verkrüppelte Finger, Sensibilitätsstörungen (incl. Tastsinn), Atrophie. — Syringomyelie incl. HH. Bindegewebsscheiden der NN. ulnaris und median. verdickt. Waller'sche Degeneration in den Hautnerven.

10. Fall von Joffroy und Achard: Panaritien der rechten Hand, Atrophie der linken Hand, Analgesie, Scoliose u. s. w. — Syringomyelie, HH. des Halsmarks afficirt. Volum der Nervenstämme fast normal; Neurilemm etwas verdickt. Verminderung der markhaltigen Fasern im Ulnaris und Medianus; nur eine Anzahl der Fasern ist degenerirt; geringfügige Veränderungen in den Hautnerven des Zeige-

fingers, aber nicht mehr als bei anderen chronischen Nervenkrankheiten.

11. Fall von Prouff (erwähnt von Morvan): „Maladie de Morvan". Syringomyelie; periphere Nerven makroskopisch nicht alterirt.

12. Eigene Beobachtung — Fall XIV.

In diesen 12 Fällen, welche fast zur Hälfte vor das Erscheinen der Maladie de Morvan zurückdatiren, waren die trophischen Störungen in dem von Morvan für die paréso-analgésie verlangten Grade ausgebildet, in allen zwölf Fällen fand sich eine ausgebreitete Syringomyelie, in allen waren, soweit ich übersehen kann, die Hinterhörner (und hintere Commissur?) schwer erkrankt in den besonders in Betracht kommenden Halssegmenten. Während die pathologische Veränderung im RM. stets die nämliche war, lässt sich das für die peripheren Nerven nicht behaupten. Nichts geben darüber an Fr. Schultze, Fürstner und Zacher. In dem Falle von Prouff sah man makroskopisch von Neuritis hypertrophica nichts. Die sensiblen Hautnerven fand normal Schüppel. Ich selbst vermisste ein Hypervolum der peripheren Nerven, constatirte Degeneration von Fasern in den gemischten Nerven; ob dies nur motorische oder auch sensible Fasern waren, ist nicht zu eruiren; in den rein sensiblen Nerven fand ich keine die Norm überschreitende Degeneration; jedenfalls war dieselbe so geringfügig, dass sie die schweren trophischen Erscheinungen an der Hand nicht erklärt. Joffroy und Achard erhoben einmal denselben Befund wie ich, in ihrem ersten Falle Verdickung der Nervenscheiden des Ulnaris und Medianus und Waller'sche Degeneration in den Hautnerven. Holeschnikoff erwähnt Degeneration der Hautnerven. Von Verdickung des Perineurium und Endoneurium u. s. w. berichten Langhans und Steudener. — Die Ganglia intervertebralia wurden von Joffroy und Achard und mir in je einem Falle untersucht; sie boten nichts von der Norm Abweichendes.

Man findet also in den peripheren Nerven alle möglichen Uebergänge von völlig normalem Verhalten bis zu sehr schwerer Veränderung. Es lässt sich daraus ohne Weiteres der Schluss ziehen, dass zum Zustandekommen des sogenannten Morvan'schen Symptomencomplexes Veränderungen der peripheren Nerven kein nothwendiges Postulat sind, und dass man nicht berechtigt ist, bei der Syringomyelie gefundene Alterationen der peripheren Nerven ohne Weiteres als Ursache der trophischen Störungen auszugeben. Und wenn Morvan noch in seiner letzten Arbeit sagt: „ainsi dans les deux cas de Gombault-Reboul hypertrophie considérable des nerfs

périphériques. Rien de semblable dans la syringomyelie", so stimmen damit die Befunde von Steudener und Langhans nicht überein, beweisen vielmehr das gerade Gegentheil.

Einige Autoren (Déjérine, Bernhardt, Jolly) sprachen die Vermuthung aus, dass den peripheren Nervenveränderungen eine gewisse selbständige Rolle bei der Production der trophischen Störungen neben der Syringomyelie doch zukomme. Man müsste daran um so eher denken, als man bei der leprösen Neuritis zum Verwechseln ähnliche Krankheitserscheinungen zu Gesicht bekäme. Dass die periphere Neuritis bei der Syringomyelia mutilans fehlen und dann auch nicht die Ursache derselben sein kann, wurde bereits angeführt. In solchen Fällen bleibt uns nichts übrig, als auf die RM.-Erkrankung zur Erklärung der Erscheinungen zu recurriren. Immerhin bleibt noch zu erörtern, ob wir die periphere Neuritis, wenn sie neben der Syringomyelie gefunden wird, als eine selbständige, von dem RM.-Leiden unabhängige, primäre, die trophischen Störungen erzeugende aufzufassen haben, oder ob es sich um eine secundäre Degeneration handelt, analog derjenigen der motorischen Nerven bei Vorderhornaffection, oder ob sie bedingt ist durch zufällige in der Peripherie einwirkende schädliche Momente, welche neben anderen Symptomen auch eine Neuritis auslösen.

Es erscheint mir wenig wahrscheinlich, dass sich so häufig und gleichzeitig in functionell eng zusammengehörigen Abschnitten des Nervensystems, wie es die HH. und die sensiblen peripheren Nerven doch sind, zufällig und unabhängig von einander Krankheitsprocesse etabliren sollten, zudem noch Krankheitsprocesse verschiedener Art, wie es die Gliose und die Nervenentzündung sind. Für die Annahme, dass die HH. für die peripheren Nerven in nutritiver oder erhaltender Beziehung die gleiche Rolle spielen, wie die Vorderhörner für die motorischen, mangeln uns die Beweise; es sprechen vielmehr Experiment und pathologische Anatomie im entgegengesetzten Sinne. Die zwischengeschalteten Intervertebralganglien sind dabei von viel grösserem Einfluss, als die grauen HH.

Der Ansicht, dass von den HH. (auch der medianen grauen Substanz?) ein Einfluss auf die Ernährung der peripher gelegenen Organe ausgeübt wird, schliesse ich mich an, ohne mich auf die Erörterung der Frage einzulassen, ob dieser Einfluss durch rein trophische Nerven oder durch vasomotorische Fasern vermittelt wird; ich selbst sehe ihn in einer Regulirung der Ernährung. Denn wäre die Lebensfähigkeit der Organe von dem Sein oder Nichtsein der trophisch-vasomotorischen Fasern allein abhängig, so müsste viel häufiger ein Absterben ganzer Abschnitte der oberen Extremitäten

resp. deren Bedeckungen u. s. w. statthaben bei völliger Destruction der HH. und der HS. durch Syringomyelie (oder durch Tabes dorsalis), als es thatsächlich der Fall ist. Wir müssten auch viel häufiger Panaritien, Schwielen u. s. w. beobachten, denn sehr häufig fehlen diese bei Schwund der HH. Der Blut- und Lymphkreislauf bildet dabei einen durchaus nicht zu unterschätzenden Factor. Läuft nämlich infolge gestörter Innervation die Ernährung der Gewebe nicht mehr normal ab, sei es wegen verminderten Zufluss von ernährendem Material, sei es wegen verzögerter Abfuhr von verbrauchten Stoffen, so werden dieselben unter diesem alterirten localen Stoffwechsel leiden. Die Organe bekommen eine geringere Widerstandsfähigkeit gegen äussere Schädlichkeiten, erkranken bei Insulten, welche ein normales Gewebe unbeschadet verträgt. Es wird also eine Disposition zur Erkrankung für andere Schädlichkeiten geschaffen. So mögen eine Reihe von Spontanfracturen und Arthropathien bei geringem äusseren Anlass, besonders Traumen, welche wegen der Analgesie oft übersehen werden, zu erklären sein. An schädigenden Momenten fehlt es aber aus naheliegenden Gründen am wenigsten an den Händen, deren Innervation ja bei dem prävalirenden Sitz des Leidens im Halsmark besonders gestört ist. Es entstehen leicht Verletzungen, welche wegen der bestehenden Analgesie nicht wahrgenommen oder unterschätzt und gerade deshalb Eingangspforten für Infectionskeime werden. Diese Infectionsstoffe finden in dem Gewebe von verminderter Widerstandsfähigkeit einen sehr günstigen Boden, und so kommt es zu phlegmonösen Eiterungen, Panaritien, Sehnenscheidenentzündungen, Periostitis u. s. w. So gut nun aber eine Sehnenscheide sich verdickt, wenn sie in einem entzündeten Gewebe liegt, und so gut die Entzündung an ihr in die Höhe kriecht, ebensowohl kann es zu einer entzündlichen Verdickung des Peri- oder Endoneurium, zu einer ascendirenden Neuritis oder zu einer entzündlichen „Hypertrophie der Nerven" kommen. Dass diese der Weiterentwicklung und Entstehung von sogen. trophischen Störungen in der Peripherie erst recht förderlich sind, liegt auf der Hand. Es muss so geradezu ein circulus vitiosus entstehen. Die periphere Neuritis wäre also dann keine primäre, sondern eine secundäre, in letzter Instanz abhängig von der RM.-Erkrankung mit der durch diese bewirkten grösseren Vulnerabilität der Gebilde in der Peripherie als Zwischenglied. Aber wie bereits erwähnt, wurde hier und da die periphere Neuritis bei den bekannten trophischen Störungen der Hände ganz und gar vermisst, soweit die sensiblen Nerven in Betracht kommen. Damit glaube ich die Bedeutung der peripheren Nervenveränderungen für die Gewebsstörungen auf ihr

richtiges Maass zurückgeführt zu haben und finde mich dabei in Uebereinstimmung mit anderen Autoren.

Noch einen anderen von Morvan, Grasset und Bernhardt hervorgehobenen Punkt möchte ich hier berühren. Die beiden ersten Autoren stellten den Satz auf, „bei den RM.-Krankheiten bedinge der Sitz, nicht die Natur den Symptomencomplex". Das ist entschieden nur bedingt richtig und zwar für abgelaufene krankhafte Processe, welche zum Untergang von Centren oder Leitungsbahnen geführt haben, welchen eine bestimmte Function zukommt. Sind durch irgend einen beliebigen Vorgang so und so viele Centren zerstört, so müssen immer diese oder jene, aber stets dieselben Ausfallserscheinungen da sein. Anders gestalten sich die Verhältnisse bei gleichem anatomischen Sitz der Krankheit, wenn die Aetiologie und der krankhafte Process verschieden sind. Es verhält sich das Rückenmark in dieser Beziehung nicht anders, als andere nicht nervöse Organe. Bernhardt hat sich vorsichtiger ausgedrückt, „in beiden Krankheiten (der Syringomyelie und der „Maladie de Morvan") seien Läsionen des Rückenmarks gefunden, die Läsionen brauchen nicht einheitlicher pathologisch-anatomischer Natur zu sein, sondern ihre Dignität liege in ihrem Sitz und dem meist chronischen Verlauf". Bis jetzt ist der Beweis, dass die Läsionen bei den „beiden" Krankheiten nicht einheitlicher pathologisch-anatomischer Natur sind, nicht erbracht; diesen Punkt brauche ich nicht weiter zu berühren. Aber ich kann auch dem Autor nicht beipflichten, wenn er meint, dass ausser dem anatomischen Sitz nur der chronische Verlauf dazu gehöre, damit das gleiche Symptomenbild erzeugt werde. Ich bin im Gegentheil der Ansicht, dass es dabei auch bei chronischem Verlauf in erster Linie auf den Krankheitsprocess selbst ankommt. Wie oft sitzen Herde der multiplen Sklerose in den grauen Vorder- und Hinterhörnern des RM. oder greifen auf dieselben über, und trotzdem haben wir so gut wie nie diesem Sitz der gewiss chronischen Krankheit entsprechende trophische Störungen der Muskeln oder der Haut! Oder um ein noch drastischeres Beispiel zu wählen, brauche ich nur die vielen ätiologisch so verschiedenen chronischen Ertzündungen und Degenerationen der peripheren Nerven anzuführen, von welchen es nur der leprösen Neuritis vorbehalten ist, so häufig und so schwere trophische Störungen der Haut, Knochen u. s. w. zu bewirken.

Es vermag also weder der Sitz allein, noch vermögen dieser oder ein beliebiger chronischer Process zusammengenommen ein Krankheitsbild zu einem eigenartigen zu gestalten, indem ihm besondere Merkmale aufgedrückt werden, sondern es gehört dazu ein drittes wesent-

liches Moment, welches in der Aetiologie, der Genese und dem durch diese vorgezeichneten Krankheitsprocess zu suchen ist. Keine der bekannten RM.-Krankheiten erzeugt, soweit wir wissen, ähnlich schwere Veränderungen der Gewebe der Hände u. s. w. neben anderen eigenartigen Symptomen, wie die Syringomyelie, welche, wie wir sehen werden, in Genese, Ausbreitung u. s. w. von den anderen auch beträchtlich abweicht.

Die „Maladie de Morvan" unterscheidet sich also ebensowenig anatomisch von der Syringomyelie, wie klinisch; das ist nicht nur durch die vereinzelten neuen Obductionsbefunde, sondern bereits durch ein ganzes Dutzend von Autopsien bewiesen, von welchen eine Anzahl schon existirte zur Zeit, als die sogenannte Maladie de Morvan noch nicht geboren war.

Es mag ja sein, dass wir durch zukünftige Beobachtungen belehrt werden, dass auch andere Krankheiten ausser der Syringomyelie ein ähnliches Symptomenbild erzeugen, wie diese, und dass Morvan Recht behält, wenn er noch fest glaubt, dass es eine „Maladie de Morvan" giebt. Bis dahin, meine ich, sollten wir uns mit einer Krankheit begnügen, was ja an und für sich auch einfacher ist.*)

Während das Contingent der Syringomyelie eine Zeit lang auf Kosten der im Vorausgehenden besprochenen, bis jetzt anatomisch

*) Anmerkung. In Frankreich hat man aus der „Maladie de Morvan", als sich herausstellte, dass dieselbe zur Syringomyelie gehört, einen „type Morvan" der Syringomyelie gemacht; mit mindestens demselben Rechte könnte man sie einen „Typus Steudener" oder „Typus Langhans" nennen; doch bin ich weit entfernt, dies zu befürworten. Ich benutze vielmehr gern die Gelegenheit, gegen den immer mehr um sich greifenden Usus oder besser Abusus Einsprache zu erheben, Krankheiten oder einzelne Symptome mit dem Namen der Autoren, welche sie zuerst beschrieben oder festgestellt haben, ohne jeden weiteren kennzeichnenden Zusatz zu belegen. Dadurch wird das Verständniss nicht vereinfacht und erleichtert, wie bezweckt wird, sondern unnöthiger Weise erschwert, ohne dass das Verdienst des Autors um die Sache dabei zunehmen kann. Es ist den Eingeweihten schon recht schwer, sich in all den „Maladies, Typen, Phänomenen und Zeichen" zurechtzufinden, wie viel mehr dem beschäftigten Praktiker, dem seine Thätigkeit nicht erlaubt, die Literatur in ihren Einzelheiten zu verfolgen. Viel rationeller, bezeichnender, klarer ist es doch, z. B. statt Friedreich'scher Krankheit — hereditäre Ataxie, statt Charcot'scher Krankheit — amyotrophische Lateralsklerose, statt Erb'schem Typus — Schulterarmtypus der Dystrophia muscul. progr., statt Westphal'schen Zeichen — Fehlen der Sehnenreflexe u. s. w. zu sagen. Geradezu verwirrend wirkt dieser Benennungsmodus, wenn ein und derselbe Autor mit der Entdeckung von zwei oder noch mehr Krankheiten behaftet ist, wofür es genüge, die „Paget disease" und die „Erb'sche Reaction" anzuführen. Ich meine, man verfährt hier besser sachlich, als persönlich, da es uns Allen doch in erster Linie um die Sache zu thun ist.

nicht bewiesenen Krankheit geschmälert wurde, lassen sich neuerdings in Frankreich vereinzelt Stimmen hören, welche die Syringomyelie für nichts weiter als für Lepra halten. Die Syringomyelie und die Lepra sind aber zwei klinisch und anatomisch ganz verschiedene Krankheiten, welche in folgenden, zum Theil bereits durch Schultze, Charcot, vor Allem Marestang u. A. hervorgehobenen Punkten genügend von einander getrennt sind; ich stelle dieselben der besseren Uebersicht halber neben einander.

Lepra.	*Syringomyelie.*
Multiple periphere Neuritis (hier und da mit Degeneration in den Hintersträngen [Looft]).	Rückenmarkskrankheit.
Leprabacillen.	Primäre Gliose.
Uebertragbar, daher oft familiär.	Nicht übertragbar, nicht erblich.
Flecke der Haut; Ulcerationen der Haut (Leprabacillen), auch der Schleimhaut; lepröse Knoten u. s. w.	Keine solchen Flecke u. s. w.
Klinisch das Bild der multiplen Neuritis mit atrophischer Gesichts-, Arm- und Beinlähmung.	Symptomenbild der RM.-Krankheit. Gesichtsbetheiligung selten und dann nicht alle Facialisäste befallen. Auch die Beine viel seltener atrophisch.
Druckempfindlichkeit u. Verdickung der peripheren Nerven.	Keine Druckempfindlichkeit der Nerven.
Die Sensibilitätsstörungen an den Extremitäten und zwar den peripersten Theilen am stärksten, oder auch fleckweise.	Die Sensibilitätsstörungen mehr den Segmenten des RM. entsprechend vertheilt.
Fast ausnahmslos Tast-, Temperatur- und Schmerzsinn befallen = Anästhesie, wenn auch in verschiedenem Grade. Besteht einmal partielle Empfindungslähmung, so ist meist, nicht immer, der Tastsinn gestört. Die Sensibilität in den tieferen Gewebstheilen erhalten.*)	Gewöhnlich partielle Empfindungslähmung bei Erhaltensein des Tastsinns. — In den tiefen Weichtheilen und Knochen bestehen die gleichen Sensibilitätsstörungen, wie in der Haut.

*) Anmerkung. Das Vorkommen partieller Empfindungslähmung ist bei Erkrankung der peripheren Nerven seit längerer Zeit bekannt und neuerdings wieder beobachtet (s. Strauss, Zwei Fälle von peripheren Lähmungen u. s. w. Zeitschr. f. Nervenheilkunde. II. S. 258).

Fibrilläre Zuckungen selten.	Fibrilläre Zuckungen häufig.
Secretorische Störungen selten oder fehlend.	Secretorische Störungen häufig.
Die Sehnenreflexe normal, herabgesetzt oder fehlend; nie spastische Symptome; tabische Symptome fast nie.	Verhalten der Sehnenreflexe wechselvoller: fehlend, normal, gesteigert; spastische Erscheinungen, auch tabische Symptome; erstere häufiger.
Oculopupilläre Symptome (Myosis, Lidspaltverengerung, Retraction des Bulbus) nicht vorhanden, dafür lepröse Augenerkrankungen.	Oculopupilläre Symptome häufig; keine sonstigen, der leprösen ähnliche Augenerkrankungen.
An Händen und Füssen werden die knöchernen Phalangen einfach „absorbirt" oder resorbirt ohne äussere Entzündungserscheinungen; Panaritien selten. Nagelveränderungen. — Mal perforant.	Gewöhnlich nur an den Händen Panaritien mit Nekrose und Abgestossenwerden von Knochenstückchen unter entzündlichen, zuweilen phlegmonösen Erscheinungen. — Mal perforant selten.
Ausfallen der Haare und Cilien.	Kein Haarschwund.

Combination von Syringomyelie und Chorea chronica.

Der folgende Fall nimmt insofern eine Sonderstellung ein, als Symptome, welche der Syringomyelie sonst nicht eigen sind, das ganze Krankheitsbild so beherrschten, dass die Diagnose dieser Krankheit verfehlt wurde. Er verdient von verschiedenen Gesichtspunkten aus eine besondere Betrachtung.[1])

Fall XVI mit Autopsie.

Chorea chronica, Epilepsie; Lähmung der Beine, allgemeine Schwäche. Tuberculose. — Syringomyelie. Degeneration in den Vorderhörnern des Rückenmarkes (Poliomyelit. ant. chron.) u. s. w.

Joseph Kärcher, 52 Jahre alter Müller.

Es muss auf die ausführliche Krankengeschichte an dem angegebenen Orte verwiesen werden. Es bleibt bis zu dem Tode des Kranken, am 21. Juli 1888, Folgendes nachzutragen.

Die rechte Pupille war stets weiter als die linke; beide reagirten auf Licht und Accommodation. Die choreatische Unruhe blieb in gleicher Weise in den nächsten Monaten bestehen, woran sich auch das Zwerchfell lebhaft betheiligte. Es wurden wegen der rascheren Aufeinanderfolge epileptischer Anfälle vom November 1887 bis März 1888 ohne Unterbrechung 2 mal täglich 1,5 Kal. bromat. verordnet; während

1) Publicirt als Chorea chronica progressiva in Virchow's Archiv. Bd. CXI. S. 513.

dieser Zeit kein einziger Anfall. Im März wurde das Medicament ausgesetzt, weil der Kranke an Kräften rasch abnahm. Am 9. und 10. April stellte sich dann je wieder ein epileptischer Anfall ein. — Es existirten ferner zu dieser Zeit die Zeichen einer circumscripten Pleuritis RVU. (knisternde Reibegeräusche mit umschriebener Dämpfung und abgeschwächtem Athmungsgeräusch). Der Urin war im Mai noch frei von Eiweiss und Zucker, wurde in gleicher Weise wie früher entleert. — 31. Mai 1888 epileptischer Anfall. Im Monat Juni Abmagerung und Kräfteverfall; nie Fieber; Puls 80—96, selten höher, aber klein und zuweilen irregulär. — Die Muskelunruhe ist nicht mehr so lebhaft wie noch im letzten Jahre, dauert aber den ganzen Tag ohne Unterbrechung fort. Salivation stark. Patient ist geistig müder, aber zeigt keine Spur von psychischer Alteration. Er sitzt für gewöhnlich im Sessel, kann wegen Schwäche der Beine nur mit kräftiger Unterstützung die paar Schritte nach dem Bette gehen. Er isst in der bekannten Weise allein; die abnorme Stellung der Finger hat noch zugenommen. — Er klagt häufig über Schmerzen in dem Rücken und in der Lendengegend, wo aber eine Difformität nicht zu constatiren ist.

24. Juni epileptischer Anfall. — An diesem Tage wurde eine höckerige Anschwellung mit Röthung am Rande der linken Zungenhälfte nachgewiesen. Dieselbe war nicht ulcerirt, schmerzte nicht. Die submaxillare Lymphdrüse war geschwollen.

29. Juni epileptischer Anfall. Von nun ab subnormale Temperaturen bis zum 17. Juli, wo die Abendtemperatur infolge eines diffusen Bronchialkatarrhs sich nochmals auf 37,5° erhebt und auch am 21. Juli 37,4° erreicht. Sonst 35,8—36,4° (36,8°). Puls 96—100 schwach, oft an der A. radial. nicht zu fühlen. Oedeme und livide Verfärbung der Füsse und Unterschenkel, sowie der Hände. — Das Gedächtniss ist nach den Angaben des Kranken nicht verändert. Die Zuckungen bei Bettlage geringer. Stuhl regelmässig bis 15. Juli; von da ab Obstipation und etwas erschwerte Urinentleerung. Urin trübe, enthält eine geringe Menge Albumin, keinen Zucker, specifisches Gewicht 1020. Die Zungengeschwulst macht keine Fortschritte.

21. Juli. Morgens Temp. 37,4°, Puls 90. Athembeschwerden. Grosse Schwäche; Patient ist nicht mehr im Stande, sich aufzusetzen oder seine Lage zu wechseln. Die choreatischen Bewegungen noch vorhanden. Das Sensorium auch jetzt noch frei. Patient bewegt die Arme, wenig die Beine. Die Tricepsreflexe fehlen. Patellarreflex bei Anwendung des Jendrassek'schen Verfahrens nur schwach auszulösen; die Achillessehnenreflexe fehlen. Plantar-, Cremaster- und Abdominalreflex beiderseits noch auszulösen, aber schwach. Berührungen werden am ganzen Körper wahrgenommen. Kneifen und Stechen der Haut „thut weh", aber der Kranke zieht die Hand oder den Arm u. s. w. nicht zurück. Um 11½ Uhr erfolgt plötzlich der Exitus.

Section 4 Uhr Nachmittags (Herr Dr. Ernst): Geringe Starre, weisse Hautdecken, Oedem der Füsse und Unterschenkel.

Linke Pupille enger als die rechte. — Unterkiefer stark eingesunken.

Skelet gross, kräftig; Thorax breit. Unterhautzellgewebe mässig fettreich. Muskeln im Allgemeinen schwach entwickelt, blassroth, an manchen

Stellen ausgedehnt fettig durchwachsen oder intensiv blass oder mehr sehnig beschaffen. — In der linken Pleurahöhle geringe Menge seröser Flüssigkeit. Die rechte Lunge ist vorn unten durch käsige Massen mit der Pleura costalis verwachsen. Wirbelsäule und Rippen, sowie Lungen selbst nicht erkrankt. Chronisch-interstitielle Veränderungen der Nieren mittleren Grades u. s. w.

Schädeldach: Breite äussere Corticalis und breite Diploe; an einzelnen Stellen stärkere Verwachsung der Dura mater. An der Innenseite des linken Scheitelbeins, 1,5 Cm. von der Pfeilnaht entfernt, mitten im Verbreitungsgebiet der Meningea media eine fast kreisrunde, etwas prominente, weissgelbe, käseähnliche Masse, deren grösster Durchmesser von hinten nach vorn 2,5, von rechts nach links 2,2 Cm. misst. Die Stelle ist von einem injicirten Hofe umgeben, in welchem deutlich neugebildete osteophytische Bildungen neben neugebildeten injicirten Gefässen zu unterscheiden sind. Die entsprechende Stelle der Dura zeigt dieselben käseähnlichen Auflagerungen; an der Innenfläche hämorrhagische, fibrinöse, dünne Beläge; ähnliche ganz feine hämorrhagische Beläge der rechten Durahälfte nur über dem Frontallappen.

Dura mater spinal. weit, schlotternd, im Halstheile verdickt und mit der Pia mater stellenweise verwachsen. Das Rückenmark von vorn nach hinten abgeplattet, klein; die Goll'schen Stränge springen leistenartig vor; zwischen ihnen eine tiefe Rinne. Am dünnsten und mehr schlauchartig ist die Halsanschwellung. Auf Querschnitten bietet die Medulla oblongata keine auffallende Veränderung. Unterhalb derselben stösst man auf einen central gelegenen grauen Herd, weiter abwärts in der Halsanschwellung auf eine central gelegene Höhle in einem ockergelben Herd und ausserdem zwei kleineren Löchern, welche annähernd den Hinterhörnern entsprechen. Weiter unten umschliesst der gelbe Herd eine querstehende grössere Spalte, während die beiden übrigen Höhlen nicht mehr zu erkennen sind. Im oberen Brusttheil ist der centrale gelbe Herd kleiner und umschliesst eine Höhle; erst im mittleren Dorsaltheil schwinden Herd und Lücke, um im Lendentheil einer diffusen grauen Verfärbung des RM. zu weichen. In der Gegend des 3.—5. LW. ist die Dura mater von einer käsigen Masse eingeschlossen, in deren Umgebung miliare Eruptionen sich befinden. Die Innenfläche der Dura mater ist hyperämisch.

Anatomische Diagnose. Käsige, rechtsseitige Pleuritis; käsige Knötchen in dem Nierenbecken, den Nieren, der Leber; Tuberculose des Schädeldachs und der Dura mater cerebralis, tuberculöse Pachymeningitis im Lendentheil. Beginnende Granularatrophie der Nieren. — Syringomyelie.

Die mikroskopische Untersuchung des gehärteten Nervensystems lieferte folgendes Resultat.

Um die Cauda equina besteht in der Länge von 3 Cm. die Pachymeningitis externa caseosa; die Dura mater ist an ihrer Innenfläche glatt, aber geröthet, hyperämisch. Zwischen die Nervenbündel selbst ist diese Affection nicht fortgesetzt. In den Nerven selbst sind viele dünne, aber wenig degenerirte Fasern zu sehen.

In dem verhältnissmässig kleinen Sacral- und Lendenmark liegt ein geschlossener Centralcanal. In den Vorderhörnern liegen neben

Ganglienzellen von normaler Grösse und Form, welche gut ausgebildete Fortsätze haben, bald mehr, bald weniger, im Ganzen recht viele degenerirte Ganglienzellen als matt tingirte homogene, kern- und fortsatzlose, zum Theil pigmentirte Protoplasmaklümpchen, welche Vacuolen nicht eingeschlossen enthalten; keine Kernwucherung, Gefässdegeneration u. s. w.; die HH. und die weisse RM.-Substanz ist dabei normal. In den vorderen und in den hinteren Wurzeln sind vereinzelt Nervenfasern degenerirt.

Die untere Hälfte des Dorsalmarks ist, abgesehen von etwas lichtem Aussehen der Vorderhörner bei nicht abnormer Beschaffenheit der Ganglienzellen, normal.

Zwischen mittlerem und oberem Drittel des Dorsalmarks tritt zunächst in der Kuppe der HS. ein derber rundlicher Herd auf, welcher wenig weiter oben die Gegend des Centralcanals, von welchem nichts mehr zu sehen ist, einnimmt. Derselbe ist zusammengesetzt aus Gliakernen und Gliafasern und entbehrt der nervösen Elemente völlig. Er hat die Clarkeschen Säulen weit auseinandergedrängt und dabei unregelmässig in diese und die HS. übergegriffen; in den peripheren Theilen sieht man reichliche Gefässe. Weiter gegen die Cervicalanschwellung zu trifft man in diesem kernreichen neugebildeten Gewebe ganz hellglänzende Gliafaserzüge von wellenartiger Anordnung, ferner um die Gefässe herum oder frei im Gewebe Blutpigment. Die hintere Commissur fehlt.

Im obersten Theil des Dorsalmarks erscheint in dem auffallend harten Stab neugebildeten Gewebes eine Höhle, welche im untersten Cervicalsegment durch eine frontal stehende gliöse Wand in zwei Höhlen getrennt ist. Dann wird die Höhle wieder einheitlich, behält aber die Form und Grösse der beiden vorhin bezeichneten bei, um ein Segment höher schon wieder durch 2 sagittal stehende Membranen in 3 Abtheilungen getrennt zu werden. In den Höhlen selbst fehlen die in den früher beschriebenen Fällen angeführten Inseln ebenfalls nicht; auch hier bestehen sie aus verdickten, obliterirten Gefässen mit einem Rest von Gliagewebe. An verschiedenen Stellen der dicken Höhlenwand liegt Blutpigment. Die verdickten hellen adventitiellen Scheiden obliterirter Blutgefässe sind zum Theil schwer von den dicken, welligen, kernarmen, hellglänzenden Gliafaserzügen zu unterscheiden, wenn die letzteren nicht wie gewöhnlich die Höhlen arcadenartig umschliessen, sondern in der Wand selbst liegen. Den Zerfall des gliösen Gewebes kann man an verschiedenen Stellen genau verfolgen. In der Höhe der Halsanschwellung ist in die Höhle aufgegangen oder durch die Gliawucherung zerstört die ganze mediane graue RM.-Substanz von einem PyS zum anderen mit einem Theil der Vorder- und Hinterhörner, die central gelegenen Theile der HS., vielleicht ein geringer Abschnitt der PyS. In der Gliamasse selbst liegen Nervenelemente nicht, wenn sie nicht umwuchert und von ihrem ursprünglichen Boden abgeschnürt wurden.

Im 4. Cervicalsegment ist die Höhle kleiner, die Höhlenwand um so dicker; ergriffen von der Gliose sind die HH., die VH., die HS., und in den letzteren besteht aufsteigende Degeneration einzelner Faserzüge. Nach aussen von der Gliawand ist an einzelnen Stellen die graue Substanz etwas rareficirt. Vom 3. Cervicalsegment nimmt die Höhle wie die umgebende

Gliawand ab; sie liegt hinter dem Tförmigen CC., welcher mit derselben durch den längeren Ausläufer zusammenhängt. Wenig höher erscheint der erweiterte CC. nur an seiner vorderen Wand mit Epithel bekleidet, während sich dorsalwärts ein solider Theil desselben in der Glianeubildung fortsetzt. Von dem CC. sind grössere Gliazellengruppen abgesprengt. Da, wo die Medulla oblongata beginnt, endet die gliöse Neubildung solid, ohne Höhle, spitz zulaufend hinter dem CC. Auch hier in den HS. eine secundäre, wie bei Durchscheidung der beiden unteren Cervicalwurzeln zur Ausbildung kommende aufsteigende Degeneration in den HS.

Im Halsmark sind die Vorderhornganglienzellen in der Nähe der Gliose verschwunden oder degenerirt zu kleinen kugeligen Resten; die übrigen sehen gut aus.

Pia und Dura mater zeigen eine chronisch entzündliche Verdickung in der Höhe der Halsanschwellung. Vordere wie hintere Wurzeln etwas dünn, ohne deutliche Degenerationsprocesse aufzuweisen.

Die Medulla oblongata hat die gewöhnliche Gestalt und besitzt keine makroskopisch erkennbaren Veränderungen; aber auch bei mikroskopischer Untersuchung ist die Ausbeute gering. Die Ganglienzellen des Hypoglossuskernes sind zum grössten Theil gut erhalten; einzelne sind klein, rund und haben keine deutlich erkennbaren Fortsätze oder sind kernlos. Entzündliche Processe bestehen nicht. Weder die intrabulbären Hypoglossuswurzeln sind degenerirt, noch sind sie es ausserhalb der Pia mater. Die übrigen Kerne der Medulla oblongata geben ein ebensowenig sicheres pathologisches Resultat. Im Pons selbst sind einzelne Capillaren mit Zellen stärker infiltrirt; die Pia mater mit ihren Gefässen ist nicht erkrankt. Am Klein- und Grosshirn keine deutlichen Veränderungen. Das Ventrikelependym ist nicht mehr verändert, als in Fällen, bei denen das Nervensystem nichts Krankhaftes geboten hatte.

N. optic. und N. oculomot. normal.

Der M. gastrocnemius ist speckig degenerirt. Zwischen verdickten Bindegewebszügen liegt massenhaft Fett. Einzelne Muskelfasern sind noch erhalten und liegen in Gruppen beisammen; die meisten sind atrophisch, rund. Wo sie geschwunden sind, erinnern die dicht gelagerten Muskelkerne an sie. Die Gefässwandungen sind stark verdickt, zum Theil sind die Lumina geschwunden.

In dem besser erhaltenen M. soleus findet man noch ziemlich viel Muskelfasern, welche zum Theil gute Längs- und Querstreifung besitzen; auch hier sind die meisten zu Grunde gegangen; auch hier Kernvermehrung, Bindegewebswucherung, Fetteinlagerung. — Am Oberschenkel sind die Muskeln ebenfalls noch degenerirt, aber viel weniger. Der M. psoas erscheint makroskopisch ganz normal; trotzdem trifft man bei mikroskopischer Durchsuchung Gruppen von 10—20 dünnen atrophischen Muskelfasern mit Kernvermehrung.

Die NN. ischiad. und crural. sind dünn und hart, cirrhotisch. Es handelt sich um Degeneration von Nervenfasern, von denen nur wenige gequollene Axencylinder haben, Kernvermehrung und Wucherung des endo- und perineuralen Bindegewebes. In allen Nervenbündeln sind noch normale, zerstreut liegende Nervenfasern.

In dem M. interosseus I, dem Thenar und Hypothenar der Hände mehr oder weniger starke neurotische Atrophie.

In dem Stamm des N. ulnaris ist die Degeneration viel weniger stark, als nach dem Muskelbefund zu erwarten wäre.

Im N. radial. superficial. cutan. dext. et sin. besteht wohl ein geringer Ausfall von gut gefärbten Fasern (Weigert's Färbung); im Ganzen überschreitet die Veränderung die Norm nicht oder nur wenig.

Die Zungenmusculatur besitzt keine neurotische Atrophie; der N. hypoglossus ist nicht degenerirt. Von der tuberculösen Affection sehe ich ab.

In diesem Falle war während des Lebens die Diagnose nicht auf Syringomyelie, sondern auf chronische Chorea gestellt worden, welche als „Bulbärspasmus", um Friedreich's Benennung zu gebrauchen, begonnen, schon früh zu choreaartigen Bewegungen am Körper geführt und auch von Herrn Prof. Erb als eine Art schwerer Chorea angesehen wurde. Ich selbst zählte den Fall, als ich ihn neben einem anderen Kranken mit chronischer hereditärer Chorea zu beobachten Gelegenheit hatte, wegen vieler beiden gemeinsamer Symptome zu dieser Krankheit und glaubte die Atrophie und Parese u. s. w. an den Händen und Waden auf andere Weise deuten zu sollen. Lannois, welcher auf das Clonische der Zuckungen und die eben angeführten Erscheinungen mehr Gewicht legte, als ich selbst, schloss deshalb den Fall aus der grossen Gruppe der Chorea chronica aus; mit welchem Recht, wird sich später zeigen.

Das Leiden begann 1875, die ersten Anzeichen einer Tuberculose, die käsige rechtsseitige Pleuritis, welche auch anatomisch nachgewiesen wurde, fallen ins Jahr 1887; Kreuz- und Rückenschmerzen werden 1888 geklagt und mögen der Ausfluss der damals einsetzenden Pachymeningitis caseosa im Lendentheil der Wirbelsäule gewesen sein. Die verdickte Dura mater umschloss die Cauda equina, ihre Innenwand war glatt, und es war weder zu makroskopisch noch mikroskopisch stärker hervortretenden Nervenveränderungen an dieser Stelle gekommen, wie auch aus dem Mangel jeder Andeutung einer aufsteigenden Degeneration der Goll'schen Stränge hervorgeht. Die Tuberculose des Schädeldachs sass an einer Stelle, von welcher motorische Reizerscheinungen nicht auszugehen pflegen, war auch nicht auf die Hirnsubstanz übergegangen; auch würden dadurch die doppelseitigen Zuckungen nicht erklärt werden. Diese Thatsachen gestatten wohl den Schluss, dass die Tuberculose erst in den letzten Jahren zu der Erkrankung des Nervensystems hinzutrat und mit demselben nicht in causalem Zusammenhang steht. Auch die fibröse Pachymeningitis cervicalis ist eine Folge, nicht die Ursache der RM.-Affection.

Die Gliose mit der Syringomyelie reicht von der oberen Hälfte des Dorsalmarks bis in den Beginn der Medulla oblongata, verschont somit die letztere und die Lendenanschwellung völlig. Da wo sie ihre grösste Ausdehnung erreicht, in der Halsanschwellung, ist immer noch ein Theil der HH. und der VH. übrig geblieben, ein Theil der HS. ist erkrankt. Diese durch die Gliose angerichteten Zerstörungen reichen aus, die Muskelatrophie an den oberen Extremitäten zu erklären. Warum bei den Untersuchungen Sensibilitätsstörungen nicht entdeckt wurden, kann seinen Grund darin haben, dass der Kranke nicht präcis angab, oder aber, dass der Rest von grauer Substanz der HH. zur Leitung des Schmerz- und Temperatursinns hinreichte und so diese Gefühlsqualitäten, wenn vielleicht auch nicht völlig normal, erhalten waren. Die Pupillendifferenz, die livide Färbung der Hände gehören der Gliose an. Die Schwäche in den Armen wurde bereits 1878 constatirt, so dass so weit der Beginn der Gliose zurückdatiren dürfte.

Bis 1878 reichen auch die ersten Angaben über Schwäche in den Beinen zurück, welche zu dem erwähnten klinischen Bild sich entwickelte. Für diese progressive Muskelatrophie der Beine mit Degeneration der peripheren Nerven ist die Degeneration in den Vorderhörnern des Lumbalmarks oder nach dem üblichen Sprachgebrauch die Poliomyelitis anterior chronica anzuschuldigen. Dieser Auffassung steht die so gut wie völlig fehlende Degeneration der vorderen Wurzeln bei gleichzeitiger Degeneration der peripheren Nerven nicht im Wege. Die lange Dauer, das Fehlen von Sensibilitätsstörungen an den Beinen, der Mangel einer secundär aufsteigenden Degeneration in den Goll'schen Strängen lassen von der Pachymeningitis tuberculosa im Lendentheil als Ursache absehen. Dazu kommt das Wichtigste, dass nämlich anatomisch eine Poliomyelitis anterior bestand. Die letztere ist demnach als eine selbständige, von der Syringomyelie unabhängige aufzufassen, wie es auch Kahler und Pick für einen ihrer Fälle gethan haben. Diese beiden Fälle sind, soweit ich sehe, die einzigen, in welchen Degeneration der Vorderhörner in von Höhlen freien Rückenmarksabschnitten nachgewiesen wurden.

Auf die Frage, was für Veränderungen dem Bulbärspasmus und dem als Chorea chronica aufgefassten Krankheitsbild, welches ja zuerst da war und während des ganzen Krankheitsverlaufs im Vordergrund stand, zu Grunde lagen, konnte ich weder durch die makroskopische, noch durch die mikroskopische Untersuchung eine befriedigende Ant-

wort erhalten. Die Gliose hörte unterhalb der Bulbärkerne auf; ihr können unmöglich die Bulbärerscheinungen zur Last gelegt werden. Die Veränderungen in den Bulbärkernen sind so geringfügig und mir auch deshalb, weil die Müller'sche Flüssigkeit etwas stark auf das Präparat eingewirkt hatte, zu unsicher, um sie als wirklich krankhafte aufzufassen. Dazu kommt, dass bei einer gesteigerten Function dieser Theile eine Atrophie wohl ebenso wenig zu erwarten ist, wie bei dem Tic convulsif. Die Untersuchung des Gehirns fiel negativ aus. Die etwas stärkere Zell-Infiltration einzelner Capillargefässwandungen des Pons erklären die Erscheinungen ebenfalls nicht. Der Befund war also in dieser Hinsicht negativ. Nervenkrankheiten centralen Ursprungs, für welche uns der Nachweis einer anatomischen Grundlage nicht gelungen ist, bezeichnen wir als Neurosen. Eine solche Neurose müssen wir also für die Chorea chronica wie für die Epilepsie annehmen. Wir hätten also in diesem einen Falle neben einander eine Syringomyelie, eine Poliomyelitis anterior chronica und zwei Neurosen, die Chorea und die Epilepsie. Diese Coincidenz spricht jedenfalls für eine weitverbreitete Prädisposition des Centralnervensystems für Erkrankungen. Doch davon später. So erscheint denn der diagnostische Fehler nicht gar zu gross. Immerhin hätte die Diagnose intra vitam mit einiger Wahrscheinlichkeit gestellt werden können, weniger vielleicht auf Grund des objectiven klinischen Befundes, als dass in der Literatur ein ganz gleicher, mir damals noch nicht bekannter Fall existirt. Derselbe rührt von Duchenne her.

Ein 38 Jahre alter Winzer litt seit 7 Jahren an allgemeiner Chorea, welche ohne bekannte Ursache entstanden war und sich mit Rückenschmerzen und Muskelschwäche vergesellschaftete. Der Verlauf war continuirlich progressiv. Die Abmagerung war nicht beträchtlich, und die Muskeln boten überall ziemlich ausgesprochene Reliefs. In verticaler Haltung sind Kopf und Körper derartig in Agitation, dass das Stehen unmöglich ist. In horizontaler Lage bringt der geringste Muskelaffect der oberen und unteren Extremitäten eine allgemeine Unruhe hervor. Bei Willkürbewegungen beschreiben die Hände Bogen und weichen seitlich ab. Die Muskelschwäche wurde beträchtlicher. Der Kranke konnte, wenn er geführt wurde, noch gehen, konnte aber die Hände nicht mehr fest drücken. Die Stimme war durch convulsible Stösse des Diaphragma saccadirt. Hautanästhesie bestand nicht; der Allgemeinzustand war befriedigend und die elektromusculäre Contractibilität in allen Muskeln normal. Tod an continuirlichem Fieber. Autopsie: RM.-Häute gesund. RM. in der Halsanschwellung schmächtig, in einer Ausdehnung von 4—5 Cm. war die graue Substanz beiderseits complet geschwunden und in jeder RM.-Hälfte befand sich ein Canal von 2 Mm. Dicke.

Duchenne bezeichnete den Fall ausser als allgemeine Chorea auch noch als „choreiforme Paralyse“ und erwiderte Marshall Hall, welcher ihn als einfache Chorea, nicht aber als Paralyse anerkennen wollte, dass es sich um eine „schwere Varietät der Chorea“ handele, da Willkürbewegungen die choreiformen Bewegungen steigerten; die spasmodischen Contractionen unterschieden sich von denjenigen der gewöhnlichen Chorea dadurch, dass sie allmählich vom Beginn bis zum Tod immer weitere Gebiete ergriffen; ferner sei die Sprache langsam, stossweise gewesen und Paresen seien dazu gekommen. Duchenne erwähnt noch, dass er gleichzeitig einen analogen Fall bei einer Frau beobachte, welche seit vierzehn Jahren an einer unheilbaren Chorea leide. Diese beiden Fälle bilden seiner Ansicht nach eine besondere Krankheitsform.

Zu Duchenne's Zeiten kannte man die chronische hereditäre Chorea noch nicht oder noch nicht genau. Aus der gewählten Bezeichnung „allgemeine Chorea“ und „choreiforme Paralyse“ geht jedenfalls die nicht geringe Aehnlichkeit der diesen Fällen eigenen Bewegungen mit den choreatischen hervor. Ob es nöthig und richtig ist, diese Fälle von der chronischen (hereditären) Chorea zu trennen als eine besondere Krankheitsform, das bleibe dahingestellt. Mir sagt die Auffassung mehr zu, dass man es mit einer Combination verschiedener Affectionen in einem Nervensystem zu thun hat, welchen eine weitverbreitete Disposition zu Grunde liegt.

Von einer spinalen Chorea in diesen Fällen zu sprechen, geht deshalb schon nicht an, weil auch der Bulbus mit ergriffen sein müsste; es könnte sich höchstens um eine bulbomedulläre Chorea handeln; dann wäre immer die Epilepsie nicht erklärt, wie meines Erachtens überhaupt nichts erklärt.

Genese und pathologische Anatomie der Krankheit.

Ueber diese Punkte gehen die Ansichten der Autoren zum Theil noch ziemlich weit aus einander, und zwar wohl deshalb, weil jeder Untersucher aus naheliegenden Gründen sich seine Meinung von dem krankhaften Process nach eigenen Untersuchungen bildet; hat er aber nur Gelegenheit, einen oder zwei Fälle zu untersuchen, so tritt die Neigung zu verallgemeinern hervor. Dazu kommt, dass die Kranken erst im vorgeschrittenen Stadium des Leidens für gewöhnlich erliegen und dass dann wenig Aufschluss über die Anfänge des Krankheitsprocesses zu erwarten ist. Werthvoll für die Frage der Genese und für das Wesen der Krankheit sind aber nicht die alten vorgeschrittenen

Fälle, sondern diejenigen, welche wir zur Beobachtung bekommen, wenn die Krankheit in statu nascendi ist. Da dies nur in seltenen Fällen sich ereignet, darf man darin mit die Ursache in der Divergenz der Ansichten über die geradezu wichtigste Seite der Krankheit suchen. Zur Zeit bestehen folgende Meinungen über die Genese u. s. w. des Leidens.

1. Schon früher sprach sich Virchow dahin aus, dass „auf alle Fälle im RM. eine partielle Ektasie des offenen Centralcanals in allen Graden von einfacher Vergrösserung bis zu vollkommen cystischer Form vorkommen kann", dass er 3—4mal cylindrische oder rosenkranzartige Ektasien des Canals im Cervicaltheil bei Leuten gefunden habe, „bei denen es wenigstens sehr wahrscheinlich war, dass eine congenitale Abweichung die Prädisposition zu der fortschreitenden, mit Atrophie des Marks verbundenen Erweiterung gelegt habe". Leyden kam durch seine Untersuchungen zu dem Resultate, dass „die bei Erwachsenen gefundenen Syringomyelien Ueberbleibsel einer angeborenen Hydromyelie sind". Die meisten der im Anschluss daran beobachteten pathologischen Veränderungen seien nur von dem Druck herzuleiten, welchen eine fortschreitende Erweiterung des Canals auf die Umgebung ausübe. Dieser Leyden'schen, der Virchow'schen im Princip verwandten Auffassung schlossen sich mehr oder weniger eng an Schüle, Kahler und Pick, Strümpell, Westphal, Harcken, Oppenheim, Gowers, van Gieson u. A., wenn auch die Ansichten dieser Autoren bezüglich des Krankheitsprocesses selbst und bezüglich der Entstehung der Höhlen wieder auseinandergehen und darin den sub 2) und 3) angegebenen Standpunkt theilen.

2. Simon trennte die Hydromyelie, die einfache Erweiterung des Centralcanals, von der Syringomyelie, derjenigen Höhlenbildung, welche aus dem Zerfall von langgestreckten, unabhängig von einem Hydromyelus entstandenen Gliomen hervorgehe. Aehnlich nimmt Fr. Schultze als das Primäre eine centrale Gliose oder Gliomatose des RM., eine dem Gliom nahestehende Neubildung, an; die Höhlen und Spalten sollen sich durch Zerfall von Geschwulsttheilen entwickeln. Wolle man auch zugeben, meint Schultze, dass der vom Embryonalleben her erweiterte Centralcanal zur Gliawucherung disponire, so sei vom theoretischen Standpunkte aus ein vorgebildeter Hydromyelus nicht nothwendig; es genüge auch ein normaler Centralcanal. Mit Vorliebe gehe der Process von der Umgebung des Centralcanals aus, doch könne er auch von den Hinterhörnern, den HS. oder der Glia der weissen Rückenmarksubstanz

ausgehen, eine Ansicht, welche er mit Leyden theilt. Roth, Fürstner und Zacher, Reisinger-Marchand, Bäumler, Déjerine, Holeschnikoff, Kiewicz u. A. traten im Ganzen oder nur für ihre eigenen Fälle dieser Auffassung bei. Sie alle scheinen im Sinne Simon's ohne Weiteres das Vorkommen des Hydromyelus zuzugeben und nehmen für die Syringomyelie die eben angeführte Entstehungsweise an.

3. Die Ansicht, das Wesentliche sei eine chronische Entzündung um den Centralcanal, eine sogenannte centrale, periependymäre Sklerose, ist durch Hallopeau, Eickholt, Lanceraux u. s. w. vertreten. In den letzten Jahren haben Joffroy und Achard sich dahin ausgesprochen, dass die Entzündung als die primäre, essentielle Läsion der Syringomyelie zu betrachten sei; sie habe mit dem Centralcanal nichts zu thun und sei weit entfernt von einem tumorartigen Gebilde; die Höhle entstehe secundär durch Erweichung, es handele sich um eine „myelite cavitaire".

4. Langhans stellte die sogenannte Stauungshypothese auf; durch vermehrten Druck in der hinteren Schädelgrube werde der Abfluss des Blutes von dem Rückenmark nach dem Gehirn behindert, dadurch entstehe Stauung im Rückenmark, Transsudation von Flüssigkeit in den Centralcanal, Erweiterung desselben mit nach abwärts gerichteten Divertikeln. Diese Hypothese hat neuerdings in Kronthal einen Anhänger gefunden; nur wird nach ihm der Druck auf das Rückenmark selbst ausgeübt durch Tumoren, Meningitis, Pachymeningitis, Kyphose u. s. w.; dadurch entstehe Stauung, Erweiterung des Centralcanals („Syringomyelia simplex"), Vergrösserung desselben mit Gliawucherung und Gewebszerfall in seiner Umgebung („Syringomyelia gliomatosa"); daneben nimmt dieser Autor noch eine „Syringomyelia atrophica" an durch Rareficirung des Gewebes der grauen Substanz.

In diese 4 Gruppen lassen sich die verschiedenen Ansichten unterbringen, doch muss hinzugefügt werden, dass manche Autoren sich in dem einen oder anderen Punkt einander genähert haben. So giebt Kahler für eine Anzahl von Fällen die Entstehung der Höhle aus einer gliomatösen Neubildung zu, in den meisten Fällen jedoch sei die Höhle der erweiterte Centralcanal und der anatomische Process der gewöhnlichen Sklerose des Rückenmarks anzureihen. Schultze findet andererseits, dass die Leyden'sche Auffassung durch eine Reihe von Fällen gestützt werde, fordert zur weiteren Forschung in dieser Richtung auf, hält aber, wie erwähnt, den anatomischen Process nicht für eine Entzündung, sondern für eine Neubildung. Andere

Autoren wieder lassen verschiedene Entstehungsarten der Höhlen zu, Charcot z. B. vier: die Hydromyelie, die Myelite cavitaire, die Sclérose périependymaire und die Gliomatose vraie. Chiari vertritt auf Grund einer eigenen Beobachtung und einer genauen Durchsicht der Literatur den Standpunkt, dass die langgestreckten Cavitäten des RM., die sogenannten Syringomyelien, aus dem Centralcanal hervorgegangen seien; die Gliawucherung sei bald entzündlich, bald hyperplastisch, bald tumorartig. Auch ihm schliessen sich einige Autoren an. Seine Definition von Hydromyelus und Syringomyelie werden wir später kennen lernen. Die von Schaffer und Preiss in der allerletzten Zeit vorgenommene Eintheilung ist viel complicirter; ich verzichte darauf, näher auf sie einzugehen.

Wer sich die Literatur genau ansieht, wird bald zu der Ueberzeugung kommen, dass eine Anzahl der letztjährigen Arbeiten eher zur Trübung als zur Klärung der Frage über die Genese und den anatomischen Process der Syringomyelie beigetragen hat. Das kann verschiedene Ursachen haben. Entweder liegen die Verhältnisse in der That noch verwickelter, als es nach den Arbeiten der früheren Autoren den Anschein hatte, oder sie sind unnöthiger Weise noch mehr verwickelt worden. Jedenfalls steht so viel fest, dass die Frage nach der Genese und dem pathologischen Process der Krankheit noch der endgültigen Lösung harrt und dass jeder Beitrag, welcher dieselbe näher bringt, nicht überflüssig ist, geradezu von den hervorragendsten Bearbeitern der Krankheit verlangt wird.

Es wird sich bald herausstellen, dass die genetischen und anatomischen Verhältnisse der Krankheit nur bei richtiger Berücksichtigung der Entwicklung des Rückenmarks und vor Allem des Centralcanals verständlich sind. Deshalb hebe ich die zu beachtenden Punkte hier hervor. Das Rückenmark stammt von dem äusseren Keimblatt, dem Ektoderm, ab. Aus den anfangs indifferenten Epithelzellen werden bei eintretender Differencirung, soweit das definitive Rückenmark in Betracht kommt, die Nervenzellen der grauen Substanz einerseits und das Ependym andererseits, welches letztere sich wieder aus den das Lumen des späteren Centralcanals umschliessenden Epithelzellen und den diese umlagernden subepithelialen Zellen zusammensetzt. Die Gliazellen in der grauen und der später sich anlagernden weissen Substanz des Rückenmarks haben nach der Meinung der meisten Autoren, welchen ich mich anschliesse, den gleichen Ursprung. Das Gliafasernetz endlich ist als Product der Gliazellen anzusehen. Mit der Ausbildung der vorderen und hinteren grauen Substanz vertieft sich die Medullarrinne immer mehr und schliesslich

kommt es zum Schluss der Rinne, zu einem Canal, während durch weitere Entwicklung der grauen Vorder- und Hinterhörner und durch das Auftreten der weissen Rückenmarksstränge die Wand immer mehr an Dicke zunimmt. So reicht denn noch bis zur 6. Woche des Embryonallebens und länger der mit Epithel ausgekleidete Spalt nach hinten bis zur Peripherie des RM. Nach vorn ist er aus leicht ersichtlichen Gründen stets geschlossen. Ueberhaupt spielen sich an der vorderen medianen Wand des Canals keine wichtigeren Vorgänge ab, abgesehen davon, dass sich dem Ependym die Commissura alba ant. anlegt; auch von der Seite her wird das Lumen des Canals mit der Ausbildung der grauen Substanz unter Vorschieben des Ependyms gegen die Medianlinie eingeengt. Nicht so einfach gestaltet sich der Schluss des nach hinten gerichteten Abschnittes, welcher die Form einer Raute oder des Durchschnittes eines Mandelkernes besitzt, dessen spitzerer Theil nach hinten gerichtet ist. Es schliesst sich das RM. zuerst im Halsmark; mit dem Auftreten des Burdach'schen und vor Allem des Goll'schen Stranges hinten und seitlich von dem dorsalen Ende des Spaltes wird derselbe von hinten nach vorn noch mehr eingeengt und befindet sich am Ende des 3. Monats ganz im Innern, wo er im postembryonalen Leben gefunden wird. Doch lässt sich die Schliessungslinie am Ende des 3. Monats und zuweilen später noch an einem spitzen Anhang des Canalepithels erkennen, welcher sich bald mehr, bald weniger weit gegen die Hinterstränge oder die hintere Längsspalte hin erstreckt, oft eine deutliche Structur nicht besitzt und als letzte Andeutung des verkümmerten Theiles des Centralcanals zu betrachten ist. Entweder bleibt der so verkleinerte Centralcanal zeitlebens durch das ganze RM. erhalten, oder das Lumen desselben schwindet völlig und dann findet sich an seiner Stelle der centrale Ependymfaden, oder er ist streckenweise offen, streckenweise geschlossen, in welch' letzterem Falle die Ependymzellen manchmal ihren epithelialen Charakter an der einen oder anderen Stelle bewahrt haben können.

In diesem zuletzt geschilderten Zustande findet man den Centralcanal für gewöhnlich bei Erwachsenen, welche niemals rückenmarkskrank waren. Da während der Entwicklung des Organs die Tendenz deutlich hervortritt, dass das central gelegene Lumen immer kleiner wird, liegt nahe, anzunehmen, dass die vollkommenere Ausbildung des Rückenmarks in dem völligen Aufgehen des Canals in den soliden Ependymfaden repräsentirt wird. Dieser Schluss liegt um so näher, da bekanntermaassen in dem gesunden Rückenmark ein centraler Ependymfaden den Canal recht häufig vertritt. Enger Centralcanal und Ependymfaden werden deshalb beide als normal angesehen.

I. Nun trifft man zuweilen bei Kindern und auch bei Erwachsenen bis ins späte Lebensalter einen Centralcanal, welcher eine sehr beträchtliche, die Norm um Vieles überschreitende Weite besitzt, sich durch eine grössere Strecke des Rückenmarks oder durch das ganze Organ fortsetzt und meistens, aber durchaus nicht immer, im Halsmark die grösste Ausdehnung besitzt. Gegen die Medulla oblongata hin kann er offen oder abgeschlossen sein, gegen den Conus medullaris hin auf irgend einer Höhe des RM. enden; dabei kommen Verengerungen und Erweiterungen vor. Von der vorderen medianen Wand, der Commissura alba anterior, kann er in die Fissura longitudinalis posterior reichen und die Stelle dieser bis zur Pia mater einnehmen; auch geht er hier und da gabelförmig nach hinten aus einander oder sendet noch in der Gegend der fehlenden Commissura alba posterior rechts und links einen Ausläufer gegen die Hinterhörner und besitzt die Gestalt eines Ankers u. s. w. Flaches, cubisches oder cylindrisches Epithel kleidet die Wand durchweg aus, oder es fehlt nicht selten an kleinen Stellen, ohne dass es abgefallen zu sein braucht während der oder durch die Untersuchung. Unter dem ein- oder mehrschichtigen Epithel findet sich sehr häufig, keineswegs immer, ein mehr oder weniger dicker, homogen aussehender oder parallel- oder mehr netzfaseriger, kernarmer oder kerndurchsetzter Gliaring, der eine nicht geringe Mächtigkeit haben kann. Die Canalwand besitzt also einen Bau wie diejenige der Gehirnventrikel und enthält eine Flüssigkeit, welche von der Cerebrospinalflüssigkeit nicht abweicht. Den Zustand des Rückenmarks, in welchem ein solch abnorm weiter Centralcanal über die normale Zeit hinaus persistirt, bezeichnet man als Hydromyelus. Die Form des zu weiten Canals, die Auskleidung desselben mit Epithel u. s. w. lassen keinen Zweifel darüber aufkommen, dass die Erweiterung eine congenitale ist. Neben diesem Hydromyelus brauchen andere in die Augen fallende, auf ähnliche congenitale Entwicklungsanomalien zurückzuführende Alterationen im übrigen Nervensystem nicht vorhanden zu sein; doch finden sich dieselben bei eingehender Untersuchung durchaus nicht so selten, wie man bis jetzt anzunehmen geneigt ist. Die eigentlich nervöse Substanz ist normal oder weist leichte, functionell nicht in Betracht kommende Anomalien auf. Das ist auch der Grund, warum der Hydromyelus als solcher, wenn nicht zu irgend einer Zeit wieder krankhafte Processe in der Canalwand platzgreifen, klinisch erkennbare Symptome nicht macht, durch das ganze Leben latent bleibt und zufällig bei der Obduction entdeckt wird. Der Hydromyelus für sich allein bietet so gut wie gar kein klinisches Inter-

esse; anatomisch documentirt sich der Zustand durch die central hinter der vorderen Commissur gelegene Höhle von der geschilderten Beschaffenheit. Ob die hintere Commissur ausgebildet ist, ob die Hinterstränge und die Clarke'sche Säule ihre richtige Lage einnehmen oder mehr seitlich oder dorsalwärts liegen, hängt ganz von der Ausdehnung der Höhle nach der Dorsalfläche des Rückenmarks ab. Dass die vorderen und hinteren Wurzeln unter diesen Verhältnissen, bei welchen es sich nur um eine etwas abnorme Lagerung gut ausgebildeter nervöser Elemente handelt, normales Verhalten bieten, braucht kaum erwähnt zu werden. Dehnt sich die Erweiterung des Canals über eine grosse Strecke des Rückenmarks aus, so hat man in gewisser Hinsicht eine Berechtigung, diesen Zustand als Syringomyelie, als ein einer Röhre ähnliches Rückenmark zu bezeichnen. Des leichteren Verständnisses halber ist aber die Benennung Hydromyelus bei Weitem vorzuziehen, und ich möchte nicht den Namen „Syringomyelia simplex" dafür eingeführt wissen. Der Hydromyelus ist, was Höhle und Höhlenwand anbelangt, für das Rückenmark, was der Hydrocephalus internus für das Gehirn ist.

II. Für denjenigen krankhaften Zustand, welchen man heutzutage gemeinhin als Syringomyelie bezeichnet, lässt sich eine scharfe, kurze Definition nicht geben. In diesem Zustande repräsentirt sich das Rückenmark gewöhnlich nicht als ein solides, sondern als ein hohles Organ, eine Röhre. Sieht man auch ganz davon ab, ob die Röhre aus der Fötalzeit persistirte, oder ob die Aushöhlung des Organes erst nachträglich durch einen besonderen Krankheitsprocess bewirkt wurde, so liegt in dem Namen das Vorwiegen des abnormen Zustandes in der Längsrichtung klar ausgedrückt. Wenn nun bei Poliomyelitis anterior die graue Substanz umschriebene Lücken bekommt, rareficirt und zum Theil schwindet, oder wenn sich ein kleiner Erweichungsherd, ein Abscess in der weissen Substanz findet oder bei Quetschung des RM. eines oder zwei Segmente desselben erweichen und deren Inhalt bei Durchschneidung des RM. ausfliesst u. s. w., so hat man höchstens eine Höhle von geringer Längsausdehnung, aber noch kein röhrenartiges Rückenmark. Ganz abgesehen von anderen Gründen, ist auch schon deshalb, weil man sich gewöhnt hat, unter der Syringomyelie eine eigenartige selbständige Krankheit zu verstehen, der Name „Syringomyelia atrophica" nicht glücklich gewählt. Doch wird besser auf diesen Punkt, wenn es noch nöthig sein sollte, erst dann eingegangen, wenn die Anatomie und Genese der Krankheit besprochen sind, was jetzt geschehen soll.

An dem sammt seinen Häuten aus dem Wirbelcanal heraus-

genommenen Rückenmark fällt in den meisten Fällen schon bei makroskopischer Betrachtung eine Reihe von Veränderungen auf, welche die Diagnose auf Syringomyelie oft ohne Weiteres zu stellen gestatten. Die Dura mater und die Pia mater sind in der Mehrzahl der Fälle normal, in manchen Fällen — ich fand ohne Mühe über ein Dutzend — erkennt man eine Strecke weit, meist im Halstheil, oft nur auf die hintere Rückenmarkshälfte beschränkt, mehr oder weniger intensive, chronisch entzündliche Verdickungen der zarten Rückenmarkshäute oder dieser incl. der Dura mater. Bereits vor, meist aber erst nach Eröffnung der letzteren fallen folgende krankhafte Veränderungen an dem Rückenmark selbst auf:

IIa. Das Rückenmark hat keine nennenswerthe Vergrösserung oder Verdickung, für gewöhnlich vielmehr eine Verkleinerung erfahren, womit andere Veränderungen der Form, Consistenz u. s. w. Hand in Hand gehen.

IIb. Das Volum des Organs ist beträchtlich vermehrt und zeigt nebenbei ebenfalls noch besondere Alterationen in der vorhin angegebenen Richtung.

IIa. Ein Rückenmark aus der ersten Gruppe braucht, wie angegeben, makroskopisch bezüglich seiner Grösse und seines Umfangs keine beträchtliche Abweichung von der Norm zu bieten, ist eher verkleinert als vergrössert. Legt man ein solches Rückenmark über die Hand oder auf eine harte Unterlage, so tritt entweder gar keine Gestaltsveränderung ein, oder es plattet sich in einer geringeren oder grösseren Längenausdehnung, zuweilen vom Conus medullaris bis zur Medulla oblongata ab, am häufigsten und beträchtlichsten in der Gegend der Halsanschwellung; die dorsale Hälfte sinkt gegen die ventrale zusammen, und das Organ hat oft, wie Brühl richtig bemerkt, die Gestalt einer doppelläufigen Flinte, auf dem Querschnitt Biscuitform. Bei Aenderung der Lage wechselt die Form, und das Rückenmark verhält sich wie ein nicht prall mit Flüssigkeit gefüllter Schlauch. Der Nachweis der Flüssigkeit im Innern gelingt auch durch die Palpation, denn man hat Fluctuationsgefühl und kann manchmal wellenförmige Bewegungen sehen. Diese Erscheinungen, Gestaltsveränderung, Abplattung, Fluctuation mit ungleichmässiger Resistenz sind nur dann vorhanden, wenn im Innern eine ziemlich weite mit Flüssigkeit gefüllte Höhle oder viele mit einander communicirende Höhlen bestehen und der Mantel von Rückenmarksubstanz genügend stark reducirt ist, um seine Gestalt rasch ändern zu können.

Legt man nun da, wo die Abplattung am stärksten und der

Schlauchcharakter am auffallendsten ist, einen Querschnitt an, so fliesst die Flüssigkeit aus. Dieselbe zeigt alle Uebergänge von klarem bis durch zerfallene Gewebsbestandtheile trübem oder durch veränderten Blutfarbstoff bräunlichem Aussehen. Mit dem Moment, wo die Flüssigkeit ausgeflossen ist, collabirt das Organ noch mehr, plattet sich erst recht ab, und da tritt seine Verkleinerung erst recht zu Tage. Bringt man die Wände mit Pincetten auseinander, so hat man thatsächlich einen sackförmigen Schlauch vor sich. Die innere Wand dieses Schlauches ist entweder glatt, oder aber, was häufiger der Fall ist, es existiren in verschiedenen Richtungen fadenartige oder mehr membranartige, hier und da durchbrochene Verbindungen zwischen der zerklüfteten inneren Fläche der Wand. Auf dem Querschnitt findet man die Höhle, welche meist central oder mehr in der hinteren Rückenmarkshälfte vorwiegend auf Kosten der grauen Substanz entstanden ist, begrenzt durch einen verschieden dicken, mehr oder weniger derben Ring von leicht gelblichem Aussehen, welcher sich gegen die nervöse Rückenmarksubstanz gewöhnlich scharf absetzt. Legt man oberhalb und unterhalb von dem ersten weitere transversale Schnitte an, so hat man entweder das gleiche Bild, oder man hat ein unregelmässiges Höhlensystem, indem man bald nur in einem Hinterhorn oder in beiden Hinterhörnern durch eine dicke Wand von Nervengewebe getrennt oder hinter dem Centralcanal, in den Hintersträngen, in der einen Hälfte der Medulla oblongata u. s. w. eine Höhle antrifft. Doch kann es sich auch treffen, dass man in der Verlängerung der Höhle statt auf diese, auf- oder abwärts auf einen von seiner nervösen Umgebung scharf sich abhebenden gelblichen oder gelblich-grauen Kern von neugebildetem Gewebe stösst, welcher sich auf verschiedenen Querschnitten immer wieder zeigt, somit also stab- oder strangförmig zu denken ist, wenn er auch zuweilen im Innern einen kleinen Spalt besitzt. Aber auch wenn dieser solide Fortsatz fehlt, so wird die Höhle im Hinterhorn, zwischen den Hintersträngen, in der Medulla oblongata oder wohin sie gerade führt, doch nicht durch normales Nervengewebe abgeschlossen, sondern durch ein mit der Membran der Haupthöhle identisches Gewebe. Liegt die Neubildung central, so kann sie, sich zuspitzend, in den normalen Centralcanal auslaufen.

Nun kommt es auch vor, dass gar keine Höhle vorhanden ist, sondern nur ein solcher stricknadel- bis bleistiftdicker derber Stab neugebildeten, bald an Stelle des Centralcanals, bald hinter ihm gelegenen Gewebes, in dem man auch mikroskopisch keine oder nur eine sehr kleine Höhle findet. Dann hat das Rückenmark nicht allein keine schlaffe Beschaffenheit, collabirt nicht bei der Herausnahme oder

beim Anlegen von Querschnitten, sondern ist resistenter, härter, ohne dass es deshalb voluminöser zu sein braucht.

Eine Höhle kann also in dem kranken Rückenmark fehlen oder wechselt, wenn vorhanden, so sehr an Grösse, dass sie mit blossem Auge bald kaum sichtbar, nicht grösser als ein normaler Centralcanal ist, bald fast den ganzen Rückenmarkquerschnitt einnimmt; damit im Einklang ist der sie umgebende Mantel von pathologischem oder erhaltenem normalen Gewebe von ganz verschiedener Mächtigkeit. Es ist werthlos, alle geringen Abweichungen, welche in dieser Weise vorkommen, zu beschreiben, da dies von Zufälligkeiten abhängig ist und kaum zwei Fälle existiren, welche sich bezüglich Länge und Weite der Höhle und Dicke der Höhlenwand völlig gleichen.

Der Beschreibung der feineren anatomischen Verhältnisse habe ich die an zwei Rückenmarken erhobenen Befunde vorauszuschicken, welche, da der Tod der Kranken durch andere Krankheiten herbeigeführt wurde, in statu nascendi zur Beobachtung kamen und deshalb für die Pathogenese und somit für die ganze Lehre der Syringomyelie von grösster Bedeutung sind.

Fall XVII (Autopsie).

Bei einem 17jährigen Maurerslehrling, welcher am 9. Juli 1886 zur Obduction kam, fand sich neben anderen weitverbreiteten Veränderungen im Centralnervensystem, aber unabhängig von diesen, eine Erweiterung des Centralcanals vom oberen Halsmark bis zum mittleren Brustmark mit der beträchtlichsten Ausdehnung in der Gegend der Halsanschwellung.

Im Sacraltheil liegt ein normaler Centralcanal an der gewöhnlichen Stelle. Gegen die Lendenanschwellung hin ist das Epithel der einen Hälfte der Centralcanalwand gewuchert und hat das Lumen des Canals verengert. Da wo die Epithelzellen fehlen, finden sich an ihrer Stelle als ihre directen Abkömmlinge eine Menge zum Theil dicht, zum Theil mehr vereinzelt in einer homogenen Neurogliagrundsubstanz gelegener Gliazellen.

Im unteren Brusttheil ist der Centralcanal wieder normal.

Im mittleren Brustmark liegt hinter der vorderen Commissur der zu weit gebliebene Centralcanal. Die Wand desselben ist ziemlich dick und besteht aus feinfaserigem, wenig zellreichem Neurogliagewebe. Der Canal selbst ist bis auf eine an seiner vorderen Wand gelegene, nach innen warzenartig vorspringende Partie durchweg mit Epithel ausgekleidet. Diese papillenartige Prominenz besteht aus Gliafasern und Gliazellen und ist durch Hyperplasie des Epithels selbst entstanden, das infolge der Proliferation seinen epithelialen Charakter eingebüsst hat. Der Centralcanal ist rund und hat die Breite der beiden Vorderstränge zusammengenommen; hinter ihm und seitlich von ihm liegen die unversehrten Clarke'schen Säulen; die Kuppen der Hinterhörner sind dorsalwärts statt ventralwärts convex. Um den Centralcanal liegen mehrere stark mit Blut gefüllte, im Uebrigen normale Gefässe.

Auf einem wenig höher durch das Brustmark gelegten Querschnitt hat der Centralcanal die vorige Lage, Grösse und Form beibehalten. Nur liegt hier hinter ihm an Stelle der Kuppe der Hinterstränge ein Kern von hyperplastischer Gliamasse, der bis zur hinteren Wand des Centralcanals heranreicht, ohne auf diesem Querschnitt seinen Zusammenhang mit demselben zu verrathen. Dieser Kern besteht aus rundlichen oder leicht länglichen Gliazellen, welche in eine fast homogene, nur wenig netzfaserige Grundsubstanz eingebettet sind. Gefässe spärlich, an einer Stelle etwas weit. Dass dieser solide Kern von hyperplastischer Glia mit dem Centralcanal trotzdem zusammenhängt, erläutern Fig. 1 und 2 Tafel I besser, als jede Beschreibung. In der Wand des vorn weiten, nach der hinteren Längsfissur spaltförmig auslaufenden, mit Epithel bekleideten CC. (Fig. 1) beginnt eine Proliferation der Epithelzellen, welche an jenen Stellen, wo der Process am lebhaftesten ist, stets fehlen. Die Form, Anordnung in Nestern und Ringen, welch' letztere ein durch homogene durchsichtige Substanz erfülltes Lumen besitzen und einen Centralcanal vorzutäuschen im Stande sind, die Fortsetzung in einen um eine Ausbuchtung gelegenen Epithelzapfen, die Art ihrer Dispersion von dem hintersten Theil des ursprünglichen Centralcanals u. s. w. beweisen geradezu, dass die Wucherung von den Epithelzellen und den ihnen äquivalenten subepithelialen Gliazellen ausgegangen ist. In Fig. 2 ist dieser soeben beschriebene Fortsatz des Centralcanals verschwunden, und die einzige Andeutung, dass er weiter nach hinten reichte, ist ersichtlich in der Gruppe Cylinderepithelzellen *a*, welche das hintere Ende des Centralcanals markiren. Man kann sich diesen auf Querschnitten als soliden Kern erscheinenden Gliazellenhaufen als einen von oben nach unten ziehenden Zapfen vorstellen, welcher von der hinteren Wand des Centralcanals ausging und in einem spitzen Winkel nach hinten abbog. Bei der Proliferation rücken die Zellen einzeln, gruppen- oder colonnenweise nach aussen und finden sich um ihren Ausgangspunkt angeordnet, wie Eisenspäne um einen Magnetpol, nur liegen die Zellen umgekehrt in der Peripherie am dichtesten, da hier der Process im Fortschreiten, im Centrum im Verglimmen begriffen ist. Dass durch diese Vorgänge um einen Abschnitt des Centralcanals eine mehr oder weniger ungleich dicke Wand geschaffen wird, liegt auf der Hand, ebenso dass mit der Volumzunahme der Wand der Centralcanal immer mehr eingedämmt wird.

Im oberen Brustmark erkennt man makroskopisch einen bei Carminfärbung intensiv roth, bei Weigert'scher Färbung hellgelb gefärbten länglichen Streifen, welcher von der nach vorn convexen Commissura alba anter. bis in die Fissura longitudinal. posterior sich erstreckt (s. Fig. 3 Tafel I). Dass es sich um den Centralcanal handelt, ist bei mikroskopischer Betrachtung sofort klar. Die seitlichen Wände desselben berühren sich fast, die vordere Commissur ist vorhanden, die hintere bald angedeutet, bald fehlend. Noch deutlicher als an den früheren Präparaten lässt sich hieran nachweisen, dass die den Centralcanal auskleidenden Epithelien in Vermehrung begriffen sind; denn da, wo das Epithel in normaler Weise vorhanden ist, fehlt jede Verdickung der Wandung, jede Zellvermehrung und Gliafaserverdickung; dagegen ist die Wand an den Stellen, an welchen die Epithelzellen nicht mehr existiren, verdickt, reicher an epithelioiden

Zellen und der von diesen herstammenden Zwischensubstanz, welche zusammen das gliöse Gewebe ausmachen. Die Gefässe sind in keiner Weise verändert; entzündliche Zellinfiltration ihrer Wände besteht nicht. Die Fig. 4 Tafel I giebt die Verhältnisse bei stärkerer Vergrösserung in schärferer Weise wieder. Der zwischen den einander gegenüberstehenden Epithelzellen eingelagerte rothe Streifen ist nicht völlig entfärbtes Celloidin. Das Nervengewebe hat durch diese um den Centralcanal sich abspielenden Processe nicht gelitten; in der Kuppe der Hinterstränge stehen die Nervenfasern weiter aus einander, als es gewöhnlich der Fall ist.

Der langgestreckte Centralcanal ist auf anderen Querschnitten in der Mitte durch eine querverlaufende Scheidewand getrennt in zwei; hinter dem ersteren, wie hinter dem zweiten Canal ziehen Fasern der hinteren Commissur quer, so dass also hier ebenfalls wieder die hintere Partie des Canals von dem Hauptcanal in spitzem Winkel abgeht. Das neugebildete gliöse Gewebe ist in die eine Clarke'sche Säule hineingewuchert; hier besteht ein grösserer Gefässreichthum als in der Norm.

Gegen die Halsanschwellung hin wird der Centralcanal zu einer ziemlich weiten, oblongen, von vorn nach hinten gerichteten Höhle, welche nicht an allen Stellen Epithel trägt. Die Wand besteht aus Gliafasern, Gliazellen und Gefässen. Die Form des Centralcanals stimmt mit derjenigen in dem frühen Embryonalleben überein. Vorn wird die Höhle im Bogen von der vorderen Commissur, welche convex in die vordere Längsspalte hineinragt, im Bogen umzogen, nach hinten reicht sie in der Medianlinie spitz zulaufend bis zur Mitte der hinteren Längsspalte.

Im mittleren Halstheil wird die Form des Canals mehr quadratisch, hat kleine Ausbuchtungen gegen die Commissuren hin; die Epithelauskleidung ist grösstentheils vorhanden. Umzogen ist die Höhle von einem Ring feinfaserigen, kernarmen gliösen Gewebes, welches Fortsätze in das umgebende Nervengewebe aussendet. Noch etwas höher wird die Höhle mehr buchtig und ihre Wand an verschiedenen Stellen (Fig. 5) beträchtlich verdickt. Die Gliazellen liegen in feinfaserigem Netzwerk und sind wieder getrennt durch dickere Züge verfilzter Gliafasern, welche den von Chaslin bei der Gliose der Hirnrinde beschriebenen gleichen, nur zarter sind. Man hat hier bereits das Bild völlig ausgesprochener Gliose. Auch hier ist wieder die Hyperplasie am stärksten, wo die Epithelzellen fehlen; dabei keine Vermehrung oder Alteration der Gefässe; nur die Wand eines Gefässes ist mit Zellen infiltrirt, doch hat das mit der Gliose nichts zu thun, da gleichzeitig subacute myelitische und meningitische Veränderungen bestehen, mit welchen diese Gefässinfiltration gleichen Ursprung hat.

Die Dilatation des Centralcanals schwindet im oberen Halsmark, der Epithelbelag ist bis auf eine kleine Stelle erhalten, und gerade an dieser Stelle befindet sich wieder ein nach dem Lumen des Canals vorspringender warzenartiger Fortsatz.

Fall XVIII (Autopsie).

Die folgenden Veränderungen liessen sich in dem von Fr. Schultze in seiner letzten Arbeit über die Syringomyelie beschriebenen Falle

Frank, Ponsgliom und Hydromyelus, bei genauerer Untersuchung constatiren. Schultze waren dieselben zum Theil nicht entgangen; er erwähnt sie flüchtig; aber er konnte keinen genauen Einblick bekommen, weil er nicht den verschiedensten Segmenten des Rückenmarks Schnitte entnahm.

Im oberen Cervicalmark liegen central neben einander 2 T-förmige, mit Epithel ausgekleidete, die normale Weite wenig überschreitende Canäle; in der Richtung des einen Armes von einem derselben setzt sich ein geschlossener Epithelzellenzapfen noch eine Strecke weit fort, wobei die Zellen die Grösse und längliche Form der Epithelien beibehalten haben, auch wie um einen Canal angeordnet sind, dessen Lumen jedoch durch eine wenig tingirte, mehr homogene Masse ersetzt ist. In der Nähe der hinteren Längsspalte liegen die Nervenfasern wenig dicht in einer ebenfalls mehr homogenen kernarmen Grundsubstanz. Auf dem nächst abwärts folgenden Segmente folgt ein normaler Centralcanal, welcher sich aber in der Halsanschwellung beträchtlich erweitert, so dass man hier mit Fug und Recht von einen Hydromyelus sprechen kann. Die fast durchweg mit Epithel ausgekleidete Höhle hat eine Ausbuchtung gegen die hintere Längsfissur, seitlich von welcher das Gliagewebe noch eine Strecke weit vermehrt ist, ohne dass eine Entzündung die Ursache abgab, denn an den zwei hier getroffenen Gefässen ist keine Spur entzündlicher Veränderung zu bemerken.

Gegen die untere Halsanschwellung hin stösst man auf ein merkwürdiges Bild. Mitten in dem weiten Centralcanal liegt eine ringsum von Epithel besetzte Insel, welche aus einem der Canalwand gleichartigen Gewebe besteht und durch die Celloidineinbettung an ihrer ursprünglichen Lage erhalten wurde. Durch Serienschnitte lässt sich feststellen, dass man es mit dem Querschnitte eines von der einen Seite des Centralcanals ausgehenden, stalaktitenartig in der Längsrichtung vorspringenden Zapfens zu thun hat. Die hintere, schmal zulaufende Ausbuchtung des Canals besitzt kein Epithel; soweit das Letztere der Fall, hat eine Zellwucherung Platz gegriffen. Die Gliazellen sind beträchtlich vermehrt, liegen mehrschichtig über einander in der Fortsetzung des ventralwärts erhaltenen Epithelsaums; die ganze Anordnung macht es fast absolut sicher, dass sie aus den Epithelien hervorgegangen sind. Allmählich wird die Wand dieser Ausbuchtung zu einem kernreichen, gliösen, von der äusseren Umgebung scharf abgegrenzten soliden Zapfen; derselbe verliert sich abwärts wieder, konnte also nur eine kurze Strecke weit existiren.

Im oberen Brustmark ist der Centralcanal immer noch abnorm weit; nur an seinen seitlichen, bis an die Clarke'schen Säulen reichenden Abschnitten besteht Zellwucherung. — An verschiedenen Abschnitten des Brustmarks kamen folgende Veränderungen zum Vorschein.

Auf einem der Querschnitte (Fig. 6 Tafel I/II) ist der Centralcanal sagittal gestellt, besitzt über mittlere Weite. An einzelnen Stellen seiner Wandung ist es zu Wucherung des Epithels gekommen, welche zu der durch die Abbildung besser als durch die Beschreibung wiederzugebende Veränderung geführt hat. Die Abkömmlinge der Epithelien und der an der

Wucherung sich betheiligenden subepithelialen Zellen, welche den Gliazellen schliesslich völlig gleichen, propagiren in verschiedener Richtung nach aussen, sind an den Stellen, wo der Process am frischesten, das Uebergreifen auf immer neue nervöse Gewebstheile am evidentesten ist, am dichtesten angeordnet, während die centrale Partie der Neubildung bereits gelichtet ist, dem Stadium des Zerfalls näher rückt, welcher in der Nähe des Centralcanals bereits begonnen hat. Der längste Ausläufer der Wucherung ist gegen die hintere Längsfissur gerichtet, in welche er eine Strecke weit eindringt. Seitlich findet ein Uebergreifen bis in die Mitte der Clarke'schen Säule statt. Ebenso ist vorn am Centralcanal, immer wieder da, wo das Epithel fehlt, das neugebildete Gewebe am weitesten centrifugalwärts vorgedrungen. Dabei nirgends eine Spur von Entzündung; Blutgefässe in dem pathologischen Gewebe überhaupt nicht vorhanden, viel weniger solche mit infiltrirten Wandungen oder Thrombosen im Innern u. s. w.

Auf dem Querschnitt eines anderen RM.-Segmentes (Fig. 7. Tafel I) ist weder ein offener, noch ein geschlossener Centralcanal vorhanden. An seiner Stelle liegt etwas hinter den Centralgefässen ein schon makroskopisch deutlich sich abhebender Kern von Ependymzellen. Mikroskopisch liegt um eine lichte, centrale, aus einem feinen Fasernetz mit spärlichen Gliakernen sich zusammensetzende Partie ein etwas unregelmässig geformter, durch Carmin roth gefärbter Ring, der aus kernreichem Gliagewebe besteht. Derselbe hat einen Fortsatz durch die eine Clarke'sche Säule getrieben und einen zweiten nach der hinteren Längsfissur, zu deren Seiten sich homogen aussehendes, kernarmes, mit Carmin intensiv roth gefärbtes Gliagewebe fortsetzt, in dem die Nervenfasern etwas weiter als unter normalen Verhältnissen auseinander liegen. Auch hier nichts von Gefässveränderung oder Entzündung.

Wieder verändert ist das Bild in einem anderen Segment. Der Centralcanal ist vertreten durch einen mächtigen Ependymzellenkern, in welchem bei keilförmiger Gestalt mehrere centralcanalartige Gebilde liegen, d. h. Zellen von epithelialem Charakter umschliessen kreisförmig eine lichtere Masse. Gegen die Fissura longitudinalis hin besteht Proliferation der Zellen; homogenes Gewebe im Innern. Der mächtige Zellhaufen nimmt dann die in Fig. 8 Tafel III wiedergegebene Gestalt an, ist durch ein längs getroffenes Blutgefäss in eine vordere und hintere Hälfte getrennt. Von dem vorderen Zellhaufen zieht bogenförmig um die Clarke'sche Säule gegen den Keilstrang hin, an Breite bis dahin zunehmend, ein Zug gliösen Gewebes, welches sich von der grauen Substanz des Hinterhorns abhebt. Das lichtere, an einzelnen Stellen etwas Blutpigment beherbergende Centrum wird von einer kern- und gliafaserreichen Zone umgeben, welche dünnere und dickere Gliabälkchen in das umgebende normale Gewebe entsendet. Hier einzelne Gefässe mit etwas verdickter Wandung.

Fig. 9 Tafel II zeigt die Veränderungen, wie sie sich nicht weit von dem soeben beschriebenen Querschnitt finden. Getrennt von dem geschlossenen Centralcanal und hinter demselben sieht man in der hinteren Commissur einen in üppiger Wucherung begriffenen Gliagewebekern; derselbe reicht beiderseits bis hart an die Clarke'schen Säulen. Hier fehlt die Gliose in dem Hinterhorn bereits wieder. Es sieht ganz so aus, als ob von der

hinteren Hälfte des vorhin beschriebenen massigen central gelegenen Ependymzellenhaufens dieser Herd ausgegangen sei.

Ich füge noch einige Abbildungen (Fig. 10—14 Tafel II/III) bei, welche das Verhalten des Centralcanals im Lendentheil u. s. w. des gleichen Rückenmarks erkennen lassen. Aufmerksam mache ich noch darauf, dass in Fig. 14 vorn am Centralcanal, wo das Epithel fehlt, halbkugelförmig eine Gliawucherung stattgefunden hat.

Es braucht wohl nicht besonders darauf hingewiesen zu werden, dass es sich hier nicht um eine durch das Ponsgliom hervorgerufene Erweiterung des Centralcanals, sondern um embryonale abnorme Verhältnisse handelt. Ferner geht aufs unzweideutigste aus dem Falle hervor, dass die Gliawucherung an verschiedenen Stellen zu gleicher Zeit beginnen kann.

In Folgendem will ich nun das Resultat mittheilen, zu welchem ich durch meine anatomischen Untersuchungen, welche sich auf die oben genauer mitgetheilten 5 Obductionsbefunde, sowie auf 9 weitere der von Fr. Schultze bereits publicirten Fälle, wovon sieben noch völlig gut erhalten im pathologischen Institute aufbewahrt waren, also auf 14 Syringomyelien erstrecken, unter Berücksichtigung der einschlägigen Literatur gelangt bin.

Die Grundlage und der Ausgangspunkt des Krankheitsprocesses bilden in der Mehrzahl der Fälle congenitale Entwicklungsanomalien, welche sich in dem Zurückbleiben von Nestern embryonalen Keimgewebes hinter dem normalen Centralcanal, in der Schliessungslinie desselben äussern. Mehrfache Anlage des Centralcanals hat eine ähnliche Bedeutung. Der Umstand, dass man auch in einem nicht kranken Rückenmarke nicht selten mehr als einen Centralcanal findet, spricht nicht direct gegen diese Annahme, kann vielmehr so aufgefasst werden, dass diese abnormen Zustände nicht nothwendiger Weise im späteren Leben der Ausgangspunkt für krankhafte Processe sein müssen, sondern zeitlebens unbeschadet für den Träger ruhig liegen bleiben können.

Gehen wir von der Annahme aus, ein Hydromyelus, welcher Zustand aber — das sei hier sofort bemerkt — für die Entstehung der Syringomyelie durchaus nicht nöthig ist, sei vorgebildet, so beginnt gewöhnlich in der Wand desselben, meist in dem dorsalen Abschnitt der Höhle oder in einer Seitenbucht, eine Proliferation der den Canal auskleidenden Epithelien und der subepithelialen, epithelioiden Zellen. Je rascher die Vermehrung dieser Zellen stattfindet, und je rascher sie von dem heimathlichen Boden gegen die Rückenmarksperipherie hin abrücken, umsomehr nehmen sie gewöhnlich an Grösse ab und werden dabei den seiner Zeit von dem gleichen Theil ausgegangenen Gliazellen oft bis zur unmöglichen Unterscheid-

barkeit ähnlich. Dabei kommen sie in eine von ihnen selbst herstammende Grundsubstanz zu liegen, welche homogen, netzfaserig, parallelfaserig, verfilzt u. s. w. sein kann. Durch diesen Wucherungs- und Neubildungsprocess wird ein Gewebe erzeugt, welches ich, dem üblichen Sprachgebrauch mich anschliessend, als gliöses bezeichnen werde. Die nächste Folge dieser Gliahyperplasie ist gar nicht selten eine partielle Verengerung des Centralcanallumens, wie warzenartig nach innen vorspringende Prominenzen, welche kein Epithel mehr tragen, zeigen. Nicht eine Erweiterung des Canals oder der Höhle ist also die nächste Folge dieses Vorganges, sondern eine Verengerung, analog der Verengerung des 4. Ventrikels bei Pons-gliomen u. s. w., wenn auch im ersteren Falle weniger in die Augen springend. Setzt die Wucherung an einem grösseren Abschnitt der Centralcanalwand ein, so wird das Lumen zuweilen bis auf einen kleinen Spalt oder ganz und gar von hyperplastischem zelligem Gewebe ausgefüllt, so dass gar nichts mehr von dem früheren Canal übrig bleibt. Manchmal kann man sehen, wie gegen das wohlerhaltene Epithel der einen Seite die Gliamasse von der anderen Seite andrängt. Besitzt der Canal eine schlitzförmige Ausbuchtung mit einander nahe gegenüberstehenden Wänden und verdicken sich die letzteren in der angeführten Weise, so kommt es zur Berührung der Innenfläche, der peripherste Theil des Centralcanallumens kann abgeschnürt werden und als selbständiger Canal imponiren. Gewöhnlich wird aber auch dieser abgeschnürte Centralcanalabschnitt infolge der Dickenzunahme der Wandung geschlossen, so dass ein Zapfen gliösen Gewebes da zu finden ist, in welchem noch Nester von gut erhaltenen Centralcanalepithelien nachweisbar sind. Der restirende Haupttheil des Centralcanals kann dabei ein so völlig abgerundetes Aussehen haben und so harmlos vor diesem gliösen Gewebe liegen, als ob er mit dessen Entstehung gar nichts zu thun gehabt hätte. Die Figur 1 und 2 Tafel I/III des Falles XVII geben den besten Aufschluss darüber. Häufiger noch als gegen das Innere des Canals wendet sich die Gliose nach aussen gegen die nervöse Substanz oder nach beiden Richtungen gleichzeitig. Die epithelioiden Gliazellen findet man zuweilen im Halbkreis um ihren Ausgangspunkt angeordnet, wie Eisenstaub um einen Magnetpol. Einzelne der Zellen, selbst noch in Proliferation, dringen als Pioniere auf dem Wege des normalen Gliagewebes zwischen die nervösen Elemente vor, zwischen welchen die Gliabälkchen durch den von der Nachbarschaft ausgegangenen Reiz schon etwas verdickt sind, das Gros der Zellen folgt in Gruppen oder Colonnen auf dem Fusse nach, hinter sich ein

Gebiet von Gliagewebe lassend, in welchem die nervösen Elemente völlig oder bis auf spärliche Reste zerstört und ausgerottet sind. Dabei werden die unterwegs getroffenen Gliazellen wohl ebenfalls zur Proliferation angeregt und zu Helfern gemacht. Weder von Entzündung, noch von Gefässinfiltration, noch von Gefässneubildung ist in dem frühesten Stadium des Processes etwas zu sehen. Ob es Fälle giebt, in welchen von vornherein, also auch angeboren, ein grösserer Gefässreichthum eines abnormen Gliazellenhaufens existirt, muss offen gelassen werden. Nicht lange pflegt die Gefässneubildung auf sich warten zu lassen; sie bleibt ebensowenig aus, wie in anderen Neubildungen, welche mit und zu ihrer Grössenzunahme eines Plus von Ernährungsmaterial bedürfen. Die Gefässneubildung ist in den verschiedenen Fällen eine verschieden reiche; gewöhnlich sind die Gefässe zahlreicher und am wenigsten in ihrem Bau verändert in dem peripheren Theil der Gliose zu treffen, d. h. da, wo der Process im Fortschreiten begriffen ist. Indem so einerseits bald rascher, bald langsamer, zuweilen auch mit Unterbrechungen und Stillständen der Process in der Peripherie activ und progressiv bleibt und sich, immer weitere Kreise ziehend, einen Bezirk der nervösen Substanz nach dem anderen erobert, wobei Verdrängungserscheinungen vorausgehen können, und die Nervenelemente vernichtet, erlischt er im Centrum, d. h. an seinem Ausgangspunkt und regressive Metamorphosen der Neubildung treten nun ein, genau wie in vielen anderen Geschwülsten, vor Allem auch dem Gliom des Gehirns. Diese Veränderungen bestehen in hyalinen, gelatinösen, mucinösen und verwandten Umwandlungen der Gliafasern, Aufquellung und Auflösung der ein- oder mehrkernigen, verschieden grossen Gliazellen und führen schliesslich zum vollständigen Zerfall des Gewebes und damit zur pathologischen Höhlenbildung. Bei der Auflösung des Gewebes kann die Centralcanalflüssigkeit mitwirken, wenn ihr nach Ablösung oder durch Zerfall eines Wandabschnittes durch die Gliose der Zutritt zu dem pathologischen Gewebe geschaffen ist. Wesentlich ist die Gegenwart dieser Flüssigkeit für den Zerfall nicht; das geht daraus hervor, dass eine Höhle sich neben resp. hinter dem Canal bilden kann, welch' letzterer dann offen oder geschlossen vor der Höhle liegt. Sobald die pathologische Höhle mit der ursprünglichen normal weiten oder zu weit gebliebenen Centralcanalhöhle communicirt, wird die combinirte Höhle, soweit ihre Wandung der ersteren angehört, Epithel tragen können, wovon man sich auch leicht überzeugen kann. Es handelt sich also keineswegs, wie manche Autoren glauben, um secundäre Auskleidung der pathologischen

gliösen Höhle mit Epithel, sondern der Epithelbesatz gehört der an der Gliose unbetheiligten Centralcanalwand an.

Dem Untergang der gliösen Neubildung pflegt voraus- oder parallel zu gehen eine Degeneration der in der Gliose gelegenen Blutgefässe, deren Wandungen sich verdicken, was in höchstem Maasse für die Adventitia gilt, und hyalin degeneriren können. Die Gefässlumina werden verengert, es kommt zu völligem Verschluss, hier und da wohl auch zu Thrombosirungen, alles Momente, welche das Absterben und den Zerfall der auf diese Gefässe in ihrer Ernährung angewiesenen Gewebsterritorien zu fördern geeignet sind. Kranke Gefässwände sind zu Brüchigkeit geneigt, Rhexis und Blutaustritt in das umgebende Gewebe sind die Folgen. Bekommt man ein Präparat erst lange nach einer solchen, meist geringfügigen circumscripten, dafür aber an verschiedenen Stellen der Neubildung eingetretenen Blutung zu Gesicht, so verräth sich dieselbe durch das bald mehr gelblich-, bald mehr bräunlich-rothe Blutpigment. Dasselbe liegt durch das Gewebe zerstreut oder kreisförmig um ein Gefäss oder zwischen den Gefässscheiden und zwar in letzterem Falle auf weite Strecken hin. Nicht unterlassen will ich zu bemerken, dass man um manches noch blutführende Gefäss, dessen Wände schon verändert sind, einen schmalen Ring feiner Gliafasern findet, zwischen welchen Kerne fast ganz fehlen.

Die Neubildung ist in den verschiedenen Fällen verschieden reich an Gliazellen und unterscheidet sich durch diesen Kernreichthum, welcher da, wo der Process progressiv ist, besonders gross ist, von demjenigen Gewebe, welches man bei den gewöhnlichen chronisch-myelitischen Processen zu sehen bekommt. Von diesem ist die Gliose auch noch dadurch verschieden, dass die zarten Gliafasern weitmaschig, netzartig und spinnwebenartig, mit Kernen an den Knotenpunkten, angeordnet sind, wodurch die Partie, in welcher dieses Verhalten vorherrscht, ein lichteres Aussehen bekommt; die Substanz zwischen diesen Fasern kann leicht homogen, feinkörnig, mucinös u. s. w. entartet aussehen, oder aber die Gliafasern sind auffallend verdickt, liegen dicht in parallelen, welligen Zügen oder in Büscheln und Knäueln oder verfilzt beisammen und fassen Gruppen von Gliakernen und das eine oder andere Gefäss zwischen sich. In ersterem Falle hat man ein Gewebe vor sich, das leicht zerfällt, in letzterem Falle ein widerstandsfähiges, derbes, ganz dem in Anordnung und Structur gleichend, welches Chaslin in manchen Fällen von Gliose der Hirnrinde gesehen, beschrieben und abgebildet hat. Solche wellig angeordnete oder verfilzte Gliafaserzüge,

welche bei Contact mit der Höhlenflüssigkeit aufzuquellen scheinen und als glänzende, schwer oder gar nicht durch Carmin tingirbare Membran die Höhle abschliessen, aber auch in dem gliösen Gewebe liegen können, bilden oft die Scheidewände zwischen Bezirken von lichtem, weitmaschigem Gliagewebe, oder, wenn dieses aufgelöst wird, von kleineren oder grösseren Höhlen. Zwischen diesen beiden Extremen des Gefüges und der Zusammensetzung des hyperplastischen Gewebes giebt es alle möglichen Uebergänge, welche des Genaueren zu schildern zwecklos ist. Der Grenzwall der Gliose, welcher die Tendenz hat, sich nach aussen vorzuschieben, hebt sich häufig schon makroskopisch bei Carminfärbung durch die intensivere Röthung von dem nervösen Gewebe ab, zuweilen sogar, wenn auch weniger scharf, von der secundären PyS-Degeneration, wenn eine solche besteht. Nicht so klar liegt in manchen Fällen die Trennung gegen die HS. zu Tage, besonders zur Seite der Fissura longitudinal. posterior, vor Allem dann, wenn anscheinend aus dem Fötalleben her dort das Gewebe mehr homogen aussieht, weniger Kerne enthält u. s. w.

Die Gliazellen des hyperplastischen Gewebes sind rund, länglich u. s. w. und richten sich nicht selten in Grösse, oft auch Form nach dem Epithel des Centralcanals, ein Beweis für den innigen genetischen Zusammenhang von Centralcanalwand und Neubildung. Auch Spinnenzellen trifft man in dem gewucherten Gewebe bald so spärlich, dass man sie suchen muss, bald so reichlich, dass sie einen grossen Procentsatz der zelligen Elemente ausmachen.

Anstatt dass nun die Proliferation an irgend einem Theil der Wand des erweiterten Centralcanals einsetzt, kann sie auch, einerlei, ob derselbe normal weit oder erweitert ist, von einem mit Epithel bekleideten Canal ausgehen, welcher hinter dem ersteren oder in dessen Nähe eine selbständige, abgeschlossene Existenz führt. Aus den vorausgeschickten entwicklungsgeschichtlichen Angaben ist ersichtlich, dass, wenn die Schliessung des Centralcanals in abnormer Weise vor sich geht, die Anzeichen dieser Störung hinter dem Centralcanal, von diesem (incl. seiner Wand) rückwärts in der hinteren Längsfissur zu suchen sind. Dieselben repräsentiren sich das eine Mal als ganz oder theilweise epithelbekleidete Canäle, welche auf- und abwärts blind enden oder mit dem Centralcanal in offener Communication stehen, das andere Mal als Haufen, resp. Säulen von embryonalen Zellen, welche sich von einem geschlossenen Centralcanal durch nichts unterscheiden. Aus jedem dieser Gebilde kann die Gliose hervorgehen. Ein sehr schönes Beispiel dafür bietet der Fall XVIII Fig. 9 Tafel II, in welchem hinter dem normalen ge-

schlossenen Centralcanal ein zweiter in Gliawucherung begriffener nachzuweisen ist, dessen Centrum bereits gelichtet ist, woran man das Vorstadium der Auflösung und der Höhlenbildung zu sehen hat. Ist also die Zellproliferation in solch' einem abnormen Zellhaufen einmal angeregt, so führt dies ebenso gut zu Gliose, wie wenn sie am Centralcanal eingesetzt hätte, der doch in solchen Fällen gar nicht betheiligt zu sein braucht. Eine congenitale Erweiterung des Centralcanals, ein Hydromyelus congenitalis, ist, was besonders der Leyden'schen Anschauung gegenüber nochmals ausdrücklich hervorgehoben sei, für die Ausbildung der Gliose keineswegs erforderlich.

Ebensowenig wie sich ein Hydromyelus stets oder nur in der Mehrzahl der Fälle durch das ganze Rückenmark erstreckt, ohne dass man daran zweifelt, dass es ein Hydromyelus ist, weil er nicht diese grosse Längsausdehnung hat, ebensowenig gilt dies für accessorische Centralcanäle oder die zuletzt geschilderten Zustände hinter dem eigentlichen Centralcanal, wenn ich dieselben auch vor Kurzem in einem durch andere Entwicklungsstörungen ausgezeichneten Fall in dieser weiten Ausdehnung zu sehen Gelegenheit hatte. Wie wechselnd diese Verhältnisse sind, davon kann man sich überzeugen, wenn man durch Serienschnitte zu erforschen sucht, was aus dem accessorischen Centralcanale u. s. w. wird. Dann findet man, dass derselbe nach einer kürzeren oder etwas längeren Strecke aufhört, in der einen Richtung blind endet, in der anderen mit dem Hauptcanal communicirt oder in einen langgestreckten Haufen Zellen sich fortsetzt. Wenn sich dies auch über mehrere Rückenmarkssegmente fortsetzen kann, so liegen ober- und unterhalb dieser oft wieder ganz normale Verhältnisse vor. Es ist deshalb nicht ohne Weiteres der Schluss gestattet, dass congenitale Anomalien nicht vorgelegen haben, wenn oberhalb und unterhalb der Gliose oder der pathologischen Höhle nichts, was an dieselben erinnert, gefunden wird.

Da der Krankheitsprocess, wie soeben auseinandergesetzt, von der Centralwand und zwar mit Vorliebe von dem hinteren Abschnitt derselben und von aus dem Embryonalleben restirendem Keimgewebe hinter demselben auszugehen pflegt, ist sofort klar, warum die Gliose und die aus ihr resultirende Höhle in den Frühstadien oder wenn es noch nicht zu allzu weitgehenden Veränderungen, Einschmelzungen von Gewebe gekommen ist, vorwiegend in der hinteren Hälfte des Rückenmarks, an Stelle der hinteren Commissur und in der hinteren Längsfissur zwischen den Hintersträngen mit oder ohne Zu-

sammenhang mit dem Centralcanal gefunden wird. Sie kann auch hier und da von einer seitlichen Ausbuchtung des Centralcanals ausgehen und dementsprechend mehr seitlich getroffen werden.

Die Hyperplasie der Zellen beginnt aber durchaus nicht in der ganzen Ausdehnung, in welcher wir bei der Obduction anatomische Veränderungen im Rückenmark finden, und noch viel weniger mit einem Schlage. In den allermeisten Fällen wird die Gliose in einem oder einer gewissen Anzahl von Segmenten eingeleitet, zuweilen (s. Fall XVIII) selbständig neben einander in verschiedenen, getrennten Segmenten. Von hier aus schreitet dann der Process in der Längs- und Querrichtung fort.

Bleibt der Wucherungsprocess rein central, d. h. um den offenen oder geschlossenen Centralcanal, eine Strecke weit etablirt und dehnt er sich vorwiegend in der Längsrichtung, weniger in der Querrichtung aus, dabei die anstossenden Ependymzellen, welche er auf dem Wege trifft, ebenfalls zur Proliferation anregend, so entstehen jene Veränderungen, welche als „periependymäre Sklerose", „centrale Myelitis" u. s. w. beschrieben sind. Dieses im Centrum des RM., an Stelle des Centralcanals gelegene gliöse Gewebe ist, wie bereits besprochen, entweder völlig solid, so dass es wie ein derber Stab das Rückenmark durchzieht, oder es besitzt im Innern eine lichtere Beschaffenheit oder ist bereits erweicht, woraus dann ein ganz enger Hohlraum wird, welcher durchaus nicht durch die ganze Länge der Neubildung sich fortzusetzen braucht und kein Epithel trägt, oder nur soweit es dem ursprünglichen Centralcanal angehört. Die Dicke des Stabes wechselt in demselben Rückenmark auf den verschiedenen Höhen; dabei ist derselbe nicht einfach cylindrisch abgerundet, sondern entsendet kleine Fortsätze nach dieser oder jener Richtung; trotzdem ist er gegen das nervöse Gewebe scharf abgegrenzt und hebt sich auf Querschnitten als central liegender Kern scharf ab. Nach oben und unten läuft die Gliamasse allmählich in einen normalen Centralcanal aus oder endet blind in der hinteren Längsfissur oder einem Hinterstrang u. s. w.

Anstatt sich nun streng central zu halten und zu den eben beschriebenen Veränderungen zu führen, breitet sich die Gliose in anderen Fällen mehr in der Querrichtung aus oder in dieser und der Längsrichtung zu gleicher Zeit. Dabei entsendet sie recht häufig auf einer oder verschiedenen Höhen solide Auswüchse, nicht offene Centralcanaldivertikel nach der hinteren Commissur, der hinteren Längsfissur oder auch seitlich nach der grauen Substanz, wobei die Hinterhörner zu ihrem Nachtheil bevorzugt werden. Die graue Substanz

leidet einmal deshalb zuerst und am meisten Noth, weil sie direct an die Centralcanalregion angrenzt, sodann vor allen Dingen, weil sie wegen ihres lockeren Baues einen viel günstigeren Boden für eine wuchernde Neubildung abgiebt, als die weisse Substanz mit dem festeren Gefüge. Diese soliden Fortsätze sitzen der centralen Gliamasse an, wie Dorne oder Reiser einem dünnen unebenen höckerigen Aestchen, dringen gegen die nervöse Substanz vor und zerstören dieselbe mehr oder weniger, indem sie dieselbe überwuchern. Nicht immer sind sie in ihrem Wachsthum auf kleine Strecken beschränkt. Es biegt vielmehr in recht vielen Fällen ein solcher Auswuchs in einem spitzen Winkel von der grossen Masse der Neubildung ab, gelangt in die graue Substanz, mit Vorliebe in ein Hinterhorn, und wuchert nun in diesem auf eigene Faust in der Längsrichtung über 4—6 und mehr Rückenmarksegmente weiter. Dabei rückt zuweilen beim Weiterkriechen die Neubildung von der Axe des Rückenmarks ab, erreicht die Peripherie des RM. und liegt der Pia mater, wo die Hinterhörner an diese angrenzen, direct an. Sie kann auch von einem quer von dem central gelegenen Abschnitt der Gliose abgewucherten Fortsatz senkrecht abgehen und parallel dem Centralcanal in einem Hinterhorn sich fortsetzen, oder in der hinteren Längsfissur u. s. w. Das äusserste Ende verjüngt sich oft keilförmig oder konisch, dringt zwischen normales Nervengewebe ein und macht deutliche Verdrängungserscheinungen. Dass man unter solchen Verhältnissen auf einem Rückenmarksquerschnitt einen normalen Centralcanal an seiner Stelle und einen Glioseherd, anscheinend völlig unabhängig von ersterem und fern von demselben antreffen kann, liegt auf der Hand. Dieser neugebildete Gewebszapfen fällt demselben Geschick anheim, wie das Gewebe seines heimathlichen Bodens: er bleibt solid oder erweicht central, und in letzterem Falle umschliesst ein ½ bis mehrere Mm. dicker Mantel gliösen Gewebes eine Höhle. Diese Höhle mündet in eine grössere centrale Höhle mit ihrem weiteren Theil und läuft in der Richtung, in welcher der Gliazapfen gewachsen ist, spitz zu. In ihrer Fortsetzung lässt sich oft kurz, oft mehrere Segmente weit die solide Neubildung noch verfolgen, welche endet, ohne dass weiterhin ein epitheltragendes Centralcanaldivertikel u. s. w. zu entdecken ist. Anstatt einer einzigen solchen Höhle gehen hier und da mehrere von der grossen Haupthöhle aus, einmal in verschiedener Höhe und sodann in verschiedener Richtung, d. h. nach den Hinterhörnern, der hinteren Längsfissur, seltener gegen ein Vorderhorn. So strebt, ähnlich wie in einem Hinterhorn nach dem Conus medullaris hin, zuweilen von der Höhe

des Halsmarks, wo ja die Proliferation der Zellen so oft ihren Ausgang nimmt, die Gliose in einem Hinterhorn gegen die Medulla oblongata aufwärts, wo sie ihren Weg durch die aufsteigende Quintuswurzel zu wählen pflegt, um auch höher oben die dem Hinterhorn des Rückenmarks entsprechende Stelle mit Vorliebe beizubehalten; sie liegt nämlich in der Richtung der intrabulbären Wurzeln des N. vagus und N. glossopharyngeus, zerstört die nächstliegenden Theile, greift höher oben auf den Hypoglossuskern und Vaguskern der gleichen, hier und da sogar der anderen Seite über und bricht sogar manchmal an dieser Stelle in den 4. Ventrikel durch. Dass auf diese Weise die Fibrae arcuatae internae durchtrennt, das Corpus restiforme u. s. w. von der gleichseitigen Olive abgeschnitten wird, liegt auf der Hand. Dabei ist die spaltförmige Höhle immer von dem bekannten hyperplastischen Gliagewebe umgeben. Die Gliose oder Höhle kann auch in der Medulla oblongata sich noch gabelförmig trennen u. s. w.

In demjenigen Rückenmarksabschnitt, in welchem es zuerst zur Zellproliferation kam, pflegen, soweit der Querschnitt in Betracht kommt, die weitgehendsten Veränderungen und Zerstörungen zu bestehen. Die mediane graue Substanz mit einem HH. und einem grossen Theil des gleichseitigen Vorderhorns ist untergegangen bald nur auf der einen, bald auf beiden Seiten; die Hinterstränge, die Seitenstränge haben gelitten, und nicht selten ist überhaupt nur ein schmaler Mantel der weissen Substanz des Rückenmarks übrig geblieben. Auch bei sehr ausgebreiteter Zerstörung findet sich allermeist von der vorderen Rückenmarkshälfte mehr erhalten, als von der hinteren; sehr häufig reicht die Höhle durch die Hinterhörner durch bis zur Pia mater. Denkt man sich in diese, zuweilen über mehrere Segmente sich erstreckende Haupthöhle die vorhin beschriebenen kleinen (Tochter-)Höhlen einmünden, hält man fest, dass dieselben durch Zerfall eines neugebildeten Gewebes entstanden, welches aus ungleich widerstandsfähigen Theilen zusammengesetzt ist, weshalb dünnere und dickere Wände und Fäden zwischen den erweichten Partien bestehen blieben, dass ferner diese pathologischen Höhlen mit einem zu weit gebliebenen Centralcanal in directer Verbindung stehen können, dass dann ihre Wandung aus diesem Grunde theilweise Epithel trägt, so bekommt man eine richtige Vorstellung von dem Vorgang und versteht, wie es zu so grossen Höhlen und Höhlensystemen kommt und warum dieselben auf den verschiedenen Rückenmarksquerschnitten verschiedenartig localisirt sind.

Für diesen Krankheitsprocess, dessen Ausgangspunkt, Natur und Verbreitung ich soeben zu schildern versuchte, finde ich die Bezeichnung

primäre Gliose oder primäre centrale Gliose am passendsten. Diese primäre Gliose ist durchaus verschieden von der Gliavermehrung, wie sie bei Strangdegenerationen zu finden ist, wobei sie sich secundär an die Erkrankung der Nervenelemente anschliesst. Ich verstehe darunter auch nicht die centrale Gliomatose, auf welche ich später zu sprechen komme.

Durch diese primäre Gliose werden eine Reihe secundärer Veränderungen veranlasst. Dahin gehört die Degeneration der Nervenelemente. Die Nervenfasern gehen zu Grunde, sowohl infolge des Druckes, welchem sie Seitens des sie umklammernden gliösen Gewebes ausgesetzt sind, als auch durch mangelhafte Ernährung bei der Alteration und dem Untergang der Blutgefässe. Gewöhnlich handelt es sich um einfache Degeneration der Fasern; ob dabei die Markscheiden oder die Axencylinder zuerst leiden, ist irrelevant. Axencylinderquellung ist aussergewöhnlich; ich konnte sie in meinen eigenen Fällen nicht finden. Ebenso degeneriren und atrophiren die Ganglienzellen der grauen Substanz, der Clarke'schen Säulen, der Hinterhörner und Vorderhörner selbstverständlich nur dann, wenn die Gliose in dieselben eindringt. Die multipolaren Ganglienzellen der Vorderhörner werden rundlich, allmählich kleiner und schliesslich zu ganz kleinen kugeligen fortsatzlosen Gebilden. Der Zellkörper nimmt den Carminfarbstoff, auch wenn beträchtliche Atrophie vorhanden ist, bald gut, bald schlecht auf. Kerne fehlen in vielen solcher atrophischen Zellen oder sind bei Fehlen aller Fortsätze noch gut erhalten. Quellungserscheinungen mässigen Grades sah ich an Ganglienzellen, welche in durch Höhlenflüssigkeit bereits aufgelockertem Gewebe lagen; nie fand ich Vacuolen, wohl aber beträchtliche Pigmentirung der atrophirten Ganglienzellen, wodurch der Zellkern manchmal verdeckt worden sein mag. Waren zu der Gliose acute myelo-meningitische Veränderungen, wie in einem Falle durch Erysipel, hinzugetreten, so fehlten Axencylinderquellung u. s. w. nicht; doch haben diese Erscheinungen mit dem primären Processe nichts zu thun.

Zuweilen begegnet man am äusseren Rande des Gliaringes, welcher die pathologische Höhle umschliesst, einer Rarefication der nervösen Substanz, Lücken und Spalten von geringer Grösse. Dieselben liegen mitten in der durch die Gliose selbst nicht veränderten grauen Substanz des Vorderhorns u. s. w. Das Nervengewebe befindet sich hier in einer einfachen, weder durch Gliose, noch durch Entzündung herbeigeführten Auflösung; es handelt sich um ein einfaches Absterben von Gewebe. Man hat verschiedentlich als Ursache

dafür den Druck angenommen, welchen die Höhlenflüssigkeit auf ihre Nachbarschaft ausübt. Wenn ich auch nicht in Abrede stellen will, dass dieser Druck an dem Zerfall mithilft, so kann ich ihn doch unmöglich als die hauptsächlichste oder gar einzige Ursache ansehen, schon deshalb nicht, weil, wie wir sehen werden, bei der centralen Gliomatose, bei welcher viel bedeutendere Verdrängungserscheinungen bestehen und folglich auch ein viel stärkerer Druck vermuthet werden darf, sich ähnliche Höhlen nicht finden. Das Gewebe der grauen Substanz stirbt an dieser Stelle ab, wird aufgelöst und Lücken oder kleine Höhlen bilden sich, weil ihm das zu seiner Existenz nöthige Nährmaterial entzogen wird, indem Gefässe, welche von dem centralen Theil des Rückenmarks oder der vorderen Längsspalte Blut nach diesen Stellen führen, innerhalb des gliösen Ringes obliteriren oder aber die AA. centrales oder die Aeste der A. spinalis anterior zerstört sind. So sah ich auf der gleichen Seite, auf welcher die eine A. centralis geschwunden war, eine derartige Höhle. Hier geht wenig oder gar nicht verändertes Nervengewebe aus ungenügender Ernährung, dort hyperplastisches Gliagewebe zu Grunde, in welchem die nervöse Substanz längst überwuchert und zerstört war. Diese Höhlen zum Unterschiede von den durch die und in der Gliose erzeugten mit einem besonderen Namen zu belegen, dazu liegt ebensowenig ein Grund vor, wie dem hier stattfindenden Untergang der Ganglienzellen blos deshalb einen besonderen Beinamen zu geben, weil er hier einmal durch die Syringomyelie verursacht ist.

Die Gliose begnügt sich keineswegs mit der grauen Substanz, sondern greift auch auf die weissen Stränge noch über, kleinere oder grössere Bezirke derselben einschmelzend. Da die Hinterhörner, wie die hintere Rückenmarkshälfte überhaupt, bevorzugt sind, laufen die HS. und PyS besonders Gefahr, in den Bereich der Erkrankung hereingezogen zu werden. Geschieht dies, so kommt es zu entsprechenden secundären auf- und absteigenden Degenerationen. Bei Affection der Clarke'schen Säulen wird eine deutliche aufsteigende Degeneration der Kl.S. erst dann zu erwarten sein, wenn dieselben in weiter Ausdehnung gelitten haben. Bei Zerstörung derselben auf nur 1 oder 2 Rückenmarkssegmenten wird die aufsteigende Degeneration so wenig ausgeprägt sein, dass sie leicht übersehen wird. Bei dem ganz unregelmässigen Umsichgreifen der Gliose auf die weissen Stränge, sei es in einem oder auf verschiedenen Segmenten, haben auf den höher oder tiefer gelegenen Theilen die secundär degenerirten Felder eine ganz wechselnde Lage. Dabei kann es vorkommen, dass an einer Stelle die primäre Gliose auf ein bereits secundär degenerirtes Ge-

biet übergreift, oder, mit anderen Worten, dass secundäre und primäre Gliawucherung einander aufsitzen. Aus bereits angeführten Gründen wird die Degeneration der Vorderstränge viel seltener beobachtet, doch habe ich auch dies gesehen.

Nicht so selten sieht man bei weit vorgeschrittenem Process, wenn nur ein dünner Mantel grauer und weisser Substanz übrig geblieben ist, in der letzteren eine Verdickung der Gliabälkchen, wie solche bei chronischen irritativen Processen oder bei Compression der Medulla zur Beobachtung kommen. Diese Veränderungen sind durch den geringen Kernreichthum von der primären Gliose zu unterscheiden; die Nervenfasern sind an diesen Stellen vielleicht etwas spärlicher, Axencylinderquellung fehlt. Die vordere weisse Commissur bleibt sehr lange, wenn nicht überhaupt unverändert, um schliesslich vom Centralcanal aus ventralwärts zu Grunde zu gehen. Auch bei so weit gehender Zerstörung, dass die Hinterhörner bis zur Pia mater völlig geschwunden sind und die Gliose bis an die vordere Längsspalte reichte, sah ich nie eine intra vitam entstandene Zerreissung der Pia mater, resp. eine Communication zwischen der pathologischen Höhle des RM. und dem subarachnoidealen Raum.

Auch bei grossen Höhlenbildungen sind gewöhnlich die multipolaren Ganglienzellen der Vorderhörner gegen die Vorderstränge hin zum Theil in normalem Zustande erhalten. Zum Theil erklärt sich daraus, warum bei scheinbar völligem Schwund der Vorderhörner die vorderen Wurzeln weniger, als man erwarten sollte, verändert sind. Des Oeftern hatte ich jedoch den Eindruck, dass die vorderen Wurzeln, auch wenn Degenerationsprocesse nicht deutlich in ihnen nachweisbar waren, auffallend klein und dünn waren. Dass sie völlig schwinden können, zeigt der N. hypoglossus im Falle IX.

Reichen die Höhlen bis zur Pia mater, was am ersten noch da der Fall ist, wo die Hinterhörner dieselbe berühren, etwas nach aussen von der Stelle, wo die hinteren Wurzeln einstrahlen, so wird die Pia mater manchmal verdickt und befindet sich in einem Zustande, für welchen die Bezeichnung Meningitis chronica passt. Die Affection ist oft nur eine circumscripte, kann aber über mehrere Segmente verbreitet sein. Wie bereits früher angegeben, ist diese Leptomeningitis chronica spinalis kein so gar seltenes Vorkommniss. Zu der Leptomeningitis gesellt sich dann in einer Anzahl von Fällen noch eine Pachymeningitis chronica fibrosa; besonders ist sie im Halstheil beobachtet. Diese Verdickungen der Rücken-

markshäute sind die Folge, nicht die Ursache der Syringomyelie. Dass es sich dabei um eine angeborene Veränderung der Rückenmarkshäute handele, woran man wegen analoger Zustände bei der Spina bifida denken kann, scheint mir nicht sehr wahrscheinlich.

In vieler Beziehung interessant und wichtig ist das Verhalten der hinteren Wurzeln. Dieselben sind von den Autoren bald als degenerirt, bald als normal geschildert, ohne dass besonders darauf geachtet worden zu sein scheint, unter welchen Umständen der eine oder andere Zustand zu beobachten ist. Sie verlangen eine genaue Untersuchung, weil es wünschenswerth ist, zu wissen, ob durch Erkrankung der hinteren Wurzeln oder eventuell der peripheren sensiblen Nerven eine bis ins Rückenmark aufsteigende Nervendegeneration zu einer Syringomyelie führen kann, zweitens, ob eine gliöse Erkrankung, resp. ein Schwund der Hinterhörner genügt, in den peripheren sensiblen Nerven secundäre Degenerationen hervorzurufen, auch wenn die Intervertebralganglien intact sind, d. h. ob eine Ausnahme von dem Waller'schen Gesetz, eine retrograde, der physiologischen Leitung entgegengesetzte Degeneration in diesem Falle existirt, wie ein Autor Neigung zeigte anzunehmen. Was wir bis jetzt Positives über die Degeneration der hinteren Wurzeln wissen, spricht in dem Sinne, dass eine Läsion der Spinalganglien oder der hinteren Wurzeln selbst zu einer aufsteigenden Degeneration der letzteren und bestimmter Bahnen der HS. führt. Es sind nun bei der Syringomyelie die hinteren Wurzeln an ihrer Eintrittsstelle ins Rückenmark thatsächlich häufig degenerirt, wenn die Gliose oder die Höhle bis an die Pia mater vorgedrungen oder nur eine minimale Zone nervöser Substanz zwischen der Gliose und der Pia mater erhalten geblieben ist, vor Allem aber — und das scheint mir das maassgebende Moment dabei —, wenn die hintere Wurzel bei ihrer Einstrahlung innerhalb der Pia mater afficirt ist. Eine Anzahl meiner Präparate der Fälle IX, XIV, XVI sprechen ganz unzweideutig dafür, dass eine absteigende Degeneration der hinteren Wurzeln in dem gewöhnlichen Sinne nicht vorkommt. Einzelne Wurzeln hatten bis zu derjenigen Stelle, wo sie durch die Gliose einfach wie abgenagt waren, ganz gut erhaltene, mit Markscheiden versehene Fasern, wenn auch in dieser Höhe von den Hinterhörnern gar nichts von normalem Gewebe übrig geblieben war. Auch wenn die angeführten Zerstörungen der Hinterstränge und Hinterhörner vorliegen und die hinteren Wurzeln in der Nähe der Pia mater theilweise degenerirt und dünner sind, so überzeugt man sich, wenn man sie gegen die Intervertebralganglien verfolgt, leicht davon, dass sich ihr Aussehen bald näher, bald ent-

fernter von der Pia mater dem normalen nähert, und dass sie den vorderen, nicht degenerirten, da, wo sie mit ihnen zusammentreffen, an wohl ausgebildeten Nervenfasern gar nicht oder nicht viel nachstehen. So viel scheint mir jedenfalls sicher, dass die Alteration der hinteren Wurzeln, wenn sie überhaupt vorhanden ist, wobei die angegebenen Störungen im Rückenmark maassgebend sind, in der Nähe der Pia mater am stärksten sind und gegen die Spinalganglien nicht zu-, sondern eher abnehmen. Aus dieser Thatsache darf der Schluss gezogen werden, dass die Hinterhörner auf die Lebensfähigkeit der hinteren Wurzeln ohne jeden oder von untergeordnetem Einfluss sind, dass die letzteren vielmehr in dieser Hinsicht auf die Spinalganglien angewiesen sind, was auch mit den über diesen Punkt angestellten experimentellen Untersuchungen übereinstimmt. Immerhin ist im Auge zu behalten, dass die hinteren Wurzeln auch retrograd, d. h. gegen die Spinalganglien, wenn auch in viel langsamerer Weise degeneriren können bei recht chronischem Verlauf des Leidens. Es steht dem ebensowenig im Wege, wie der Degeneration der motorischen Nerven gegen ihre Centren hin nach Amputationen, Bulbusexstirpationen u. s. w.

Sind die hinteren Wurzeln bei ihrem Eintritt in das Rückenmark zerstört, so werden der Zahl der untergegangenen Wurzeln entsprechend aufsteigende Degenerationen in den Hintersträngen zur Beobachtung kommen. Man wird also in den Hintersträngen bei der Syringomyelie für sich oder neben einander finden können einmal die primäre Gliose, eine daraus oder aus der Wurzelläsion resultirende aufsteigende secundäre Degeneration, endlich eine Degeneration der Hinterstränge als Theilerscheinung einer selbständig neben der Syringomyelie hergehenden combinirten Systemerkrankung.

Die Intervertebralganglien wurden noch selten bei der Syringomyelie untersucht. Holeschnikoff fand keine bemerkenswerthen Veränderungen. In dem Falle XIV, in welchem trophische Störungen der Finger und des Handgelenks entstanden, verhielten sich die dem Brachialplexus und den zerstörten Hinterhörnern entsprechenden Spinalganglienzellen nicht anders als bei Gesunden.

In keinem der von mir untersuchten drei Fälle IX, XIV, XVI, auch nicht in dem mit Verkrüppelung der Finger, fand sich eine Verdickung der peripheren Nerven, eine sogenannte hypertrophische Neuritis. Der N. cutan. radial. superficialis bot in keinem der 3 Fälle bemerkenswerthe Veränderungen. Einzelne Fasern blieben bei Weigert'scher Hämatoxylin-Kupferlackfärbung blass; im Ganzen über-

schritten die Veränderungen nicht jenen Grad, welcher, wie wir seit den Untersuchungen Oppenheim's und Siemerling's wissen, bei nicht Nervenkranken gefunden wird, wenn dieselben ad finem vitae abgemagert waren. Der Ernährungszustand hatte aber bei diesen 3 Kranken gelitten, bei zweien davon bestand Tuberculose, so dass so leichte Veränderungen in den peripheren sensiblen Nerven nicht ins Gewicht fallen. Anna Bäumler fand keine Veränderungen der peripheren Nerven, Hallopeau stellenweise Degeneration der vorderen und hinteren Wurzeln; Westphal erwähnt Degeneration des N. ulnaris und N. medianus, doch waren die Vorderhörner mit erkrankt; Déjerine beobachtete Degeneration der Haut- und Muskelnerven der Hand. Andere sprechen nur von Degeneration der hinteren Wurzeln. Wenn die motorischen Nervenfasern bei Erkrankung der Vorderhörner degeneriren, so ist das nicht auffallend; immerhin hatte ich auch in ihnen stärkere Erkrankung erwartet, ähnlich wie sie z. B. in den N. hypoglossus und N. recurrens bei Fall XIV zu finden war.

Die erkrankten Muskeln boten das Bild der hinreichend bekannten degenerativen Atrophie; Hypervolum der Muskelfasern, wie Schultze sie erwähnt, fand ich nicht. — Auf die Haut, das subcutane Gewebe, die Knochen und Gelenke erstreckten sich meine Untersuchungen nicht, weshalb ich darüber weggehe.

Hiermit glaube ich das Wesentliche über den Ausgangspunkt, über die groben und feinen anatomischen Veränderungen, über die Art der Ausbreitung, den anatomischen Gang u. s. w. der primären Gliose gebracht zu haben. Was ich beschrieben, ist in erster Linie abgelesen an den Präparaten von einem Dutzend von Syringomyeliefällen; in zweiter Linie ist damit verglichen und verarbeitet das Resultat der anatomischen Befunde, welche andere Autoren erhoben, geschildert, wenn auch zum Theil anders gedeutet haben. Von den unscheinbarsten Veränderungen, der Proliferation der Zellen im Beginn, bis zu den weitverbreiteten Gliose-, Spalt- und Höhlenbildungen finden sich alle möglichen Uebergänge. Es ist nicht zu weit gegangen, wenn ich sage, dass sich aus den 12 Fällen, welche ich untersuchte, leicht Präparate zusammenstellen liessen, welche zum Verwechseln einander ähnlich sind, soweit der primäre anatomische Process in Betracht kommt; ebenso decken sie sich mit den von anderen Autoren gelieferten Abbildungen. An der inneren Zusammengehörigkeit dieser sub IIa als primäre (centrale) Gliose ohne oder mit Höhlenbildung und mit oder ohne gleichzeitige Dilatation des Central-

canals, wozu der bei Weitem grösste Theil der als Syringomyelie beschriebenen Fälle gehört, besteht für mich kein Zweifel mehr.

Wenn diese im Vorausgehenden gegebene Schilderung des Krankheitsprocesses der Syringomyelie richtig ist, so muss sich daraus nicht allein das allgemein anerkannte klinische Krankheitsbild erklären lassen, sondern sie muss auch den auf klinischem Gebiete noch bestehenden Differenzen gerecht werden. Ob dies der Fall ist, wird aus Folgendem hervorgehen.

Vorausgesetzt, der Ausgangspunkt des Processes liege, wie so häufig thatsächlich der Fall, in der Halsanschwellung des Rückenmarks und es breiten sich von der Centralcanalwand mit Bevorzugung der grauen Substanz die anatomischen Veränderungen in der Längs- und Querrichtung aus, dann kommt es zu atrophischer Lähmung der oberen Extremitäten, wenn die Vorderhörner, zu Schmerz- und Temperatursinn- und trophisch-vasomotorischen Hautstörungen, wenn die Hinterhörner leiden. Schreitet der Process auf- oder abwärts fort, so werden gleichartige klinische Symptome von den höher, resp. tiefer gelegenen Rückenmarkssegmenten auftreten. Wendet sich die Gliose vom Centrum direct nach einem Hinterhorn und breitet sich nur in diesem aus, so resultiren daraus subjective und objective Schmerz- und Temperatursinnstörung ohne Lähmung und ohne Atrophie, wohl aber in einzelnen Fällen mit den sogenannten trophischen Haut-, Gelenk- und Knochenaffectionen. Da nun die Kranken, wie man sich täglich an mit Muskelatrophie combinirten Fällen von Syringomyelie überzeugen kann, die Sensibilitätsstörungen nicht hoch anschlagen, weil sie sich an dieselben gewöhnt haben, und dieselben nicht klagen, wenn sie nicht danach gefragt werden, besonders dann nicht, wenn sie von einer intercurrenten, im Vordergrund stehenden Krankheit befallen worden sind, so werden hier und da Höhlen im Rückenmark gefunden, welche intra vitam symptomlos verlaufen sein sollen (siehe A. Bäumler); dieser Schluss wird oft genug fälschlich gemacht, sogar dann, wenn gar nicht einmal auf Sensibilitätsstörungen geprüft oder danach gefragt worden war. Mit dem Fortkriechen des pathologischen Processes von einem Rückenmarkssegment zum anderen geht, oft genau verfolgbar, die dissociirte Empfindungslähmung in gleicher Richtung an der Körperoberfläche weiter, wobei ein Stadium der Hyperästhesie nicht selten vorausgeht. Rückt die Gliose durch ein Hinterhorn nach dem verlängerten Mark, so kommt es zu Sensibilitätsstörungen am Hinterhaupt durch Ergriffenwerden der Centren des N. occipitalis und es folgen die lästigen Reizungs- und Lähmungserscheinungen im sensiblen Quintusgebiet, denen sich Läh-

mungen und Atrophien der Zunge, der Kehlkopfmuskeln, der Gesichtsmuskeln u. s. w. anschliessen, wie deren Kerne der Reihe nach aufwärts im Bulbus folgen.

Zu Stauungserscheinungen im Gehirn, vor Allem zur Ausbildung der Stauungspapille liegt bei diesem Krankheitsprocess keine Veranlassung vor, da er nicht mit einer geschwulstartigen Zunahme des Organs einhergeht.

Ueber die Erklärung der Augenstörung und der vasomotorisch-trophischen Hautveränderungen ist bereits früher das Bekannte angegeben.

Da die primäre Gliose bald von den höher, bald von den tiefer gelegenen Rückenmarksabschnitten ausgeht, treffen wir die geschilderten sensiblen und motorischen Symptome bald in der Höhe des Schultergürtels, eventuell sogar einmal die Bulbärerscheinungen, zuerst; oder es ist das Gebiet des N. medianus oder N. ulnaris oder auch des N. radialis am ersten afficirt, oder aber die von dem Lendentheil innervirten Abschnitte. Das hängt ganz und gar vom Zufall ab. Daraus besondere Formen der Syringomyelie machen zu wollen, wie es geschehen, halte ich für völlig verfehlt. Man könnte dann fast so viele Typen construiren, als es motorische und sensible Rückenmarkssegmente giebt. Es gehört nicht viel Combinationsgabe dazu, sich das Alles selbst zusammenzusetzen.

Dass bald die motorischen, bald die sensiblen, bald die vasomotorisch-trophischen Störungen, je nach der Richtung, welche die Gliose in dem Rückenmarksgrau nimmt, im Vordergrund stehen und das Krankheitsbild lange Zeit beherrschen, darauf sei nur kurz noch einmal hingewiesen.

Beim Uebergreifen der Gliose auf einen oder beide PyS oder in die Pyramidenkreuzung entstehen mehr oder weniger ausgedehnte spastische Erscheinungen der centrifugal von der Läsionsstelle gelegenen Muskelabschnitte, soweit deren motorische Kerne in den Vorderhörnern nicht zerstört sind. Es können sich auf diese Weise eigenthümliche Krankheitsbilder herausbilden, wie ich an einem Beispiel zeigen will. Wäre das linke Hinterhorn in der Halsanschwellung und dem oberen Brustmark mit der gleichseitigen PyS-Bahn durch die Gliose afficirt, so würde partielle Empfindungslähmung, eventuell mit vasomotorisch-trophischen Hautveränderungen des linken Armes, inclusive Schultergürtel und oberem Brustabschnitt, bestehen können neben spastischer Parese des linken Beines, ein Krankheitsbild, das trotz seiner spinalen Halbseitigkeit von der Brown-Sequard'schen Hemiplegia spinalis dadurch verschieden ist, dass bei dieser die motorische und sensible Lähmung gekreuzt liegen, bei

jener in der gleichen Körperhälfte. Dies rührt wohl daher, dass bei der Brown-Sequard'schen spinalen Halbseitenläsion die Sensibilitätsstörungen von der Affection der sensiblen weissen Bahnen der gekreuzten Rückenmarkshälfte und nicht wie bei dem angeführten Fall von Syringomyelie von dem Ergriffensein des grauen gleichseitigen Hinterhorns, welches wie das Vorderhorn mit der gleichnamigen Körperhälfte in Zusammenhang steht, abhängig sind.

Werden grössere Abschnitte der Hinterstränge zerstört, so treten nach unserer heutigen Kenntniss von der Function der einzelnen Rückenmarkstheile auch Tastsinnstörungen abwärts von der Läsionsstelle auf. Der Tastsinn wird neben Schmerz- und Temperatursinn gürtelförmig oder inselförmig herabgesetzt, wenn die hinteren Wurzeln in der früher geschilderten Weise zum Theil oder ganz zerstört sind. Ataxie, Coordinationsstörungen, sowie Anomalien des stereognostischen Sinnes treten an Häufigkeit des Vorkommens hinter der spastischen Parese weit zurück. Beginnt die Gliose einmal in der hinteren Längsfissur und greift von da seitlich auf die Hinterstränge über, so mögen im Beginn die Hinterstrangssymptome überwiegen.

Es kann nun Jedem überlassen bleiben, sich in den Krankheitsprocess hineinzudenken; es wird dann nicht schwer fallen, zu erkennen, warum die Symptome Seitens des Rückenmarksgraues, welche für die Differentialdiagnose von so hervorragender Bedeutung sind, in der Regel zuerst da sind, warum die spastischen Erscheinungen und die Störungen des Tastsinns und stereognostischen Sinns nach den der grauen Substanz angehörigen aufzutreten pflegen, also zu den Spätsymptomen der Krankheit gehören. Man wird begreifen, woher es kommt, dass die Bulbärerscheinungen im Vordergrund stehen können, auch wenn das Leiden vom Halsmark ausging. Dies ist nämlich dann der Fall, wenn von der Centralcanalwand des Halsmarks die Gliose durch ein Hinterhorn unter Verschonen des Vorderhorns auf ihrem Prädilectionswege nach oben rückt und sich im Bulbus breit macht auf Kosten der dort liegenden motorischen Kerne u. s. w. Nach dem klinischen Bild zu urtheilen, war der Gang der Gliose in vielen Fällen ein derartiger, auch wenn die Bulbärerscheinungen prävalirten. Dem Ausgang des Leidens vom Bulbus steht nach obiger Auffassung selbstverständlich ebenfalls nichts im Wege.

Aus diesen Erörterungen geht hervor, dass die klinischen Symptome der Syringomyelie mit den anatomischen Veränderungen und deren Ausbreitungsweise im Rückenmark so völlig im Einklang stehen, wie bei kaum einer zweiten Krankheit des Rückenmarks. Störungen des Tastsinns und ste-

reognostischen Sinnes kommen auch bei der Syringomyelie vor, ihr Fehlen oder ihr Vorhandensein ändert an der auf Grund des gesammten Symptomenbildes gestellten Diagnose der Syringomyelie nichts. Damit fällt auch die letzte bereits geborstene Säule der sogenannten Morvan'schen Krankheit.

Ich glaube damit an der Hand anatomischer Thatsachen gezeigt zu haben, wie die einzelnen Symptome zu erklären sind, und hoffe, die zwischen manchen Autoren bis jetzt bezüglich einzelner Krankheitserscheinungen bestehenden Differenzen in ungezwungener Weise ausgeglichen zu haben.

IIb. Von der soeben geschilderten primären Gliose des Rückenmarks ohne oder mit Höhlen- und Spaltbildung hebt sich eine andere, bis dato gewöhnlich mit ihr zusammengeworfene und ihr auch innig verwandte Krankheitsform ab, welche folgende Erkennungszeichen an sich trägt.

An dem aus dem Wirbelcanal herausgenommenen Rückenmark fällt in erster Linie die beträchtliche Volumszunahme in die Augen, also das gerade Gegentheil von dem, was für die primäre Gliose hervorgehoben wurde. Nach Eröffnung der in vielen Fällen entzündlich verdickten Rückenmarkshäute überzeugt man sich leicht, dass die Volumszunahme sich bald nur auf eine geringe Anzahl von Segmenten erstreckt, bald von dem Pons bis zum Conus medullaris reicht, so dass auch hier die Tendenz der Längsausdehnung ebensowenig zu verkennen ist, wie bei der primären Gliose. Dabei ist die Anschwellung durchaus nicht überall eine gleichmässige. Das Resistenzgefühl ist das eines soliden, flüssigkeitleeren Organes mit einer die normale zuweilen übersteigenden Elasticität. Manchmal hat man auch eine Strecke weit deutliches Fluctuationsgefühl. Betastet man das Organ, indem man es zwischen den Fingern durchgleiten lässt, so hat man den Eindruck des Tumorartigen in einem noch stärkeren Grade. Auf Querschnitten hat man auch ein ganz anderes Bild, als bei der primären Gliose. An den Stellen grösster Verdickung erscheint dann ein central gelegener Tumor (Fig. 5), welcher für sich die Grösse eines normalen Rückenmarks oft bei Weitem hinter sich lässt und sich von einem noch erhaltenen Mantel nervöser Substanz mehr oder weniger scharf durch seine Farbe abhebt. Der Druck, unter welchem der Tumor und mit ihm das Rückenmark durch das expansive Wachsthum des ersteren steht, ist zweifellos ein beträchtlicher, denn oft quillt die Tumormasse bei der Durchschneidung über die Schnittfläche vor, wie ein Amputationsstumpf über die retrahirte Weichtheil-

Fig. 5.

manschette, wie sich ein Autor bezeichnend ausdrückt. Die Farbe des Tumors ist verschieden: gelbliche, graue, röthliche, rothbraune, schmutzig bräunliche gallertartige Stellen wechseln mit einander ab. Zähe, dickflüssige Massen fliessen manchmal auf der Schnittfläche aus und dann zeigen sich kleine schalenartige Vertiefungen. Dieselben besitzen nicht den derben Ring, wie bei der primären Gliose, sondern sind oft von Tumormasse in der gewöhnlichen Anordnung begrenzt. Hier und da läuft aber doch ein solcher Tumor in eine grössere Höhle aus, welche sich makroskopisch von den im vorigen Abschnitt beschriebenen nicht allzusehr unterscheidet. Diese Tumoren erweisen sich bei mikroskopischer Untersuchung als Gliome, Myxogliome, Angiogliome, Gliosarkome, Angiogliosarkome u. s. w. Sie liegen central oder zwischen den Hintersträngen, haben die nervöse Substanz, die graue sowohl wie die weisse, gleichmässig nach aussen auseinandergetrieben. Den Tumor umlagern graue Vorder- und Hinterhörner und weisse Substanz, soweit sie erhalten sind, kreisförmig als mehr oder weniger dicker Mantel. Diese langgestreckten Tumoren senden, wenn sie sich auch an ihren Enden manchmal theilen, gewöhnlich nicht solche zapfenartige Auswüchse aus, wie die primäre Gliose. Die ganze Masse besteht vielmehr ursprünglich aus einem soliden Guss, in welchem später durch Gewebszerfall meist kleinere, seltener langgestreckte Höhlen sich ausbilden.

Die Tumoren sind zum grössten Theile aus Zellen zusammengesetzt, zwischen welchen Gliafasern an manchen Stellen gar nicht, an anderen in mehr oder weniger dicken Zügen nachweisbar sind. Zwei von Schultze publicirte Fälle ermangelten des Gliafasergewebes nicht völlig, wie ich durch die van Gieson'sche Säurefuchsin-Pikrinsäure-Methode nachweisen konnte. Die Zellen sind an Grösse, Form, Färbbarkeit u. s. w. etwas verschieden, je nachdem die Geschwulst dem Gliom, dem Sarkom oder anderen dazu gehörigen Formen sich nähert. Der Gefässreichthum derselben ist ein verschiedener; die Gefässwände können verdickt, mehr oder weniger hyalin — sehr scharf hervortretend bei der van Gieson'schen Färbung — degenerirt und die Lumina können obliterirt sein. Blutfarbstoff trifft man meistens ausserhalb der Gefässbahn; die verschiedene Farbe desselben weist auf zeitlich nach einander entstandene Blutungen hin. Die letzteren sind bald circumscript und beschränken sich auf die Gefässscheiden oder deren nächste Umgebung, oder sie sind so massenhaft, dass sie das Geschwulstgewebe auseinandergedrängt haben und grössere Räume erfüllen. Neben ihnen kann man wieder mucinös degenerirte Stellen

finden. Diese Verhältnisse stimmen mit denjenigen der Hirngliome völlig überein. Die Wand der langgestreckten Höhlen ähnelt in mancher Beziehung der bei der primären Gliose beschriebenen zuweilen so, dass in einem Rückenmarksabschnitt der Tumorcharakter sehr hervortritt, in einem anderen anschliessend eine Höhle mit bei der Gliose angegebener Wandung, woraus die nahe Verwandtschaft zwischen beiden noch mehr hervorgeht. Epithelauskleidung pflegt zu fehlen. Das die Wand bildende Gewebe ist immerhin weniger dicht und verfilzt als bei der primären Gliose. Nicht selten ist das Gewebe in parallel geschichteten Zügen angeordnet, entsprechend einem vom Centrum ausgehenden Druck und vielleicht einem zu verschiedenen Zeiten verschieden raschen Wachsthum. Diese Schichtung markirt sich zuweilen auch an dem nicht erweichten Tumor. Die nervöse Substanz ist, wie bereits erwähnt, nach aussen gedrängt, wobei Ganglienzellen und Nervenfasern gut erhalten sein können. Der Umstand, dass die Nervensubstanz den Tumor allseitig umschliesst, beweist, dass die Entwicklung des Tumors vom Centrum her stattfand und es sich nicht um eine diffuse entzündliche Zelleninfiltration handelt, wenn auch an der Grenze zwischen Tumor und Nervengewebe ein allmählicher Uebergang zwischen beiden existirt. Von einigen Autoren sind kleine Knötchen beschrieben worden, welche längs der Hinterhörner reihenweise zu treffen sind, seltener an den Seitenflächen des Rückenmarks. Es sind gliomatöse Anschwellungen, welche noch innerhalb der Pia mater oder in dem Theil der Neuroglia sitzen, welcher an den hinteren Wurzeln vor ihrem Eintritt ins Rückenmark fast regelmässig zu finden ist, was darauf hindeutet, dass das dort vorhandene Gliagewebe dem gliomatösen Process im Innern der Pia mater sich angeschlossen hat; um Metastasen sensu strict. handelt es sich meines Erachtens dabei nicht. Aehnliche hernienartige Ausstülpungen von Partikelchen gliomatös entarteten subpialen Gliagewebes trifft man auch hier und da an den seitlichen Abschnitten des Rückenmarks. Bei dieser Erkrankung kommen auch Axencylinderquellungen vor, wenn infolge des starken Druckes die Fasern anatomisch unterbrochen werden. Merkwürdiger Weise fehlt aber die Höhlenbildung in der nervösen Substanz, wie wir sie ausser halb des Gliaringes bei der primären Gliose kennen lernten, was dafür spricht, dass der Druck allein nicht hinreicht, sie hervorzurufen, sondern dass die Rareficirung sich einstellt, wenn die Ernährung eine mangelhafte wird durch Untergang von Blutgefässen. Die vorderen und hinteren Wurzeln können Noth leiden, ähnlich wie die gegen die Peripherie gedrängte Rückenmarkssubstanz; meningitische Veränderungen können die Wurzelaffection steigern.

Der ganze Bau der Tumoren ruft den Eindruck hervor, dass man es mit einer rasch wachsenden Neubildung zu thun hat, wobei es vorwiegend zu Zellneubildung kommt, gegen welche die Gliafaserbildung sehr zurücktritt. Bemerkt sei hier gleich, dass die Tumorzellen den Ependymzellen in einzelnen Fällen völlig gleichen, wodurch für diese Fälle die Abstammung oder der Ausgang des Tumors von dem Ependym ganz ausser Zweifel steht.

Es könnte vielleicht überflüssig erscheinen, noch anzugeben, welche in der Literatur beschriebenen Fälle ich zu dieser zweiten Gruppe rechne. Da aber vereinzelt eine sub IIa beschriebene mässige Gliose schon als Gliom und Gliomatose ausgegeben wurde, was bei anderen Autoren Anstoss erregte, werde ich unten eine Anzahl der Fälle genauer anführen, was um so nöthiger ist, da dieselben auch in klinischer Hinsicht etwas genauer bekannt zu werden verdienen.

Diese 2. Gruppe unterscheidet sich nämlich nicht allein anatomisch, sondern auch klinisch wesentlich von der primären Rückenmarksgliose. Meines Wissens sprach Kahler zuerst die Vermuthung aus, dass die auf Gliomatose beruhenden Fälle der Syringomyelie sich durch einen rascheren Verlauf von der einfachen Syringomyelie, welche nach seiner Ansicht eine chronische Entzündung auf der Basis von Entwicklungsstörungen ist, auszeichneten. Daxenberger nimmt in einer unter Strümpell angefertigten Dissertation denselben Standpunkt ein; ferner finden sich in den Lehrbüchern von Erb, Strümpell und Gowers in dem Kapitel über Rückenmarksgeschwülste hierhergehörige Angaben. Neuerdings hat K. Miura die gleiche Ansicht ausgesprochen; er will die „Gliome" von der Syringomyelie getrennt wissen und führt ausser einer Reihe anatomischer Gründe an, dass der klinische Verlauf bei den Gliomen rascher und mit mehr Reizerscheinungen verbunden sei, als bei der Syringomyelie. Genauere Scheidungsmerkmale giebt dieser Autor nicht, wie überhaupt ein durchgreifender Versuch, die primäre Gliose von der centralen Gliomatose anatomisch und klinisch zu trennen, nicht in wünschenswerther Weise vorgenommen worden ist. Und doch ist diese Trennung klinisch nicht allein nöthig, sondern sogar leichter möglich, als die Trennung der centralen Gliomatose von manchen anderen Rückenmarkskrankheiten, wie sich aus folgenden Betrachtungen und Krankengeschichten ergeben wird.

Zur centralen Gliomatose zähle ich die Fälle von Grimm, Virchow, Simon (VII?, VIII), Schultze (Virch. Arch. 1887, Fall V), Schultze (Archiv f. Psychiatrie u. Nervenkr. 1878), Strümpell (Deutsch. Arch. f. klin. Medic. Bd. XXVIII, refer. bei Daxenberger),

Schüppel (Arch. für Heilkunde. 1867), Reisinger, van Gieson, Seebohm, Sokoloff (Fall I), Daxenberger (Fall I), K. Miura (Fall I), Preiss und Schaffer (Fall V) und Anderen; wahrscheinlich gehört auch der Fall von Wichmann hierher. Die Krankheit mag wohl ungefähr 10mal seltener sein, als die primäre Gliose mit Höhlenbildung.

Der Diagnose dieser centralen, langgestreckten Gliomatose stellen sich intra vitam im Gegensatz zu der primären Gliose des Rückenmarks sehr grosse, in vielen Fällen unüberwindliche Schwierigkeiten entgegen, wie die vielen Fehldiagnosen beweisen.

Einige Fälle mögen zur Illustration der Symptomatologie hier Platz finden.

1. Fall VIII von Simon: 20jähriges Dienstmädchen. Gang hölzern, dann tabisch. Parästhesien, Analgesie und Parese der Beine. Enuresis. Anatomisch: Grosses Myxogliom mit Höhlenbildung in der Gegend der Hinterstränge des Lendenmarks.

2. Fall von K. Miura: 8jähriger Knabe. Paraparese der Beine, Lähmung der Extensoren der Arme, Sensibilitätsstörung in paraplegischer Form vom Manubrium sterni abwärts. Dauer des Leidens 4—5 Monate. Anatomisch: Gewicht des Gehirns 1630 Grm.; vom oberen Halsmark abwärts ein central sitzendes Gliom.

3. Fall von v. Gieson: 47jähriger Farmer. Beginn des Leidens mit Empfindlichkeit im Epigastrium, Gürtelgefühl und dumpfem Gefühl im linken Bein. Motorische und sensible Störungen in den Beinen. Incontinentia urinae. Gesteigerte Sehnenreflexe der Beine ohne Muskelspannungen. Vorübergehende Besserung. Schliesslich Unfähigkeit zu gehen, geschwollene Füsse, Decubitus. Die Lähmungserscheinungen reichten bis zur Nabelhöhe. Tod nach 20 Monaten. Anatomisch: Teleangiektatisches Gliosarkom mit Höhlenbildung vom 8. Cervical- bis 10. Dorsalnerven, als Tumor, d. h. nicht erweicht, vom 5.—7. Dorsalnerven.

4. Fall von Daxenberger (Strümpell): 17jähriger Dienstknecht. Vom 14. Lebensjahre ab Wirbelsäulenverkrümmung. März 1889 Parese im linken Bein, Gürtelgefühl in der Höhe des 8.—10. Brustnerven, Formication und Pelzigsein in den Beinen, angehaltener Stuhl. Bis Anfang Juni wechselte die Schwäche der Beine, denn auch das rechte war in der Zwischenzeit erkrankt. Retentio urinae. Von Juni ab rasche Verschlimmerung. Am 13. Juni Sensibilität vom 9. Brustwirbel abwärts fast völlig erloschen, Paraparese der Beine mit gesteigerten Sehnenreflexen der Beine ohne Muskelrigidität, motorische Unruhe in den Beinen, Darm- und Blasenstörungen, Decubitus. Vor dem Exitus complete Paraplegie der Beine mit fast fehlenden Sehnenreflexen, Atrophie, totale Anästhesie vom 5. Brustwirbel abwärts, darüber eine hyperästhetische Zone. Diagnose: Myelitis transversa acuta dorsalis. Sectionsbefund: Gliom, beginnend zwischen den Goll'schen Strängen im obersten Brustmark, erreicht abwärts rasch seine grösste Ausdehnung und erstreckt sich, sich verjüngend, bis ins Lendenmark. Pia mater gefässreich verdickt.

5. Fall von Seebohm: 30jähriger Aufseher. Sommer 1884 Kälte in den Beinen, Obstipation, Schmerzen im Epigastrium, Schwindelanfälle, Urinbeschwerden. Anästhesie des linken Beines. 1885 Schwere in den Beinen, spastische Parese derselben mit Störung aller Gefühlsqualitäten. Zittern und Kältegefühl im rechten Arm. Pupillendifferenz, Hinterkopfschmerz. Gürtelgefühl bald in der Höhe der 5. Rippe, bald in Nabelhöhe. Nackenschmerzen beim Drehen des Kopfes. Parese des rechten Armes. Incontinentia alvi. Vorübergehend das Bild der Brown-Sequard'schen Halbseitenläsion des Rückenmarks. 1886 Schluckbeschwerden, Speichelfluss, Hyperidrosis des Gesichts, der Arme und des Rumpfes bis zur Nabelhöhe abwärts. Schmerzhaftigkeit des 3. und 4. Brustwirbels. Complete motorische und sensible Lähmung der Beine mit Fehlen der Sehnenreflexe; dieselbe reicht bis zur Höhe der Brustwarzen. Spastische Parese der Hände mit geringer Herabsetzung der Temperaturempfindung der Arme. Incontinent. vesicae et alvi, Decubitus. Tod 1. April 1886. Dauer des Leidens nicht ganz 2 Jahre. Sectionsbefund: Ein hinter dem Centralcanal gelegenes Spindelzellensarkom mit Höhlenbildung von der Medulla oblongata bis zum Lendenmark, am stärksten im oberen Brustmark. Verdickung der Pia mater u. s. w. Unten endet der Tumor im rechten Hinterstrang, oben geht er in der Nähe der Py-Kreuzung ins rechte Hinterhorn und von da in die rechte Hälfte der Medulla oblongata.

6. Fall von Fr. Schultze (Arch. f. Psychiatrie u. Nervenkr. 1878. VIII. S. 367): Beginn des Leidens 1872. Ungefähr 1½ Jahr später das Bild der Brown-Sequard'schen Halbseitenläsion mit Atrophie der linken Hand. Dann Erbrechen, Verengerung der linken Pupille, Schlingbeschwerden, Salivation, Schmerzen im Atlanto-Occipitaltheil; Temperatursteigerung der linken Hand. 1874 Pupillenerweiterung, Kopfschmerzen, Doppelsehen, Contractur der Nackenmuskeln, Paralyse des linken und Parese des rechten Beines. Ataxie des linken Beines. Ataxie des linken Armes. Eine früher dagewesene Hyperalgesie des linken Beines geschwunden, Abstumpfung der Sensibilität am Rumpfe und im Gesicht. Januar 1875. Linksseitige Abducensparese, Nacken- und Stirnschmerzen, Ohrensausen, Schwindel, Parese der einen Zungenhälfte, spastische Parese im Facialis. Gesteigerte Reflexe der Beine. März 1875. Tonische und clonische Krämpfe im Facialisgebiet mit gesteigerter mechanischer Erregbarkeit des N. facialis. April 1875. Neuritis optica, Besserung der übrigen Bulbärsymptome. Dann Decubitus, Incontinentia urinae et alvi. Exitus. — Dauer des Leidens ca. 3 Jahre. Sectionsbefund: Teleangiektatisches myxomatöses Gliosarkom von dem Bulbus medullae oblongatae bis zum Conus medullaris. Ependymverdickung des 4. Ventrikels u. s. w.

7. Fall I von Sokoloff: 5jähriger Knabe. Frühjahr 1884 vorübergehend Schmerzen in der Brust und in den Extremitäten; Nackenschmerzen, Schmerzen im Gesicht, Schlechterwerden des Ganges; die Beine werden nachgeschleift. Die Arme paretisch und atrophisch, Hände flectirt. Sensibilität im linken Arme und im linken Beine schlechter als rechterseits. Tod durch Typhus im October 1885. Anatomisch: Gliom der Medulla oblongata, welches bis zum unteren Halsmark herabreicht, mit Spalt- und Höhlenbildung. Die Höhle endet im Halsmark hinter dem Centralcanal, oben im Velum medull. postic. und im Ependym des 4. Ventrikels.

Diese im Auszug mitgetheilten Fälle, welchen die übrigen oben angeführten durchaus ähnlich sind, mögen genügen, um an der Hand derselben nachzuweisen, dass die centrale Gliomatose[1]) ohne und mit Höhlenbildung, wie die langgestreckten central im Rückenmark sitzenden Tumoren überhaupt, welche mit der ersteren bei gleichem Sitz das Fehlen von Metastasen gemein haben, sich von der sub IIa beschriebenen primären Gliose des Rückenmarks anatomisch wie klinisch nicht unwesentlich unterscheiden. Ich will versuchen, die Unterscheidungsmerkmale zum Theil kurz hervorzuheben.

Bei der centralen Gliomatose und den langgestreckten Tumoren des RM. vermissen wir meist gerade diejenigen Erscheinungen, oder dieselben treten sehr zurück, welche für die Diagnose der primären Gliose von so eminenter Wichtigkeit sind, — ich meine die partielle Empfindungslähmung für Schmerz- und Temperatureindrücke, die voll ausgebildeten Erscheinungen der progressiven spinalen Amyotrophie der Hände und Arme und endlich auch die ausgeprägten trophisch-vasomotorischen Störungen der Hautbedeckungen, der Gelenke u. s. w. Bei der centralen Gliomatose treten die Druckerscheinungen in den Vordergrund, und so entstehen in acuter, subacuter oder mehr chronischer Weise Krankheitsbilder, welche die Myelitis transversa dorsalis, die spinale Halbseitenläsion, die spastische Parese der oberen und unteren Extremitäten mit Hyperästhesien, Anästhesien u. s. w. mehr oder weniger imitiren. Gürtelgefühl, Blasen- und Darmlähmung, Decubitus sind sehr häufig. Ist der Bulbus medullae mit ergriffen, so fehlen neben den angeführten Symptomencomplexen Bulbärerscheinungen nicht. Dieselben können vom Beginn ab da sein und das ganze Krankheitsbild beherrschen, oder sie treten später hinzu. Da es sich um tumorartige Neubildungen handelt, werden, sobald dieselben eine genügende Grösse im verlängerten Mark und unteren Theil der Brücke erreicht haben, Drucksymptome Seitens des Gehirns entstehen können, wie bei anderen raumbeengenden Tumoren der hinteren Schädelgrube, also auch einmal Neuritis optica. Weniger wichtig für die Diagnose sind Schwindel, Erbrechen, Ohrensausen, Polyurie u. s. w. Beachtenswerther sind wieder clonische und tonische Zuckungen in einzelnen Muskelgebieten des Gesichts oder der Extremitäten. Die Sensibilitätsstörungen erstrecken sich, wenn sie auch anfänglich kurze Zeit als Hyperalgesie, grössere Kälteempfindung beobachtet

1) Gliomatose in dem Sinne eines langgestreckten Glioms u. s. w. zu verstehen.

wurden, meist rasch auf alle Gefühlsqualitäten; Pelzigsein, Taubsein, Fehlen des Tastsinns, Hyperalgesie, Hypalgesie mit Alteration des Temperatursinns gehen in Anästhesie über. Dazu kommt öfter als bei primärer Gliose Schmerzhaftigkeit der Wirbelsäule. Hervorzuheben ist ferner der rasche Verlauf; die meisten Fälle enden in den ersten 3 Jahren, manche schon in dem ersten halben Jahre tödtlich, während die primäre Gliose mit Höhlenbildung 5—10—40 und mehr Jahre fortdauern kann, ohne das Leben direct zu bedrohen; die Extreme berühren sich jedoch, wie Fall IX beweist, wenn nämlich die primäre Gliose früh die lebenswichtigen Bulbärkerne erreicht und zerstört. Endlich will ich noch aufmerksam darauf machen, dass gerade bei der Gliomatose beträchtliche Schwankungen im Krankheitsverlauf, Besserungen und Verschlimmerungen vorkommen, wie wir sie bei der primären Gliose nicht kennen.

Es existiren also zwischen der primären Gliose einerseits und der centralen Gliomatose und den langgestreckten Tumoren im Rückenmark andererseits deutliche Differenzen sowohl in anatomischer wie in klinischer Hinsicht. Sie klar zu stellen, schien mir schon deshalb der Mühe werth, weil es bis jetzt nicht genügend geschah, was besonders dazu beitrug, dass so divergirende Anschauungen über den eigentlichen Krankheitsprocess dessen, was man bis jetzt unter Syringomyelie zusammenfasst, fortbestehen konnten.

Die Unterschiede im klinischen Verlauf der beiden Krankheitsgruppen sind, trotzdem es sich bei beiden um langgestreckte Erkrankungen im Centrum des Rückenmarks handelt, dadurch bedingt, dass die primäre Gliose die Nervensubstanz überwuchert und zerstört, ohne viel Verdrängungserscheinungen im functionellen Sinne zu bewirken, während die centrale Gliomatose umgekehrt in erster Linie Verdrängungs- und Compressionserscheinungen macht, indem die nervöse Substanz in den meisten Fällen im Beginn durch Druck in ihrer Function beeinträchtigt wird, erst später dadurch, dass sie wirklich anatomisch leidet und zu Grunde geht. Bei der primären Gliose wird ein Theil der nervösen Substanz sofort zerstört, der Functionsausfall muss dementsprechend ein definitiver, dauernder sein; grössere Schwankungen im Krankheitsverlauf sind nicht gut möglich; bei der Gliomatose leidet die Nervensubstanz zunächst durch Druck mehr functionell, als organisch; lässt der Druck bei Verminderung der Blutfülle, vielleicht auch bei centralem Zerfall und Resorption eines Theils der erweichten Masse des Tumors nach oder accommodirt sich das Rückenmark dem Druck, so steht nichts im Wege, dass die Functionsstörung eine Zeit lang vermindert oder ausgeglichen wird. Zweifellos verhält es sich so

für eine Anzahl von Fällen der Gliomatose, denn wir sahen den centralen mächtigen soliden oder streckenweise erweichten Tumor von der grauen und weissen Substanz kreisförmig umlagert und bei mikroskopischer Untersuchung Ganglienzellen und Nervenfasern ganz schön erhalten, wenn die ersten sich auch in ihrer Lage nach dem vom Centrum ausgehenden Druck gerichtet haben, welchem sie ihre Flanke zukehren. Schliesslich gehen auch die Nervenelemente zu Grunde. Danach wird sich das Verhalten der weissen Rückenmarksbahnen richten in ihrer secundären auf- oder absteigenden Degeneration. Dehnt sich die Geschwulst eine Zeit lang mehr nach der einen Rückenmarkshälfte aus, so kommt das Bild der spinalen Halbseitenläsion zur Beobachtung. Die einfache Ueberlegung lehrt, dass der Druck allein hinreicht, die halbseitige Lähmung zu schaffen, ohne dass die weisse Substanz durch Tumormasse durchsetzt ist, da dieselbe bekanntlich auch bei rein extramedullärem einseitigen Druck vorkommt. Die Häufigkeit der dorsalen Paraplegie bei der Gliomatose mag, abgesehen von der häufigeren Localisation derselben in diesem Abschnitt des RM., auch daher rühren, dass der Wirbelcanal hier viel enger ist, als im Cervical- und Lendentheil, und dass bei mächtigem Anwachsen des centralen Tumors die nach aussen verdrängte nervöse Substanz Widerstand findet; sodann ist es auch möglich, dass die für einen verhältnissmässig kleinen Rückenmarksquerschnitt eingerichtete Pia mater bei immer weiter zunehmendem centralen Drucke nicht mehr weiter dehnungsfähig ist, sobald ein gewisser Spannungsgrad erreicht ist; dann müsste die zwischen dem wachsenden Tumor und der unnachgiebigen Pia mater sehr in die Klemme kommen. Es kam mir dieser Gedanke bei Betrachtung der Abbildung und Beschreibung der kleinen Knötchen an der seitlichen Fläche des Rückenmarks. Dass die nervöse Substanz in weiten Grenzen sich dem Druck accommodirt, ohne dass sie in ihrer Function leidet, ist daraus zu ersehen, dass in dem einen oder anderen Fall Symptome vom Dorsalmark da waren und nur von diesem, trotzdem der Tumor höher hinaufreichte. Es entwickeln sich diese centralen langgestreckten Tumoren wahrscheinlich überhaupt eine Zeit lang latent, um dann um so rascher zu schweren Lähmungen u. s. w. zu führen. Wie die Bulbärerscheinungen sich erklären, liegt zu klar zu Tage, um darüber Worte zu verlieren.

Es bleibt nun noch die Frage zu erörtern, ob und wie weit sich die centrale Gliomatose klinisch von anderen Rückenmarkskrankheiten auseinanderhalten lässt, abgesehen von der primären Gliose. Bei näherer Prüfung stellt sich dabei heraus, dass es leichter ist, die

Gliomatose von der Gliose zu unterscheiden, als von manchen anderen Spinalaffectionen. So stellen sich der Differentialdiagnose des Leidens mit der acuten oder subacuten transversalen Myelitis hier und da sehr beträchtliche, oft nicht zu überwindende Schwierigkeiten entgegen. Die folgenden Punkte verdienen dabei noch am meisten berücksichtigt zu werden. Die Sehnenreflexe der unteren Extremitäten sind bei der transversalen dorsalen Myelitis meist dauernd gesteigert, bei der Gliomatose im Beginn oft gesteigert, um dann an Lebhaftigkeit nachzulassen und schliesslich ganz zu schwinden. Muskelspannungen der Beine pflegen bei der Dorsalmyelitis ausgesprochen zu sein, dagegen fehlten sie in manchen Fällen von Gliomatose so gut wie ganz, was seine Ursache darin haben mag, dass der Tumor bis in die tieferen Rückenmarksabschnitte, besonders das Lendenmark hineinragt, oder dass man es nur mit einer functionellen, nicht anatomischen PyS-Affection ohne secundäre Degeneration zu thun hat. Gürtelgefühl ist bei der einen, wie bei der anderen Krankheit da, nur wandert bei der Gliomatose der Gürtel bei einem und demselben Kranken nicht selten in der Breite mehrerer Intercostalräume auf- und abwärts, sodann schliesst sich nach oben von der paraplegischen Anästhesie oft noch eine mehr oder weniger breite hyperästhetische Zone an, was nicht auffallend sein kann, da ja der Tumor oder eine aus ihm hervorgegangene Höhle gewöhnlich nach oben über dasjenige Segment hinausragt, von welchem die Paraplegie ausgelöst wurde. Treten zu einer dorsalen Paraplegie Muskelspannungen, clonische oder tonische Zuckungen, Parästhesien, Parese und Abmagerung des einen Armes oder beider, so wird man sich von der Diagnose der Myelitis mehr ab- und derjenigen der Gliomatose mehr zuwenden. Ferner ist die spinale Halbseitenläsion häufiger bei der letzteren, als bei der ersteren Krankheit. Endlich können Bulbärerscheinungen, besonders eine später auftretende Neuritis optica, in der Diagnose weiterbringen. Ich weiss, dass diese Unterscheidungsmerkmale keine scharfen sind, aber bessere konnte ich nicht finden.

Symptomencomplexe, welche denjenigen der Gliomatose nicht allein, sondern auch der primären Gliose zum Verwechseln ähnlich sind, werden hier und da auch bei Erkrankung der Wirbelsäule und der Dura mater beobachtet, wenn dadurch Druckerweichung von einem oder mehreren Rückenmarkssegmenten bewirkt wird. Derartige Fälle haben in letzter Zeit Fr. Kraus und Pfeiffer ausführlich beschrieben; dies geht auch aus dem schon erwähnten Fall von Charcot hervor, in welchem eine Kugelverletzung der Wirbelsäule zu halbseitiger Lähmung mit dissociirter Empfindungslähmung in einer Ner-

venwurzel geführt hatte. Immerhin wird man bei genauer Berücksichtigung der ursächlichen Momente, der momentanen Entstehung der Symptome bei Verletzung der Wirbelsäule, der localen Difformität der letzteren bei Caries in den meisten Fällen die Diagnose stellen können. Meist sind dabei auch alle Gefühlsqualitäten gestört und der Tastsinn ebenso wie der Schmerz- und Temperatursinn, wenn auch der Charcot'sche Fall davon eine Ausnahme macht.

Hier und da kann auch die Differentialdiagnose mit multipler Sklerose und mehr noch mit in dem PyS sitzenden circumscripten Gliomen (Hochhaus, Volkmann) Schwierigkeiten machen, da diese ein der subacuten oder acuten transversalen Myelitis und somit auch der centralen Gliomatose ähnliches Krankheitsbild erzeugen.

Aus dem Allem geht jedenfalls so viel hervor, dass es leichter ist, die centrale Gliomatose klinisch von der primären Gliose als von den angeführten Spinalerkrankungen auseinanderzuhalten. —

Es bleibt mir nun noch übrig, auf die Genese und das Wesen der primären Gliose und der Gliomatose selbst, die zweifellos wichtigsten und noch strittigen Punkte, näher einzugehen.

Es wurde bereits früher darauf hingewiesen, dass die Divergenz der Ansichten der Autoren über diese Punkte daher rührt, dass jeder Untersucher sich vor Allem aus naheliegenden Gründen auf seine eigenen Untersuchungen stützte, wenn er zur Pathogenese des Leidens Stellung nahm, dass ferner eine gewisse Confusion dadurch herbeigeführt wurde, dass der eine Autor als Gliomatose bezeichnet, was der andere nur als eine wenig vorgeschrittene Gliawucherung, aber noch keineswegs als Tumor ansehen kann, dass endlich wieder Andere auf die Gefässveränderungen, welche im vorgerückten Stadium der Krankheit so gut wie nie fehlen, das Hauptgewicht legen und die ganze Affection für eine primär entzündliche halten, während die Gegner dieser Anschauung die Gefässveränderungen als secundäre betrachten u. s. w.

Verfolgen wir die über die Pathogenese des Leidens gegebenen Erklärungen in umgekehrter Reihenfolge, wie sie entstanden, so stossen wir zunächst auf die Hypothese von Kronthal, welche nichts weiter als die etwas modificirte, aber leider nicht verbesserte Langhans'sche Stauungshypothese vorstellt. Nach Kronthal „bewirkt ein Tumor im knöchernen Canale der Wirbelsäule Stauung im Rückenmark. Eine Folge derselben ist Erweiterung des Centralcanals, eine weitere Folge derselben und der durch sie veranlassten schlechten Ernährung ist Wucherung der Glia. Diese Wucherung ist eine diffuse und eine gehäufte." Bei einer gewissen Grösse müsse sie zerfallen,

weil sie central nicht mehr ernährt werden könne. Kronthal kam zu dieser Hypothese durch Untersuchung eigener anatomischer Präparate, durch in der Literatur zerstreute Beobachtungen, endlich durch fremde und ein eigenes Thierexperiment.

Gegen diese Hypothese lassen sich in erster Linie die eigenen Befunde Kronthal's vorbringen, welche, da sie ja die Basis des ganzen Gebäudes bilden, zuerst berücksichtigt zu werden verdienen. Der Autor fand in seinem 1. Falle ein Spindelzellensarkom der Dura mater, welches das Rückenmark in der Höhe des 3. Halssegmentes comprimirt hatte, daneben eine central sitzende Gliose des Rückenmarks mit Erweichung. Da die mikroskopische Untersuchung ergab, dass die Gliose capital- wie terminalwärts von der Druckstelle bestand, darf man mit Fug und Recht die Frage aufwerfen, nach welcher Richtung die Stauung des Flüssigkeitsstromes im Rückenmark stattfand; darüber äussert sich der Autor nicht. Im 2. Falle hatte bei einem früher syphilitisch gewesenen Mann ein Fibromyxom der Dura mater im oberen Halstheil des Wirbelcanals zu der bekannten Gliavermehrung geführt, welche an der Druckstelle bei Untergang nervöser Elemente so häufig ist. Der Centralcanal war obliterirt. Ob in diesem Falle überhaupt etwas von jenen Veränderungen bestand, welche man als Gliose und Gliomatose bezeichnet, scheint mir recht zweifelhaft. Aus der Beschreibung Kronthal's geht dies nicht mit Sicherheit hervor, da er keinen Unterschied zwischen dem, was als Gliose und Gliomatose, den Vorläufern der Höhlenbildung, beschrieben ist, und zwischen der durch Druck hervorgerufenen Gliavermehrung der Medulla spinalis, der sogen. Compressionsmyelitis, macht. Ausserdem werden zur Stütze der Hypothese aus der Literatur angezogen ein Fall von Fr. Schultze, ein perimeningeales Spindelzellensarkom in der Höhe des 3. bis 6. Halswirbels mit Gliawucherung unterhalb und oberhalb des Tumors, ferner ein Fall von Obolensky, in welchem „ein haselnussgrosser tuberculöser Knoten" auf der Grenze von Dorsal- und Lumbalmark sass und der Centralcanal „durchgehends" erweitert war. Auch hier kann man wieder fragen: Nach welcher Richtung ging die Stauung des Flüssigkeitsstromes? Auch ist nicht einmal angegeben, ob der Centralcanal an der Stelle, wo der Tuberkelknoten sass, durch Compression verengert war. Als 3. Fall wird die Beobachtung von Wichmann angeführt, ein central im Rückenmark sitzendes Gliosarkom. Hier entstand die Höhle im Innern des Tumors selbst durch Erweichung; solcher Fälle hätten sich, wie früher aufgezählt, leicht noch ein Dutzend finden lassen; dieselben haben aber mit Druck und Stauung durch extramedulläre Momente

absolut nichts zu thun. Endlich noch ein weiterer Fall von Schultze, bei dem sich ein secundäres Carcinom im Wirbelcanal und eine richtige Gliose mit Höhlenbildung zusammen fanden. Schultze selbst bringt die Syringomyelie nicht in causalen Zusammenhang mit dem Tumor carcinomatosus. Wahrscheinlich lag eine congenitale Anomalie am Centralcanal der späteren Syringomyelie zu Grunde, wenigstens bestand eine Verdoppelung des Centralcanals.

Dieses im Hinblick auf die vielen schon vorliegenden Sectionsbefunde spärliche Material genügt Kronthal zu dem Schlusse, „das Zusammentreffen beider Affectionen könne als nicht zufällig mehr angesehen werden". Die gleiche Wirkung wie Tumoren des Wirbelcanals „müssen auch die Entzündungen, Verdickungen und Verwachsungen der das Organ einschliessenden Häute auf den Flüssigkeitsstrom im Rückenmark" haben; dies folgert der Autor daraus, dass Köhler, Meyer, Vulpian, Simon und Oppenheim Erweiterung des Centralcanals und Syringomyelie mit chronischer Meningitis spinalis, Joffroy kleine Höhlen in der grauen und weissen Substanz bei spontaner Pachymeningitis cervicalis hypertrophica zusammen beschreiben. Dass chronisch entzündliche Veränderungen der Rückenmarkshäute viel häufiger bei der Syringomyelie vorkommen, als man nach diesen Angaben Kronthal's vermuthen sollte, ist bereits früher erwähnt. Aber es handelt sich um Folgezustände der Syringomyelie; sie sind nicht die Ursache derselben. Man findet die Verdickung der Pia mater oft nur an derjenigen Stelle, wo die Gliose oder die Höhle bis an dieselbe heranreicht, also besonders an der dorsalen Fläche, in der Nähe der Hinterhörner wohl zuerst. Sodann geht die Gliose mit Höhlenbildung auf- und abwärts über die Bezirke, wo die Rückenmarkshäute alterirt sind, hinaus. Auch die Scoliose und Kyphose der Wirbelsäule sind nach dem Autor die Ursache der Syringomyelie, mit welcher Ansicht er nicht allein mit allen übrigen Autoren, sondern auch mit seinen eigenen Beobachtungen im Widerspruch steht; denn er hat 2 Fälle von Wirbelsäulenverkrümmung darauf hin untersucht und fand in beiden den Centralcanal obliterirt neben Veränderungen in den Hintersträngen, welche mit der Gliomatose der Syringomyelie unverkennbare Aehnlichkeit haben sollen, während dieselben, wenigstens der Beschreibung nach, gar nichts damit gemein haben.

Endlich suchte Kronthal noch seine Hypothese experimentell zu stützen; dazu genügte ein einziges Thierexperiment. Es wurde einem Hunde in der Mitte des Rückgrates ein Wirbelbogen abgemeisselt und an dieser Stelle ein Stück Kork in den Wirbelraum, „den Defect deckend", eingeschoben, was „zwischen Knochen und Rücken-

mark leicht ohne Druck" gelang. „Man konnte jetzt erwarten, dass das Mark leicht gegen die vordere Knochenwand angedrückt wurde." Die Wunde wurde geschlossen; der Hund, welcher verschiedenartige Motilitätsstörungen der unteren Extremitäten bekam, wurde nach ½ Jahr getödtet; der Kork war an seiner Stelle liegen geblieben, und „der Centralcanal war im ganzen Rückenmark sehr weit". Es scheint demnach auch hier der Flüssigkeitsstrom, auf welchen so grosses Gewicht gelegt wird, gar nicht unterbrochen gewesen zu sein, denn sonst hätte sich doch oberhalb und unterhalb der Druckstelle eine Differenz in der Weite des Canals finden müssen. Messungen des Centralcanals dieses Hunderückenmarks und Vergleichung der Maasse mit anderen haben aber ergeben, dass der Centralcanal weiter war, folglich bestand eine „Syringomyelia simplex". Auch noch einige Fälle von Hydromyelus und Syringomyelie, bei welchen Erweiterung der Hirnhöhlen constatirt wurde, werden in dem gleichen Sinne verwerthet, trotzdem diese Befunde von den betreffenden Autoren (Leyden, Oppenheim, Schultze) mit Recht anders gedeutet wurden. Gegen diese Hypothese lässt sich noch anführen, dass 1. Tumoren im Wirbelcanal bei der Syringomyelie die Ausnahme bilden, dass 2. Hydromyelus, Gliose und Syringomyelie bei der Compressionsmyelitis des Menschen fehlen, dass 3. das Gleiche der Fall ist bei Scoliose, auch wenn dieselbe aus dem Kindesalter datirt (siehe Fälle von Klippel), und bei Alterskyphose, dass 4. die Erweiterung des Centralcanals u. s. w., wenn sie wirklich bei Compression der Medulla spinalis einmal gefunden wird, zuweilen nur oberhalb existirt (Schmaus, Francotte), weshalb Schmaus auch mit Recht nur ein zufälliges Zusammentreffen darin sieht. Endlich sprechen die Experimente von Eichhorst und Naunyn gegen diese Hypothese. Diese Autoren durchquetschten Thieren das Rückenmark und sahen cerebralwärts von der Läsionsstelle eine Flüssigkeitsansammlung in dem Sulcus longitud. post. und nicht eine Erweiterung des Centralcanals oder eine Höhle in der grauen Substanz sich anschliessen. Danach zu urtheilen, müsste der Flüssigkeitsstrom im RM. nach abwärts gerichtet sein, was wieder mit der Langhans'schen Hypothese in Widerspruch steht. Doch hat Leyden schon früher mit Recht bemerkt, dass die Ergebnisse dieser Experimente für die Genese der Syringomyelie gar nicht verwerthbar sind. Dies sind die Hauptgründe, welche mich veranlassen, mich der Hypothese Kronthal's gegenüber ablehnend zu verhalten.

Langhans, der Begründer der Stauungshypothese, führt die Erweiterung des Centralcanals darauf zurück, dass bei Vermehrung

des Druckes durch Tumoren in der hinteren Schädelgrube dem Abfluss des Blutes nach dem Schädelinnern ein Hinderniss gesetzt werde, woraus eine Ansammlung von Flüssigkeit in dem Centralcanal des Halsmarks und Erweiterung desselben resultire. Dabei ist Langhans durch die experimentell festgestellte Thatsache, dass die Cerebrospinalflüssigkeit nicht ausschliesslich nach dem Cerebrum hinfliesst, zu der weiteren Hypothese gezwungen, „dass das Blut aus dem obersten Brust- und Halsmark wenigstens nach dem Schädel abfliesse und zwar nach dem venösen Sinus des Os basilare". Dieser Sinus könne nur durch Druck von oben comprimirt werden. Die Höhlenbildung beginne im Halsmark da, wo der gesteigerte Druck, welcher in der Kleinhirngrube existire, aufhöre. Da der Druck nach abwärts allmählich geringer werde und aufhöre, müssten alle Divertikel nach abwärts gerichtet sein. Wenn man sich die Langhans'schen Fälle genauer ansieht, erkennt man bald, dass denselben die Hypothese angepasst ist und in erster Linie für sie der Versuch einer Erklärung des Hydromyelus gemacht wird. Der Autor spricht sich selbst dahin aus, dass in den meisten Fällen von Syringomyelie jede Stauung fehlt und seine Hypothese nur für eine beschränkte Anzahl von Fällen Gültigkeit beanspruchen soll.

Zunächst ist auffallend, dass, wie schon Schultze betont, die Veränderungen des Centralcanals gerade da ihren Sitz haben, wo sie auch bei congenitalen Entwicklungsanomalien ohne vermehrten Druck im Gehirn am häufigsten gefunden werden, und wo sich die Syringomyelie mit Vorliebe etablirt.[1]) Dass sich aber ein geschlossener Centralcanal bei erhöhtem Druck wieder aufthut, wie Kronthal geneigt ist anzunehmen, und dass sich das Epithel schön kreisförmig u. s. w. anordnet, ist jedenfalls mehr als zweifelhaft. Sodann sprechen die Beobachtungen von Schmaus und Francotte, in welchen eine Dilatation des Centralcanals cerebralwärts von der Compressionsstelle im Halsmark, resp. Brustmark vorlag und die Divertikel gegen den Schädel hin gerichtet waren, nicht gerade dafür, dass „wenigstens im obersten Brust- und Halsmark" das Blut nach dem Schädel abfliesse; die Richtigkeit dieser Annahme vorausgesetzt, hätten in diesen Fällen Erweiterungen des Centralcanals an dieser Stelle überhaupt nicht vorkommen dürfen, da jeder erhöhte Druck in der Schädelgrube fehlte. In dem Falle XVIII, Glioma pontis mit Dilatation des Centralcanals und beginnender Gliose, lagen,

1) Kurz erwähnt sei, dass in dem Cervicalabschnitt die Medullarrinne sich zuerst schliesst. Ob und wie das mit der Localisation der Syringomyelie etwas zu thun haben könnte, muss offen gelassen werden.

wie Schultze bereits hervorhob und durch meine Nachuntersuchung mit viel grösserer Bestimmtheit nachgewiesen wurde, congenitale Anomalien bei Schliessung des Centralcanals vor. Dass die Verhältnisse des „Flüssigkeitsstroms" gar nicht so einfach liegen, lässt sich aus verschiedenen Thatsachen entnehmen. So ist bekannt, dass durch Drucksteigerung in der hinteren Schädelgrube bei Anwesenheit von Tumoren daselbst die Innenräume des Gehirns dilatirt werden und dass bei Zunahme des Drucks im Schädelinnern auch der Druck, unter welchem die Cerebrospinalflüssigkeit im Duralsack des RM. steht, zunimmt und zwar, ohne dass eine Erweiterung des Centralcanals dabei zu Stande zu kommen braucht. Umgekehrt kann man durch Einspritzen von mittelst Farbstoff kenntlich gemachter Flüssigkeit in den Duralsack des Lendenmarks den Gehirndruck erhöhen und nachweisen, dass die Flüssigkeit in den Gehirnhöhlen Farbstoff enthält. Man könnte also mindestens mit demselben Rechte, wenn nicht mit grösserem, eine Behinderung des Abflusses der Cerebrospinalflüssigkeit aus dem Gehirn nach dem Rückenmark für die Entstehung des Hydrops ventricul. cerebri annehmen, wie dies Langhans in entgegengesetztem Sinn für den Hydromyelus voraussetzt, und das ist auch geschehen (s. bei Ruffer). Ein Tumor in der hinteren Schädelgrube würde demnach eine Blut- oder Flüssigkeitsscheide zwischen Gehirn und Rückenmark erzeugen. Von einer stärkeren Ansammlung von Flüssigkeit in dem Duralsack des Rückenmarks scheint bei den publicirten Fällen von Syringomyelie nichts existirt zu haben, wenigstens fiel mir eine darauf hinweisende Bemerkung nicht auf. Aus dem Mitgetheilten scheint mir hervorzugehen, dass die Stauungshypothese noch nicht genügend fundirt ist und nicht hinreicht, die Genese der Syringomyelie zu erklären.

Joffroy und Achard sind der Ansicht, dass es sich bei der Syringomyelie um eine „Myelite cavitaire" handle, die Entzündung sei die primäre, essentielle Läsion, die Höhlen sollen durch Obliteration und Thrombose der Gefässe zu Stande kommen, die Syringomyelie habe nichts mit dem Centralcanal zu thun. Die letztere Behauptung ist bereits durch Chiari widerlegt, welcher unter 74 Fällen bei 45 einen Zusammenhang mit dem Centralcanal mit aller Wahrscheinlichkeit nachwies.

Die Frage, welches der primäre pathologische Process in der Rückenmarksubstanz bei der Syringomyelie sei, ob es sich um eine einfache chronische Entzündung, d. h. um eine Myelitis oder um eine Neubildung mit secundärem Zerfall handle, ist nicht so leicht zu beantworten und auch von den verschiedenen Autoren in verschiedenem

Sinne beantwortet worden, soweit jener Process in Betracht kommt, welchen ich als primäre Gliose bezeichnete, und nicht nur die Gliomatose, welche wohl ausnahmslos als Tumor anerkannt ist. An der Divergenz der Ansichten trägt in erster Linie der Umstand schuld, dass eine ganz scharfe Grenze zwischen einfacher chronischer Entzündung, homologer Neubildung und Hyperplasie einerseits und dieser und einem nicht heterologen Tumor andererseits sich nicht ziehen lässt; in zweiter Linie mag dabei von Einfluss gewesen sein, dass in den vorgeschritteneren Stadien des Processes der Ausgangspunkt der Gliose, das Werden und Wachsen des neugebildeten Gewebes bis zu seinem Zerfall nicht genau übersehen werden kann, was hier und da zu etwas einseitiger Auffassung Veranlassung gegeben hat. Wem Gelegenheit geboten ist, den ganzen Process an einem einzigen Rückenmark oder an verschiedenen in den einzelnen Abstufungen und Stadien zu überblicken, der wird wohl zu dem Schlusse kommen, dass es sich um eine Proliferation, um eine Hyperplasie des Ependyms und verwandter Zellen, welche ebenso gut einmal eine entzündliche, wie ein anderes Mal eine traumatische Ursache haben kann, und nicht um eine chronische Myelitis handelt, und dass man das Product dieses Processes mit dem gleichen Recht für eine homologe Neubildung auszugeben berechtigt ist, wie ein Papillom der Haut, ein Fibrom der Niere oder ein Myom des Uterus. Die Fälle XVII und XVIII lassen keinen Zweifel darüber, dass der Process als Wucherung des Epithels des Centralcanals, des Ependyms oder homologer Zellgruppen in der Schliessungslinie des Centralcanals einsetzt, dass im frühesten Stadium keinerlei Gefässveränderungen entzündlicher Natur vorhanden sind, dass es sich nicht um eine entzündliche Zellinfiltration, sondern thatsächlich um eine Proliferation der autochthonen Zellen handelt. Ausser auf meine eigenen Untersuchungen kann ich zur Stütze auf die Beschreibungen von Leyden, Schüle, Eickholt, Schultze, Harcken, K. Miura, Hallopeau u. A. verweisen, welche alle von Wucherung, Hypertrophie, Hyperplasie der Epithelzellen und des Ependyms sprechen oder von epithelioiden Zellen u. s. w. Erst später kommen in dem neugebildeten Gewebe Veränderungen der ursprünglichen und der neugebildeten Gefässe zu Stande mit regressiven Metamorphosen nebst Spalt- und Höhlenbildung, wie ich sie früher beschrieb.

Es ist bereits von Schultze betont worden, dass bei der zur Syringomyelie führenden Gliose ein viel grösserer Kernreichthum als bei der multiplen Sklerose beobachtet wird. Aber auch die Anordnung von Gliakernen und Gliafasern zu einander ist in beiden Krank-

heiten eine völlig verschiedene. Schultze und Déjerine weisen sodann mit Recht den Einwand zurück, dass die Thrombose und Obliteration der Blutgefässe den Gewebszerfall herbeiführen, denn derselbe fehle trotz der Gefässerkrankung bei der multiplen Sklerose. Auch bei der chronischen Quermyelitis, bei secundären Degenerationen und bei Degeneration der Vorderhörner bleiben Höhlenbildungen ganz aus; kommt es aber doch einmal zur Rareficirung des Gewebes bei der Poliomyelitis anterior, dann fehlt die derbe membranartige gliöse Wandung. Sodann fällt noch die Verbreitung u. s. w. des pathologischen Processes ins Gewicht, welche ebenso sehr von derjenigen bei der einfachen chronischen Myelitis abweicht, wie er mit dem Fortschreiten von selbständigen Neubildungen und Tumoren aufs Engste übereinstimmt; darauf werde ich noch einmal kurz zurückkommen. Um keinen Zweifel über meine Ansicht zu lassen, betone ich, dass die von Joffroy und Achard veröffentlichten Fälle zu dieser primären Gliose zu rechnen sind und dass es sich in denselben nicht um eine besondere Art von Höhlenbildung handelt, different von der gliösen; das geht aus der Beschreibung der Autoren in unzweideutiger Weise hervor. Chiari, welcher für eine Anzahl von Fällen den Process als einen chronischen, entzündlichen anzusehen geneigt ist, führt als Unterschied zwischen der Gliose und dem Gliom an, dass die erstere mikroskopisch allmählich in das umgebende Gewebe übergehe, wenn sie sich auch makroskopisch scharf abgrenze, während der letztere schärfer begrenzt sei. Diesen Unterschied kann ich nicht als vollberechtigt anerkennen, weil einmal die Hirngliome auch nicht immer scharf gegen die Nervensubstanz sich absetzen, sodann aber, weil die richtige primäre Gliose es im Gegentheil dazu nicht selten recht scharf thut. Wenn Leyden das hyperplastische Gewebe nicht als Tumor anerkennen will, weil der Tumor eine circumscripte Neubildung ohne vorherrschende Dimension sei, die um den Centralcanal gewucherte Gewebsmasse vorwiegend Längsausdehnung besitze, so lassen sich diese Bedenken heutzutage nicht mehr aufrecht erhalten beim Hinblick auf die centrale langgestreckte Gliomatose, welcher nicht leicht Jemand den Tumorcharakter absprechen wird.

Viel besser im Einklang mit den anatomischen Thatsachen steht einerseits die Virchow-Leyden'sche, andererseits die Simon-Schultze'sche Theorie. Als Hauptvertreter derselben dürfen Leyden und Schultze angesehen werden.

Leyden beschreibt ganz richtig die Entstehung der Neubildung in seinen Fällen, kann sich aber aus dem vorhin angeführten Grunde

nicht dazu entschliessen, dieselbe als Tumor anzusehen, wie er andererseits wieder den Process als einen nicht entzündlichen bezeichnet. Zu Grunde liege der Syringomyelie der Erwachsenen eine angeborene Hydromyelie; die erstere sei nur ein Ueberbleibsel der letzteren. Durch den Druck, welcher auf den Wandungen des Centralcanals laste, sollen in acuter Weise Erweichungen und Blutungen, in chronischer Weise Atrophie der grauen Substanz der Vorderhörner u. s. w. entstehen; doch könne der Ausgangspunkt auch in den Hintersträngen und Hinterhörnern liegen, wo dann das Gewebe central erweiche und wobei ein Zusammenhang mit dem Centralcanal entstehe. Leyden legt also den Hauptnachdruck darauf, dass der Hydromyelus die Vorbedingung der Syringomyelie, der Höhlenbildung sei. Schultze erklärt die Gegend um den Centralcanal gleichfalls als die beste Matrix für die Gliose, desjenigen pathologischen Zustandes, welchen Leyden als Hyperplasie und Hypertrophie des Ependyms und des Gliagewebes bezeichnet, und ebenso für die Gliomatose, erkennt auch den Hydromyelus als congenitale Anomalie an, behauptet aber, dass die Syringomyeliehöhlen nicht Ueberbleibsel eines Hydromyelus, sondern Folgen der Erweichung des gliösen Gewebes sind. Dabei hebt dieser Autor ausdrücklich hervor, dass ihm durchaus fern liege, behaupten zu wollen, dass nicht in einer grösseren Anzahl von Fällen die Syringomyelie von der Umgebung eines von vornherein abnorm weiten und abnorm gelagerten Centralcanals ausgehen könne, doch seien theoretisch congenital vorgebildete Spalträume zur Genese der Syringomyelie nicht nothwendig; dieselbe könne sich auch von der normalen Umgebung eines gesunden Centralcanals oder selbst aus der normalen Glia an einer anderen Stelle der Medulla spinalis und oblongata entwickeln. Geht man der Leyden'schen und der Schultze'schen Theorie auf den Grund, so wird man sie nicht allzu verschieden von einander finden. Schultze wie Leyden betrachten den eigentlichen pathologischen Process nicht als eine Myelitis; der Eine nennt Hyperplasie und Hypertrophie des Ependyms, was der Andere Gliose nennt; Beide nehmen als genetische Prädilectionsstelle die Umgebung des Centralcanals an, Beide lassen den Ausgang von anderen Rückenmarksabschnitten zu. Darin gehen sie jedoch auseinander, wie weit der Hydromyelus eine Vorbedingung der Syringomyelie ist, und ob man die Neubildung als einen Tumor auffassen könne.

Ich sprach mich früher (Volkmann's Vortrag N. F. Nr. 20) dahin aus, dass weder die Leyden'sche, noch die Schultze'sche Erklärung und Auffassung völlig der Wirklichkeit entspräche, dass

aber jede einen guten Kern von Wahrheit enthielte. Es ist hier der Ort, diese Behauptung zu begründen. Dabei will ich nur vorausschicken, dass ich in erster Linie nur die primäre centrale Gliose im Auge habe und von der centralen Gliomatose vorderhand noch ganz absehe.

Bei Betrachtung der anatomischen Beschreibung, welche die einzelnen Autoren von ihren Fällen geben, fällt Einem alsbald auf, mit welcher Regelmässigkeit die Gliose in der Schliessungslinie des Centralcanals, also in der Gegend der hinteren Commissur, die hintere Wand des Canals mit eingerechnet, und gegen die hintere Längsfissur hin sich etablirt und von da ausgeht. Es liegt hierin eine gewisse Gesetzmässigkeit, welche von dem Conus medullaris bis zum Velum medullare postic. des verlängerten Marks wiederkehrt. Ist der Centralcanal erweitert, was dabei verhältnissmässig häufig in manchen Rückenmarksabschnitten, besonders in der Halsanschwellung, der Fall ist, so hat derselbe als Andeutung an eine gewisse Periode des Fötallebens die oblonge oder rautenförmige Form oft noch bewahrt mit Ausbuchtungen gegen die seitliche graue Substanz hin. Auch in diesen Buchten beginnt hier und da die Zellproliferation. Daher kommt es, dass die vordere Wand des Canals oder der Höhle auch bei vorgeschrittener Gliose oft völlig unbetheiligt und mit Epithel bekleidet ist und dementsprechend die vordere Commissur lange Zeit oder ganz und gar verschont bleibt, wenn die hintere sich durch nichts mehr verräth. Ueberzeugt man sich ferner, dass die Angaben der Autoren auch darin übereinstimmen, dass der geschlossene oder offene Centralcanal nach vorn oder vorn seitlich, nie aber nach hinten verschoben wird, wenn er nicht direct an der Gliose betheiligt oder in ihr secundär aufgegangen ist, so drängt sich von selbst der Gedanke auf, dass das nicht auf Zufall beruhen kann, sondern dass dabei ein besonderes Moment maassgebend sein muss. Den Grund dafür sehe ich mit Leyden, Kahler u. Pick, Strümpell u. A. in einem fehlerhaften Schluss des Centralcanals im Embryonalleben, in congenitalen Entwicklungsanomalien. Als Merkmale dieser fötalen Abnormitäten fielen mir auf und möchte ich betrachten das Vorhandensein eines Hydromyelus in irgend einem Rückenmarksabschnitt, die Auskleidung eines grösseren Abschnittes der Höhlenwand mit Epithel, welches nicht in continuirlichem Zusammenhang zu sein braucht, aber einen weiteren Abschnitt der Wand auskleidet, als einem normalen Centralcanal entspricht, oder an Stellen gefunden wird, wo normaler Weise ein Centralcanal nicht zu

finden ist. Gewöhnlich bilden dann die pathologisch entstandene Höhle und der ursprüngliche Centralcanal durch Confluenz eine einzige. Hierher rechne ich ferner die Fortsetzung eines völlig oder theilweise epithelbekleideten Ausläufers des Centralcanals in die hintere Commissur, wobei diese streckenweise mangelhaft entwickelt ist oder ganz fehlt; sodann die Existenz eines epitheltragenden schlitzförmigen Canals hinter der hinteren Commissur bei normalem Centralcanal. Man kann sogar das Epithel vermissen, wie dies auch an manchen Stellen des Centralcanals bei Hydromyelus vorkommt und ebenso bei Spina bifida (v. Recklinghausen), ohne dass es arteficiell abgestossen worden ist. Der schlitzartige Canal ist dabei hier und da von einer ziemlich dicken, kernreichen oder kernarmen Gliafaserwand eingeschlossen, welche sich ventral gegen den Centralcanal und dorsal in die hintere Längsspalte fortsetzt. In derselben Weise sind aufzufassen grössere, dem Ependym äquivalente Zellhaufen in der hinteren Commissur und gegen die hintere Längsfissur hin, wo auch das Gliagewebe oft einen transparenten, homogenen, embryonalen Charakter hat. Auch die abnorme eigenthümliche Bildung des Centralcanals, wie sie im Falle XVIII vorlag, gehört hierher, sowie mehrfache Centralcanäle in mächtigen Ependymzellhaufen an Stellen, welche von der Gliose selbst entfernt liegen. Lassen sich bei weit vorgeschrittener Krankheit solche abnorme Entwicklungszustände nicht auffinden, so wird nicht selten durch anderweitige Abnormitäten in der Anlage des übrigen Centralnervensystems, sei es im Gehirn oder Rückenmark oder durch der Syringomyelie beigesellte selbständige Krankheiten, für welche eine congenitale Prädisposition auch sonst angenommen wird, diese Genese sehr wahrscheinlich gemacht. Da den anatomisch constatirten Abnormitäten grössere Wichtigkeit zukommt, als klinischen auf etwas Aehnliches hindeutenden Symptomen, stelle ich dieselben voraus.

Man fand neben und unabhängig von der Syringomyelie: Amyotrophische Lateralsklerose (Kahler und Pick), Poliomyelitis anterior chronica (Kahler u. Pick, ich selbst), combinirte primäre Systemerkrankung des RM. mit Verdoppelung des Centralcanals und Gliose (Strümpell), das anatomische Bild der Friedreich'schen hereditären Ataxie mit centraler Gliose (Déjerine et Letulle); in 5 weiteren Fällen der gleichen Krankheit Verdoppelung des Centralcanals; Verdoppelung des Centralcanals, ein abnormes Bündel weisser Fasern vor der vorderen Commissur und abnorme Länge der Cauda equina (M. Miura); ein abnormes Bündel

längsverlaufender Fasern vor der vorderen Commissur (eigene Beobachtung); Heterotopie eines Klümpchens gelatinöser Substanz in einem Hinterstrang (Kahler u. Pick); Ponsgliom mit Hydromyelus, Gliose u. s. w. (Schultze-Hoffmann), Schädeldifformität, Hydrocephalus intern., Heterotopie grauer Substanz, Verdoppelung des Centralcanals bei Gliose mit Höhlenbildung (Gyurmán), Sklerose beider Kleinhirnhemisphären (K. Miura), bei kleinem Gehirn abgeplattete Medulla oblongata und schnabelartige Verlängerung beider Tonsillen des Kleinhirns nach unten (Mennike); starke Atrophie des Gehirns und Rückenmarks bei weiten Gehirnventrikeln, Hydromyelus und Gliose bei einer allerdings 64jährigen Frau (Mennike); Hirn fast wie ein Mikrocephalengehirn mit Hydrocephalus internus (Déjerine); diffuse Erkrankung des Nervensystems (Eickholt), chronisch-entzündliche Veränderungen der Gehirnrinde mit Gefässdegeneration (Fürstner und Zacher); multiple Tumoren des Nervensystems mit Hydromyelus (Harris). Mit einer gewissen Reserve darf auch der Fall von Joffroy und Achard mit Morbus Basedowi, Epilepsie, Convulsionen, choreaformen Bewegungen u. s. w. bei Angiom über der rechten Grosshirnhemisphäre und Hydromyelus hierher gerechnet werden. Auf gleiche Stufe zu stellen ist meines Erachtens das so häufig angeführte Vorkommen des Hydrocephalus internus oder Erweiterung der Hirnhöhlen bei Hydromyelus und Syringomyelie. Es handelt sich dabei nicht um subordinirte, sondern um coordinirte Zustände, d. h. der Hydrocephalus internus hat nicht den Anstoss zur Bildung eines Hydromyelus gegeben, wie immer und immer wieder ohne genügende Beweise geschlossen wird, sondern aus einer und derselben uns unbekannten Ursache ist während der fötalen Entwicklung und Ausbildung des Centralnervensystems an verschiedenen Abschnitten derselben eine gleichartige Anomalie entstanden und bestehen geblieben, im Gehirn eine Erweiterung der Ventrikel, im Rückenmark ein Hydromyelus u. s. w. Schöne Beispiele dafür geben die beiden Leyden'schen Fälle von Hydrencephalocele mit Hydromyelus ab, bei welchen der Centralcanal in der Medulla oblongata geschlossen ist. Von diesen bis zu jenen Beobachtungen, in welchen Entwicklungsanomalien in der hinteren Commissur und der Schliessungslinie des Centralcanals mit oder ohne partiellen Hydromyelus bei Erweiterung nur eines Abschnittes der Gehirnventrikel beobachtet wurden, fehlt es nicht an Uebergängen. Die Thatsache, dass der Hydrocephalus internus durchaus nicht immer

ein allgemeiner ist, sondern oft nur ein partieller, spricht ebenfalls in diesem Sinne; ein Grund, warum sich hier nicht die Druckdifferenzen ausgleichen, wenn solche überhaupt existiren, ist nicht immer aufzufinden und festzustellen. Ferner fällt noch ins Gewicht, dass bei der Spina bifida u. s. w. des Rückenmarks genau dieselben Verhältnisse existiren, wie die soeben angeführten, z. B. Hydromyelus bei Zweitheilung des Rückenmarks, Hydrocephalus mit Spina bifida u. s. w., woraus v. Recklinghausen sich zu dem gleichen Schlusse veranlasst sah, dass es sich um ein Nebeneinander von abnormen angeborenen Zuständen, um multiple locale Leiden handle. Wenn somit bei vorgeschrittener Syringomyelie im Rückenmarke Anhaltspunkte für congenitale Anomalien in der Gegend des Centralcanals nicht gefunden werden, so legt ein gleichzeitig bestehender Hydrocephalus den Verdacht nahe, dass doch etwas nicht in Ordnung gewesen sein mag. Die Richtigkeit dieses Schlusses vorausgesetzt, wächst aber die Zahl derjenigen Fälle von Syringomyelie, für welche eine congenitale Prädisposition angenommen werden darf, um ein Erklecklicheres.

Aber auch manche klinischen Symptome bei Syringomyeliekranken, welche nicht zur Section kamen oder noch leben, weisen darauf hin, dass ausser der Syringomyelie noch andere selbständige Veränderungen im Nervensysteme bestehen. So wird etliche Male Nystagmus angeführt in Fällen, bei denen, den übrigen Symptomen nach zu urtheilen, die Gliose das Halsmark nach oben nicht überschritten hatte oder wenigstens nicht bis zu den in Betracht kommenden Augennerven gelangt war (Schlesinger, Neuhaus, Joffroy et Achard, eigene Beobachtung V); oder aber die Gliose war in den Bulbus vorgedrungen (Brunslow, eigene Beobachtung XIII), ohne dass man deshalb sagen kann, der Nystagmus ist ein Symptom derselben, denn über sein früheres Bestehen konnte nichts angegeben werden.[1]) Schwindelanfälle mit Bewusstseinsverlust erwähnt Karg; dazu kommt wieder Fall XIII. Geistig beschränkt oder dement sind Kranke bezeichnet, welche Steudener, Louazol, Hückel, Kanasugi, Sokoloff beschrieben. Die gleiche Anomalie fand sich bei Fall III, zugleich mit Difformität des Schädels bei Fall X. Ein ziemlich hoher Grad von Stupidität ist vorhanden in dem Czerny'schen Fall Oestringer, ver-

1) Neuerdings sah ich einen Fall von Syringomyelie des oberen Halsmarks mit Nystagmus, welcher wohl angeboren war und lange vor dem Ausbruch des Leidens bei der Aushebung des Kranken zum Militär zufällig entdeckt worden war.

bunden mit Asymmetrie des Schädels, Facialisparese, Arthropathien u. s. w., wie ich neuerdings festzustellen Gelegenheit hatte. Paralyse der Irren wird erwähnt von Fürstner und Zacher, Psychose mit Amaurose u. s. w. von Eickholt, Demenz und geistige Verwirrtheit in dem eigenen Fall XIII, Irrsinn von Defoix, Tiefsinn von L. Meyer.

Von dem gleichen Gesichtspunkte aus sind auch die beiden Fälle von Syringomyelie mit Chorea chronica (Duchenne, eigene Beobachtung XV) zu betrachten, welche nun in einem ganz anderen Lichte erscheinen. Ich trage kein Bedenken, anzunehmen, dass die Syringomyelie, die Poliomyelitis anter. chronica und die Chorea — eine Neubildung, eine Degeneration der Vorderhörner und eine Neurose — selbständig neben- und unabhängig von einander in verschiedenen Abschnitten des Nervensystems sich ausbildeten auf der Basis einer weitverbreiteten krankhaften Anlage aus dem Fötalleben her. Dies deckt sich wieder mit der Ansicht, welche man von dem Wesen oder der Aetiologie der Chorea chronica (s. hereditaria) hat.

Die genannten psychischen Störungen legen den Gedanken zu nahe, um ihn nicht auszusprechen, dass es sich in den von Fürstner und Stühlinger publicirten Fällen von „Gliose und Höhlenbildung in der Gehirnrinde", welche sich klinisch wie anatomisch nicht mit der gewöhnlichen progressiven Paralyse der Irren decken, ebenfalls um einen der Rückenmarksgliose verwandten Process in der Gehirnrinde handeln möge, wurzelnd in einer abnormen Anlage dieses Abschnittes des Nervensystems. Jedenfalls besteht bis zur völligen Klärung dieser Affection die Verpflichtung, auf congenitale Abnormitäten im übrigen Nervensystem sein Augenmerk zu richten.

Ob das von einzelnen Autoren des Oefteren beobachtete Zusammentreffen von Hysterie und Hypochondrie mit der Syringomyelie ähnlich zu deuten ist, lasse ich dahingestellt. Wenn ich auch die Ansicht, dass die GFE. ein Symptom der Syringomyelie sei, nicht theilen kann, so lasse ich doch zu, dass so tiefgreifende Veränderungen, wie die Syringomyelie sie setzt, hier und da ebenso gut eine Hysterie auslösen können, wie ein Gehirntumor. Dass die Widerstandsfähigkeit des Nervensystems gegen andere Krankheitserzeuger durch die Syringomyelie herabgesetzt zu werden vermag, darf aus den Fällen geschlossen werden, in welchen zu derselben acut entzündliche Processe des Rückenmarks, des verlängerten Marks und der Meningen hinzugetreten. Während der Influenzaepidemie 1890 sah ich eine Syringomyeliekranke an sehr bedrohlich aussehender Bulbärparalyse erkranken, welche wieder spurlos vorüberging; ein anderer Kranker

mit Spina bifida im Sacraltheil bekam direct im Anschluss an die Influenza eine spastische Parese der Beine zu den früheren Störungen; dieselbe verging nicht.

Ob bei der Syringomyelie, analog wie im centralen Nervensystem, auch in den peripheren Nerven und den Spinalganglien congenitale Anomalien vorkommen, bleibt noch zu untersuchen. Mir scheint dies nicht wahrscheinlich.

Angesichts der angeführten Thatsachen wird man den Schluss nicht für übereilt oder ungenügend begründet halten, zu welchem auch andere Autoren vor mir gelangt sind, dass embryonalen Entwicklungsanomalien eine grosse Bedeutung für das Zustandekommen der späteren Syringomyelie zuzuerkennen ist. Dabei fasse ich den Begriff der Entwicklungsstörungen nicht so eng wie Leyden, sondern in der Weite, wie sich aus den vorausgeschickten Erörterungen ergiebt. Wenn Schultze demnach meines Erachtens den angeborenen Anomalien im Rückenmark zu wenig Bedeutung beimaass, so stimme ich ihm andererseits völlig bei, wenn er den Leyden'schen Satz, die bei Erwachsenen gefundenen Syringomyelien seien „Ueberbleibsel" angeborener Hydromyelien, nicht anerkennt, denn wenn sich auch die Syringomyelie auf dem Boden der congenital angelegten Anomalien, welche durchaus nicht dem Zustand eines Hydromyelus zu entsprechen brauchen, entwickelt, so ist das Wesentliche bei der Syringomyelie der Erwachsenen doch die Gliose, und durch den Zerfall des neugebildeten gliösen Gewebes entstehen erst die buchtigen Höhlen mit den zerklüfteten Wandungen, welche von einem erweiterten Centralcanal doch sehr verschieden sind.

Auch darin schliesse ich mich Schultze ganz an, dass die Höhlen in den HH., in der Medulla oblongata u. s. w. nicht „abgeschnürte Divertikel eines Centralcanals" sind, wie Kahler und Pick aus ihren Untersuchungen schlossen. Es braucht auch die central gelegene Höhle keineswegs ein abnorm weit gebliebener oder hydropisch erweiterter Centralcanal zu sein; ob man einen solchen oder eine durch Gewebszerfall entstandene Höhle vor sich hat, kann aus dem Nachweis des Epithels erschlossen werden. Die Höhlen, welche man in den Hinterhörnern, in der Medulla oblongata u. s. w. antrifft, sind nicht durch erhöhten, in dem Centralcanal herrschenden Druck dahin ausgetriebene, von Beginn ab hohle Ausstülpungen des Centralcanals, sie sind vielmehr secundär entstanden durch Erweichung solider Zapfen gliösen Gewebes, über deren Ausgang und Zusammenhang mit der centralen grösseren Höhle genaue Angaben früher gemacht wurden;

deshalb besitzen diese Höhlen auch keine Epithelauskleidung und sind meist durchweg von der derben gliösen Wand umgeben. Gegen die Auffassung der beiden Autoren, dass überall, wo Höhlen fern von dem Centralcanal zu finden sind, abgeschnürte Centralcanaldivertikel gesteckt hätten, spricht auch noch die Thatsache, dass man in der Richtung der Höhle, nachdem diese ihr Ende erreicht hat, nichts von einem centralcanalähnlichen Gebilde entdecken kann; und es wäre doch mehr als auffallend, dass die Kranken gerade dann erliegen sollten, wenn die Gliose am äussersten Ende des supponirten Divertikels angelangt wäre und noch dazu in zwei entgegengesetzten Richtungen, wie in dem Falle IX.

Schultze zieht aus dem Umstand, dass auf Querschnitten des verlängerten Marks oder des Rückenmarks der Centralcanal normal gebildet war, entfernt davon aber gleichzeitig eine gliöse Höhle sich vorfand, den Schluss, die Gliose könne auch von dem normalen Gewebe der grauen und weissen Substanz ausgehen. Dieser Schluss ist scheinbar richtig, wenn man jeden Querschnitt des Rückenmarks für sich betrachtet; ganz anders wird man aber belehrt, wenn man Serienschnitte anfertigt. Dann überzeugt man sich, dass doch ein Zusammenhang mit dem im Centrum des Rückenmarks gelegenen meist grösseren Herd oder der dafür vorhandenen Höhle existirt. Meine eigenen, sowie die Obductionsbefunde der anderen Autoren habe ich auf diesen Punkt hin genau durchgesehen und fand keine von dem erwähnten Verhalten zweifellos sichere Ausnahme. Und dabei kommt noch in Betracht, dass durchaus nicht in jedem einzelnen Falle so eingehend untersucht wurde, als es im Hinblick auf diese Frage wünschenswerth gewesen wäre. Dieser Zusammenhang war bereits Leyden nicht entgangen, doch legte er anscheinend keinen grösseren Werth darauf, da er, wie Schultze, die Neubildung auch von der weissen Substanz u. s. w. ausgehen lässt. Dieser Leyden-Schultze'schen Auffassung bezüglich des Ausgangs der Gliose von einem normalen Bezirk der weissen Substanz kann ich mich nicht anschliessen, bis dieselbe eine anatomische Stütze erhalten hat.

Gegen die Schultze'sche Annahme, es stehe theoretisch nichts im Wege, dass die Gliose auch von dem normalen offenen oder geschlossenen Centralcanal ausgehen könne, lässt sich nichts einwenden; es spricht sogar bis zu einem gewissen Grade dafür, dass die Gliose von Nestern der dem Ependym gleichwerthigen Zellen in der hinteren Commissur u. s. w. ausgehen kann; und schliesslich sind doch die Ependymzellen nichts Anderes als so gut wie nicht differenzirte, den embryonalen in ihrer Bedeutung mindestens sehr nahestehende

Zellen. Vorauszusetzen, dass der Neubildung immer congenitale Entwicklungsstörungen vorausgegangen sein müssen, scheint mir schon deshalb nicht ohne Weiteres statthaft zu sein, weil z. B. Gliome hier und da gerade an dem Abschnitt der Gehirnoberfläche sich entwickeln, dem entsprechend früher einmal eine Schädelverletzung stattfand; und es wäre zu weit gegangen, wollte man nun an dieser Stelle stets eine congenitale Grundlage annehmen. Doch müssen wir andererseits daran festhalten, dass der Beweis, die Gliose könne von dem normalen Centralcanal ausgehen, soweit ich sehe, überhaupt noch nicht erbracht ist, noch viel weniger,wie oft dies ungefähr der Fall ist.

Chiari äussert sich dahin, „dass die Mehrzahl der sogen. Syringomyelien, namentlich derjenigen, bei welchen es sich um länger gestreckte Cavitäten handelt, aus dem Centralcanal hervorgegangene Höhlen sind. Ferner möchte er glauben, dass man alle solche Fälle sogen. Syringomyelie durchweg als Hydromyelie bezeichnen sollte, gleichgültig, ob es sich um eine Dilatation des Centralcanals im Anschluss an eine Entwicklungsstörung oder Abspaltung derselben oder um einfache Dilatation des Centralcanals ohne diese Antecedentien handelt. Der Name Syringomyelie könnte dann immer noch in Verwendung bleiben für jene Fälle langgestreckter Höhlenbildung im Rückenmark, welche sicherlich nicht mit dem Centralcanal in irgend einer Weise im Zusammenhang stehen." Bezüglich der Umgrenzung des Hydromyelus kann ich mich mit dem Autor schon einverstanden erklären, nicht jedoch mit der Definition der Syringomyelie. Denn in vielen Fällen von Hydromyelie geht die Gliose direct aus einer Proliferation des Centralcanalepithels und des Ependyms hervor; zerfällt das hyperplastische Gliagewebe von innen nach aussen, wie in dem Fall XVIII direct zu sehen, so muss die pathologische, aus diesem Gewebszerfall resultirende Höhle von vornherein mit dem vorgebildeten Hydromyeluslumen communiciren. Bei Entwicklung der Gliose hinter dem Centralcanal wird sich dort eine Höhle bilden, welche, wenn die hintere Centralcanalwand durch den Wucherungsprocess zerstört wird, mit dem dilatirten Centralcanal ebenfalls in Zusammenhang tritt. Jedenfalls ist im ersteren Falle von Anfang ab, in letzterem später ein Zusammenhang mit dem Centralcanal dagewesen; dass dieser Zusammenhang nicht absolut dasein muss, wenn z. B. die Gliose-Höhle hinter dem Centralcanal liegt, ist zuzugeben.

Eisenlohr constatirte in dem Rückenmarke eines Tabikers neben den für die Tabes dorsalis charakteristischen Veränderungen

eine Syringomyelie im obersten Brust- und im Halstheil, wo der Centralcanal in dieselbe aufgegangen war. Die Entstehung dieser Syringomyelie aus einem im vordersten Abschnitt des linken Hinterstrangs situirten Focus einer Gliawucherung war ganz deutlich nachzuweisen. In der Höhe der 2. bis 3. Dorsalwurzel beginnt die Gliose und ergreift in der Halsanschwellung die Hinterhörner zum Theil. Eisenlohr ist der Ansicht, „dass die im linken Hinterstrang auftretende Gliose ihre Entstehung direct aus der mit der typischen HS.-Affection verbundenen Gliavermehrung genommen" und sich dann in bekannter, der Syringomyelie eigenthümlicher Weise verbreitet und zur Höhlenbildung geführt habe. Er hält es nicht für ein zufälliges Zusammentreffen der HS.-Degeneration und der Syringomyelie, trotzdem die letztere an ihrer Prädilectionsstelle liegt. — Im Hinblick darauf, dass bei der Tabes dorsalis so selten Syringomyelie beoachtet wird, darf man mindestens mit demselben Rechte annehmen, es handele sich um eine ganz zufällige Combination, wie Eisenlohr das Gegentheil annimmt, umsomehr bei der angegebenen Localisation. Sollte der Autor den Zusammenhang zwischen den beiden Affectionen so verstehen, dass die HS.-Degeneration durch einen infolge ihrer Gegenwart gesetzten Reiz auf den „Focus" im linken Hinterstrang den Anstoss zur Ausbildung der Gliose gegeben, resp. die Gliose angefacht habe, so bin ich mit ihm einverstanden; sollte er jedoch glauben, dass durch Uebergreifen der secundären Gliavermehrung des Hinterstranges in die Centralcanalregion und durch Erweichung dieses Gliagewebes die Höhle entstanden sei, so bin ich nicht in der Lage, diese Ansicht zu theilen. Der Autor spricht von einem „Focus" im vorderen Abschnitt des linken Hinterstranges bei relativem Freibleiben der vordersten Abschnitte des letzteren, von Gliose und Verbreitung derselben in der der Syringomyelie zukommenden Weise. Daraus scheint mir doch hervorzugehen, dass ein Unterschied in dem anatomischen Aussehen der secundären Gliawucherung in den Hintersträngen einer- und der Syringomyelie, resp. der Gliose andererseits, welche ich als primäre bezeichnete, doch bestand, und dass es sich nicht um einen gleichartigen Krankheitsprocess handelte. Dies stimmt völlig mit den von Anderen und mir beschriebenen Verhältnissen zwischen Gliawucherung bei secundärer Degeneration und primärer Gliose oder Syringomyelie überein. Redlich berichtet ebenfalls über einen Fall von Tabes dorsalis mit Hydromyelus im Dorsalmark; die eine Wand des Centralcanals war geschwunden infolge einer Epithelwucherung. Dieser Befund scheint mir nicht unwichtig für die Erklärung des Eisenlohr'schen Falles, denn hier kann von einem directen Ueber-

greifen der Hinterstrangsklerose auf das Centralcanalepithel nicht die Rede sein, weshalb Redlich auch Circulations- und Ernährungsstörungen, welche die HS.-Sklerose gesetzt habe, zur Erklärung heranzieht. Wenn die Sklerose der Hinterstränge für sich hinreichte eine Gliose mit Höhlenbildung zu verursachen, ohne dass noch andere Momente mitspielten, so wäre nicht einzusehen, warum die Syringomyelie nicht häufiger im Brustmark von Tabikern gefunden würde, wo die Verhältnisse dazu jedenfalls am günstigsten liegen. Wie der Fall von Jegorow, Tabes dorsalis mit Syringomyelie, aufzufassen ist, kann ich nach dem kurzen Referat (Neurol. Centralbl. 1891. S. 406) nicht beurtheilen.

Bis jetzt habe ich, wenn ich von Hydromyelus sprach, stets den congenitalen Hydromyelus im Auge gehabt; viele Autoren sprechen auch von einem erworbenen Hydromyelus. Gegen die Annahme eines solchen ist in Anbetracht des analogen Vorkommens des Hydrocephalus internus nichts einzuwenden. Doch darf nicht vergessen werden, dass Gehirnhöhlen normaler Weise stets vorhanden sind, nicht aber ein offener Centralcanal. Dass aber ein obliterirter Centralcanal sich wieder aufthut, dass sich Ependymzellen in Reih und Glied ordnen und zu ausgebildeten Epithelzellen werden, ist sehr wenig wahrscheinlich und bis jetzt nicht bewiesen. Bevor man sich deshalb gegebenen Falls für einen Hydromyelus acquisitus entscheidet, ist zuerst der gleiche congenitale Zustand auszuschliessen, was nicht leicht sein mag; Form des Canals u. s. w. können dabei behülflich sein. Aus einem abnorm dicken, parallelfaserigen, verfilzten, bald kernarmen, bald kernreichen Glialager unter dem Epithel darf man nicht ohne Weiteres auf eine durch Stauung oder durch eine spätere Ependymitis entstandene Erweiterung des Canals schliessen, denn ganz ähnliche Zustände kommen auch angeboren vor. Aber auch zugegeben, es fände durch eine chronische Ependymitis eine grössere Flüssigkeitsansammlung im Centralcanal statt oder umgekehrt, so ist daraus noch nicht der Schluss erlaubt, dass es dadurch auch zu Gewebszerfall, zur eigentlichen Syringomyelie kommt, denn etwas Aehnliches ist meines Wissens bei der chronischen Ependymitis der Gehirnventrikel, wo doch sonst die gleichen Verhältnisse vorliegen, nicht beobachtet. Es scheint also doch noch etwas hinzuzugehören und der erhöhte Flüssigkeitsdruck nur ein ätiologisches Moment zweiter Ordnung abzugeben.

Simon hat seiner Zeit die Behauptung aufgestellt, dass es auch in einer durch Zerfall entstandenen Syringomyelie-Höhle wieder zu einer Epithelauskleidung kommen könne, fand aber keine Anhänger,

bis neuerdings diese Hypothese sowohl für erweichte Gehirngliome, wie für die genannten Spaltbildungen wieder hervorgeholt worden ist. Ich kann mich derselben nicht anschliessen, weil ich mir nicht denken kann, wie Epithelzellen auf einem absterbenden, zerfallenden Gewebe festen Fuss fassen und sich vermehren sollen, was doch zur Auskleidung einer solchen Höhle ein unbedingtes Erforderniss ist. Vor Allem wäre aber erst anzugeben und nachzuweisen, woher die Epithelzellen in einem central zerfallenen Gliom kommen, aus welchen Zellen die ersten Epithelzellen werden, wenn vorher keine da waren.

Die Frage, ob die primäre Läsion des Leidens als Entzündung, als chronische Myelitis oder als eine durch nicht entzündliche autochthone Zellproliferation erzeugte Neubildung aufzufassen sei, glaube ich nach den vorausgeschickten Erörterungen dahin beantworten zu dürfen, dass das Letztere der Fall ist; denn gegen die Entzündungshypothese in dem Sinne, es handele sich um eine Myelitis, spricht die Genese auf der Basis von congenitalen Entwicklungsanomalien bei einer grossen Anzahl von Fällen, das Fehlen von entzündlichen Merkmalen im frühesten Stadium des Processes, die Entstehung, die Ausbreitung der Gliose und das Schicksal des neugebildeten Gewebes. Denn das letztere erfüllt die Bedingungen, welche man an eine wirkliche Neubildung stellt, ganz und gar. So gehen die nervösen Elemente in dem gliösen Gewebe so gut wie ganz zu Grunde, sodann herrscht auch keine Tendenz zu dauerndem Stillstand; der Process schreitet bald rascher, bald langsamer, oft mit vielleicht nur scheinbaren Unterbrechungen und circumscripten Vernarbungen weiter und die regressiven Gewebsveränderungen treten hinzu. Die Art des Wachsthums kann als eine vorwiegend excentrische bezeichnet werden. Aehnlich wie die Gliome entsteht die Krankheit mehr im jugendlichen Alter, ebenso wie jene nicht gerade selten im Anschluss an Traumen oder acute Krankheiten oder ohne bekannte Ursache. Sehr lehrreich ist es, den anatomischen Befund in ein RM.-Schema nicht allein der Quere, sondern auch der Länge nach einzuzeichnen (siehe Fall IX); dann treten die Unterschiede zwischen der Gliose und der chronischen Myelitis in überzeugender Schärfe hervor.

Trotzdem die Epithelzellen des Centralcanals, das Ependym und diesem homologes epiplastisches Gewebe an bekannter Stelle den Boden für die Neubildung abgeben und man versucht sein könnte, von Ependymomen oder Ependymose zu sprechen, habe ich den eingebürgerten Namen Gliose beibehalten. Zur schärferen Unterscheidung von der secundären Gliawucherung, welche sich der Erkrankung der specifisch nervösen Elemente, z. B. bei den secundären auf-

und absteigenden Degeneration, und den sogen. primären Systemerkrankungen stets anschliesst, schlage ich die Bezeichnung primäre Gliose, welchen Namen ich seither der Kürze halber schon öfter gebrauchte, für diesen Process vor, da er nicht die Folge, sondern die Ursache des Untergangs der nervösen Elemente ist. — Will man den Sitz dieser homologen, gutartigen Neubildung, die durch ihre Localisation in der Nähe lebenswichtiger Centren, z. B. in der Medulla oblongata, klinisch bösartig werden kann, genauer angeben, so mag das durch den Zusatz „central" geschehen.

Die centrale Gliomatose hat denselben Ausgangspunkt und dieselbe Genese, wie die primäre Gliose, scheint nur noch häufiger als diese hinter dem Centralcanal zu sitzen und diesen nach vorn zu drängen, ohne dass derselbe an dem Process betheiligt ist. In dem einen Falle Schultze's war im Rückenmark ein mächtiger central gelegener Tumor (vgl. Fig. 5 S. 100) mit Erweichung und Höhlenbildung, welcher am Boden des 4. Ventrikels in eine aus dicht gelagerten Ependymzellen bestehende, über 3 Mm. dicke Lage auslief (Fig. 6). Die Zellen des Tumors entsprachen an Grösse und Form diesen Ependymzellen. In dem 2. der Schultze'schen Fälle fand ich an einer Stelle mitten im Tumor einen abnorm weiten Centralcanal, dessen Wände möglicher Weise durch den Druck der in ihrer Umgebung sich entwickelnden Geschwulst einander sehr genähert waren. Der Canal war von hohem mehrschichtigem Cylinderepithel ausgekleidet, und die Zellen der Geschwulst imitirten dieses Epithel in Grösse und Farbstoffaufnahme. Ganz ähnliche Beschreibungen geben andere Autoren von ihren Fällen. Diese Tumoren haben ein mehr centrales, expansives Wachsthum und führen zu starken Verdrängungserscheinungen der nervösen Substanz.

Fig. 6.



Trotz der nahen Verwandtschaft zwischen der primären Gliose und der centralen Gliomatose bezüglich der Genese, der Ausbreitung u. s. w., welche besonders deutlich hervortritt, wenn sich, wie in dem Fall XVIII, im Pons ein Gliom, im Rückenmark eine primäre Gliose bei demselben Individuum findet, so dass man für manche Fälle eine Combination der beiden Zustände zugeben muss, worauf bereits vorn hingewiesen wurde, bestehen doch eine Anzahl so evidenter klinischer wie anatomischer Differenzen zwischen ihnen, wovon ich nur noch die Hinneigung der Gliomatose zum Sarkom in seinen verschiedenen Formen, allerdings ohne Metastasenbildung, hervorheben möchte,

dass ich es für geboten halte, dieselben fernerhin nicht zusammenzuwerfen, sondern sie neben einander zu stellen, ohne eine allzu scharfe Trennung vorzunehmen.

Für die einfachste und natürlichste Eintheilung der in dieser Arbeit besprochenen langgestreckten Höhlen u. s. w. halte ich folgende:

I. Hydromyelus; derselbe verläuft latent oder unter uns unbekannten Symptomen.

IIa. Primäre (centrale) Gliose des Rückenmarks mit und ohne Hydromyelus.

α) ohne Höhlenbildung (periependymäre Sklerose, periependymäre Myelitis, centrale Myelitis),

β) mit Spalt- und Höhlenbildung („myelite cavitaire").

In diese Gruppe IIa gehören fast alle als Syringomyelie beschriebenen Fälle mit dem bekannten Krankheitsbild.

IIb. Centrale Gliomatose ohne oder mit Spalt- und Höhlenbildung mit dem beschriebenen, wenig scharf umschriebenen Symptomenbild.

Die circumscripten, central im Rückenmark sitzenden Sarkome und die circumscripten Gliome in einem Seitenstrang z. B. habe ich nicht berücksichtigt, weil ich mir als Ziel gesteckt hatte, nur die sogenannte Syringomyelie genauer zu studiren. Ob für die ersten, wie für die circumscripten Hirngliome, besonders für diejenigen, welche in der Nähe der Ventrikel oder geradezu in denselben sitzen, deren Wand nur an einer kleineren oder etwas grösseren Fläche anhaftend, angeborene Anomalien bei der Genese eine ähnliche Rolle spielen, wie für die sogenannte Syringomyelie, darüber müssen daraufhin gerichtete Untersuchungen später Aufschluss geben. Für einen Theil der Gliome in der Nähe des 4. Ventrikels und der Gehirnhöhlen überhaupt scheint mir dies sehr wahrscheinlich zu sein. Den Beweis dafür zu erbringen, ist viel schwieriger, da bei der complicirteren Entwicklung und dem weniger einfachen Bau des Gehirns die Verhältnisse beträchtlich verwickelter liegen.

Wenn ich auf Grund der beigebrachten Thatsachen den embryonalen Entwicklungsstörungen in Uebereinstimmung mit einer grossen Anzahl von Autoren eine so grosse Bedeutung beilege, so will ich nicht unterlassen, darauf hinzuweisen, dass ich deshalb keineswegs der Ansicht bin, dass sich nun jedes Mal eine Gliose u. s. w. entwickeln muss, wenn eine zweifellose Abnormität vorliegt. Solche Herde können, unbeschadet für den Träger, das ganze Leben lang liegen bleiben; aber sie können auch durch äussere oder innere, noch unbekannte

Einflüsse und Reize zur Wucherung angefacht werden, und dann kommt es zu den bekannten Veränderungen.

Man hat gesagt, mit der Annahme der congenitalen abnormen Anlage des Rückenmarks sei für die Genese des Leidens auch nicht viel bewiesen. Bis zu einem gewissen Grade ist dieser Einwurf richtig, denn es fehlt das Endglied oder Anfangsglied in der Beweiskette, nämlich wie es im fötalen Leben zu den Anomalien im Nervensystem kommt. Die Antwort darauf lautet zur Zeit: Das wissen wir nicht, darüber kann erst die Pathologie des Embryo Aufschluss geben, welche kaum in die Kinderschuhe getreten ist. Um einen ererbten, d. h. von den Eltern übertragenen Zustand handelt es sich meines Erachtens nicht, denn weder in der Ascendenz, noch in der Descendenz, noch bei den Geschwistern findet man das Leiden, sondern es handelt sich um einen solchen, welcher im Embryonalleben durch Krankheit oder ein anderes die Entwicklung des Organs störendes Moment acquirirt ist.

Ueber die Prognose der Krankheit habe ich dem, was ich in dem bereits citirten Vortrag und in dieser Arbeit gesagt habe, nichts hinzuzufügen. In Bezug auf die Therapie ebenfalls nicht, es sei denn das Eine, dass ich von der von einer Seite seitdem empfohlenen Suspension entschieden abrathen muss.

Erklärung der Abbildungen.

Fig. 1—10. Beginnende Gliose um den Centralcanal.

Fig. 10—14. Centralcanal mit zum Theil abnormer Anlage.

Vergrösserung der Fig. 4 (welche einen Abschnitt der Fig. 3 darstellt). Zeiss D, Oc. 3; Vergrösserung der übrigen Figuren = Zeiss A, Oc. 3.

Literatur.

O. Schüppel, Ueber Hydromyelus. Arch. f. Heilkunde. Bd. VI. S. 289. 1865. — Derselbe, Rückenmarksgliom. Ebenda 1867 (im Referat). — Derselbe, Ein Fall von allgemeiner Anästhesie. Ebenda. Bd. XV. S. 44. 1874. — Chr. Fr. Andresen, Ein Fall von Hydromyelie. Kieler Dissertation 1869. — Grimm, Ein Fall von progressiver Muskelatrophie. Virchow's Archiv. Bd. XLVIII. S. 445. — Charcot et Joffroy, Deux cas d'atrophie muscul. progr. obs. II. Arch. de phys. 1869. p. 354. — Hallopeau, Contribution à l'étude de la sclérose diffuse periependymaire. Gaz. médic. de Paris 1870. p. 394. — Simon, Beiträge zur Pathologie und patholog. Anatomie des Centralnervensystems. Archiv f. Psychiatrie u. Nervenkr. Bd. V. S. 120. — C. Westphal, Ueber einen Fall von Höhlen- und Geschwulstbildung im Rückenmark u. s. w. Arch. f. Psych. u. Nervenkr. Bd. V. S. 90. — Derselbe, A contribution to the study of Syringomyelie (Hydromyelie). Brain 1883. Juli. — Leyden, Ueber centrale Höhlenbildung im Rückenmark. Klinik der Rückenmarkskrankheiten. Bd. II. S. 447. — Derselbe, Ueber Hydromyelus und Syringomyelie. Virch. Arch. Bd. LXVIII. — Erb, Handbuch der

Rückenmarkskrankheiten. 2. Aufl. — H. Schüle, Beitrag zur Kenntniss der centralen Höhlenbildung im RM. Arch. f. klin. Medic. Bd. XX. S. 271. — Fr. Schultze, Beitrag zur Lehre von den Rückenmarkstumoren. Arch. f. Psych. u. Nervenkr. Bd. VIII. S. 367. — Derselbe, Ueber Spalt-, Höhlen- u. Gliombildung im Rückenmark u. in der Medulla oblongata. Ebenda. Bd. LXXXVII. S. 510. — Derselbe, Weiterer Beitrag zur Lehre von der centralen Gliose des RM. mit Syringomyelie. Ebenda. Bd. CII. S. 435. — Derselbe, Klinisches und Anatomisches über die Syringomyelie. Zeitschr. f. klin. Med. Bd. XIII. S. 6. — Eichhorst u. Naunyn, Ueber die Regeneration u. s. w. im Rückenmark. Arch. f. experim. Pharmakologie u. Pathologie. Bd. II. S. 225. 1874. — A. Pick, Ueber die Entstehung eines mehrfachen Centralcanals. Arch. f. Psychiatrie u. Nervenkr. Bd. VIII. S. 285. — Kahler u. Pick, Beitrag zur Lehre von der Syringo- u. Hydromyelie. Prager Vierteljahrsschrift f. prakt. Heilkunde 1879. — O. Kahler, Ueber die Diagnose der Syringomyelie. Prager medic. Wochenschrift 1882 u. 1888. — Kahler u. Pick, Arch. f. Psychiatrie u. Nervenkr. Bd. X (im Referat). — W. Roth, Gliom diffus de la moëlle, Syringomyelie etc. Arch. de physiol. 1878. — Derselbe, De la gliomatose medullaire. Arch. de neurolog. Bd. XIV. p. 369. — Eickholt, Beitrag zur centralen Sklerose. Arch. f. Psychiatrie u. Nervenkr. Bd. X. S. 613. — Strümpell, Beiträge zur Pathologie des Rückenmarks. Arch. f. Psychiatrie u. Nervenkr. Bd. X. S. 695. — Derselbe, Gliom des Cervicalmarkes. Arch. f. klin. Medic. Bd. XXVIII (im Referat). — Langhans, Ueber einen Fall von Lepra mutilans. Virch. Arch. Bd. LXIV. — Derselbe, Ueber Höhlenbildung im Rückenmark u. s. w. Ebenda. Bd. LXXXV. — Wipham, Glioma of cord with dilatation of central canal. Lancet 1881. — Fürstner u. Zacher, Zur Pathologie und Diagnostik der spinalen Höhlenbildung. Archiv für Psychiatrie. Bd. XIV. — E. Krauss, Ueber einen Fall von Syringomyelie. Virch. Arch. Bd. C (im Ref.). — G. Glaser, Centrales Angiosarkom des Rückenmarks. Arch. f. Psych. Bd. XVI. — Harcken, Ein Beitrag zur Genese der Syringomyelie. Kieler Dissertation 1883. — C. Gerhardt, Sitzungsberichte der physikalisch-medic. Gesellschaft in Würzburg 1882. S. 102. — Hitzig, Hämatorrhachie, Syringomyelie. Arch. f. Psychiatrie u. Nervenkr. 1885 (Ref.). — Reisinger, Ueber das Gliom des Rückenmarks. Virch. Arch. Bd. XCVIII. — Bernhardt, Beitrag zur Lehre von der sogenannten partiellen Empfindungslähmung. Berl. klin. Wochenschr. 1884. S. 50. — Derselbe, Syringomyelie und Scoliose. Centralbl. f. Nervenheilkunde 1889. Nr. 2. — Derselbe, Ueber die sogen. Morvan'sche Krankheit. Deutsche medic. Wochenschr. 1891. — Freud, Ein Fall von Muskelatrophie. Wiener medic. Wochenschr. 1885 (im Ref.). — Oppenheim, Zur Aetiologie und Pathologie der Höhlenbildung im Rückenmark. Charité-Annalen 1886. — Ralf Wichmann, Geschwulst- und Höhlenbildung im Rückenmark. Monographie 1887. — Anna Bäumler, Ueber Höhlenbildung im Rückenmark. Arch. f. klin. Medic. Bd. XL. — E. Remak, Oedem der Oberextremitäten auf spinaler Basis. Berl. klin. Wochenschr. 1889. Nr. 3. — Derselbe, Ein Fall von centraler Gliomatose (Syringomyelie) des Halsmarks. Deutsche medic. Wochenschr. 1884. S. 758. — Charlewood Turner, British medic. Journal 1887. p. 1281. — Silcock, British medic. Journal 1888. p. 21 u. 1128. — Allen Starr, American Journal of med. sciences 1888. — Czerny, Ueber neuropathische Gelenkaffectionen. Centralbl. f. Chirurgie 1886. Nr. 24. Beilage. — Harris, On a case of multiple spinal and cerebral tumors etc. Brain. Bd. VIII. p. 447. — Dreschfeld, On some of the rarer forms of muscular atrophy. Brain. Bd. VIII. p. 164. — Hohenegg, Ueber symmetr. Gangrän. Wiener

medic. Jahrbücher 1885 (im Ref.). — N. Sokoloff, Zwei Fälle von Gliom des Centralnervensystems. Arch. f. klin. Medicin. Bd. XLI. — R. Volkmann, Beitrag zur Lehre von dem Gliom und der secundären Degeneration des RM. u. s. w. Deutsches Arch. f. klin. Medic. Bd. XLII. S. 433. — Morvan, Del la parésie analgésique à panaris des extrémités supérieures etc. Gaz. hebdom. 1883. No. 35. — Derselbe, Nouveaux cas de paréso-analgésique etc. Ebenda 1886. No. 32. — Derselbe, Des arthropathies dans la paréso-analgésie. 1887. p. 549. — Prouff, Un nouveau cas de paréso-analgésie. Gaz. hebdom. 1887. p. 249. — Morvan, De la scoliose dans la paréso-analgésie. Gaz. hebdom. 1887. p. 664. — Broca, Des scolioses trophiques. Gaz. hebdom. 1888. No. 39. — Morvan, De l'anesthésie sous ses divers modes etc. Cas frustes de paréso-analgésie. Gaz. hebdom. 1889. No. 35 u. 36. — Rumpf, Ueber einen Fall von Syringomyelie u. s. w. Neurolog. Centralbl. 1889. Nr. 7. — Gombault, Un cas de Maladie de Morvan, suivi d'autopsie. Gaz. hebdom. 1889. No. 19 u. 20. — Paul Berbez, La syringomyelie. Gaz. hebdom. 1889. No. 27. — Charcot, De la syringomyelie. Bulletin médical 1889. p. 787. — Joffroy et Achard, De la myelite cavitaire. Arch. de physiol. Bd. X. p. 435. 1887. — Guelliot, Panaris analgés. Gaz. hebdom. 1886. — Monod, Contribution à l'étude du panaris analgésique. Arch. génér. de méd. 1888. Bd. II. p. 28. — Chiari, Ueber die Pathogenese der sogen. Syringomyelie. Zeitschr. f. Heilkunde. Bd. IX. — Upson, A case of syringomyelia. New-York medic. Journal 1889. p. 238. — Kronthal, Zur Pathologie der Höhlenbildung im Rückenmark. Neurolog. Centralbl. 1889. — Gowers, Deseases of the nervous system. 1. u. II. Aufl. — Charcot, Policlinique du mardi 1889. 28. Juni. — P. Blocq, De la syringomyelie. Extrait de la gazette des hôp. 7. December 1889. — Déjerine, Sur un cas de syringomyelie (Gliomatose medullaire), suivi d'autopsie. Semaine médic. 1889. — Derselbe, Société de biologie. 1890. 12. Juli. — Déjerine et Létulle, La maladie de Friedreich. Semaine médicale 1890. — Minor, Beitrag zur Lehre von der Hämato- und Syringomyelie. Neurol. Centralbl. 1890. Nr. 16. — Gyurmán, Ein Fall von Syringomyelie. Wiener medic. Presse. Nr. 33 u. 34. — Derselbe, Ein post mortem untersuchter Fall von Syringomyelie. Ungar. Archiv f. Medicin. Bd. I. S. 71. 1892. — Brühl, De la syringomyelie. Arch. générales de méd. 1889. Juli- u. Augustheft. — Derselbe, Contribution à l'étude de la syringomyelie (Progrès médical). 1890. — Hückel, Zwei Fälle von schweren symmetrischen Panaritien u. s. w. Münchner medic. Wochenschr. 1889. Nr. 27 u. 28. — American neurological society. 1889. Juni. — Morrow, The diagnosis of leprosy etc. New-York medical Journal 1889. p. 471. — Déjerine, Syringomyelie et maladie de Morvan. Société de biologie. 1890. Juli. — Joffroy et Achard, Un cas de maladie de Morvan avec autopsie. Arch. de méd. expériment. et d'anatomie path. 1890. p. 540. — Debove, De la syringomyelie. Gaz. hebdom. 1889. No. 9. — Déjérine, Sur un cas de syringomyelie (Gliom central de la moëlle épinière). Gaz. hebdom. 1889. No. 10. — M. Miura, Zur Genese der Höhlen im Rückenmark. Virchow's Archiv. Bd. CXVII. S. 435. — Holschewnikoff, Ein Fall von Syringomyelie u. s. w. Virch. Archiv. Bd. CXIX. S. 10. — De Jong, Ueber einen unter dem Bild der progressiven Bulbärparalyse verlaufenen Fall von Syringomyelie. Freiburger Dissertation 1889. — Masius, Un cas de syringomyelie. Lüttich 1890. — van Gieson, A report of a case of syringomyelia. Journal of nervous and mental diseases. New-York 1889. — Seebohm, Ueber einen Fall von Tumor der Medulla spinalis mit Syringomyelie. Strassburger Dissertation 1888. — Neuhaus, Zur Pathologie der Höhlenbildung im Rückenmark. Berl. Dissertation 1889. —

Brunslow, Ueber einige seltene Fälle u. s. w. Berl. Dissertation 1890. — E. Haumann, Ueber Syringomyelie u. s. w. Greifswalder Dissertation 1889. — M. Kiewicz, Ein Fall von Myelitis transversa, Syringomyelie u. s. w. Arch. f. Psychiatrie u. Nervenkr. Bd. XX. S. 21. — X. Francotte, Gliomatose, formation d'une cavité. Arch. de neurologie 1890. No. 56. — G. Marwedel, Beitrag zur Casuistik der Syringomyelie. Münchener med. Wochenschr. 1890. Nr. 46. — P. Blocq, Syringomyelia. Brain 1890. — Colleville, Sur un cas de panaris analgésique. Gaz. hebdom. 1887. No. 25. — Hanot, Parésie analgésique à panaris. Arch. générales de méd. 1887. Mai. — Daxenberger, Ueber Gliombildung und Syringomyelie. Erlanger Dissertation 1890. — Rossolimo, Zur Physiologie der Schleife. Arch. f. Psychiatrie u. Nervenkr. Bd. XXI. S. 897. — Marchiafara und Bignani, Sulla mallatia di Morvan. Bullet. della R. acad. med. di Roma 1891 (cit. bei Joffroy et Achard). Ref. Neurol. Centralbl. 1892. Nr. 6. — Kanasugi, Casuistische Beiträge zur Kenntniss der Syringomyelie. Erlanger Dissertation 1890. — Lonazel, Contribution à l'étude de Morvan. Thèse de Paris 1890. — Hochhaus, Zur Kenntniss des RM.-Glioms. Deutsches Arch. f. klin. Medic. Bd. XLVII. S. 603. — Kretz, Ueber einen Fall von Syringomyelie. Wiener medic. Wochenschr. 1890. Nr. 25. — Karg, Zwei Fälle von ausgedehnten neuropathischen Knochen- und Gelenkzerstörungen. Arch. f. klin. Chirurg. Bd. XLI. S. 101. — Mader, Hydromyelus. Wiener medic. Blätter 1885 (cit. v. Schultze). — K. Miura, Ueber Gliom des Rückenmarks u. Syringomyelie. Ziegler's Beiträge zur pathol. Anatomie. Bd. XI. S. 91. — Rouffinet, Essai clinique sur les troubles oculaires etc. Thèse de Paris 1891. — Charcot et Brissand, Sur un cas de syringomyelie. Progr. médical 1891. Janvier. — Grasset, Leçons sur le syndrome bulbo-medullaire etc. 1890. — Schlesinger, Zur Casuistik der partiellen Empfindungslähmung (Syringomyelie). Wiener med. Wochenschr. 1891. Nr. 10. — Schäffer u. Preiss, Ueber Hydro- und Syringomyelie. Arch. f. Psychiatrie u. Nervenkr. Bd. XXIII. — Joffroy et Achard, Syringomyelie non gliomateuse associée à la maladie de Basedow. Arch. de méd. experim. et d'anatom. path. 1891. p. 90. — Dieselben, Nouvelle autopsie de maladie de Morvan etc. Arch. de méd. experim. etc. 1891. Heft 5. — Guinon et Dutil, Deux cas de maladie de Morvan. Nouvelle Iconographie de la Salpêtrière 1890 (Ref.). — O. Mennicke, Ueber Syringomyelie mit anatomischer Untersuchung zweier Fälle. Marburger Dissertation 1891. — Seeligmüller, Syringomyelie. Verein der Aerzte zu Halle a. d. S. 1891. — R. Pick, Ein Fall von Morvan'scher Krankheit. Prager medic. Wochenschr. 1891. Nr. 43—47. — J. Hoffmann, Demonstration anatomischer Präparate von Syringomyelie. Versammlung der Naturforscher u. Aerzte in Heidelberg 1889. — Derselbe, Syringomyelie. Volkmann's Vorträge. Nr. 20. 2. Serie. — Jolly, Ueber trophische Störungen bei Rückenmarkskrankheiten. Wanderversammlung der südwestdeutschen Neurol. u. Irrenärzte in Baden 1891. Arch. f. Psychiatrie u. Nervenkr. Bd. XXIII. S. 585. — Eisenlohr, Zur pathol. Anatomie der syphilitischen Tabes; Syringomyelie. Arch. f. Psychiatrie u. Nervenkr. Bd. XXIII. S. 603. — Redlich, Zur pathologischen Anatomie der Hydromyelie und Syringomyelie. Zeitschr. f. Heilkunde. Bd. XII. S. 553. — Kusppeck, Beitrag zur Diagnostik der Syringomyelie. Wien. medic. Wochenschr. 1892. Nr. 3. — Fr. Schultze, Vorstellung eines Falles von Syringomyelie. Sitzungsberichte der niederrhein. Gesellschaft f. Natur- u. Heilkunde vom 15. Juni 1891. — Souques, Un cas de syringomyelie (type Morvan). Nouvelle Iconographie de la Salpêtrière. 4. année. No. 4. 1891. — James Cagney, Syringomyelia and Morvan's disease. Brain 1891. p. 368. — Duchenne, De

l'électrisation localisée. 3. édition. 1872. Observ. 79. p. 453. — Charcot, Sur un cas de paral. radiculaire de la première paire dorsale etc. Arch. de Neurologie. 1891. septembre. — Onanoff, Un cas de paralysie radiculaire brachiale totale. Arch. de neurol. 1891. Novbre. — Mlle Klumpke, Contribution à l'étude des paralysies radiculaires du plex. brachial. Revue de médec. 1885. — F. Kraus, Die Bestimmung des betreffenden Rückenmarksegments der unteren Halswirbel. Zeitschr. f. klin. Medic. Bd. XVIII. S. 343. — Pfeiffer, Zwei Fälle von Lähmung der unteren Wurzeln des Plex. brachial. Deutsche Zeitschr. f. Nervenheilkunde. Bd. I. S. 345. — Klippel, Les lésions de la moelle dans la scoliose de l'enfance. Gaz. hebdom. 1891. No. 13. — Chaslin, Contribution à l'étude de la sclérose cérébrale. Arch. de méd. experim. etc. 1891. p. 305. — Ruffer, Chronic hydrocephalus. Brain. Heft 49 u. 50. — Fürstner u. Stühlinger, Ueber Gliose und Höhlenbildung in der Gehirnrinde. Arch. f. Psychiatrie u. Nervenkr. Bd. XVII. S. 1. — Schmaus, Die Compressionsmyelitis bei der Caries der Wirbelsäule. S. 46. Bergmann, Wiesbaden. 1890. — Grasset, Un cas de maladie de Morvan. Leçons faites par Gr. Paris 1892. p. 26. Ref. Neurolog. Centralbl. 1892. Nr. 6. — Gowers, Handbuch der Nervenkrankheiten. Deutsche Ausgabe von Grube. 1892. Spina bifida. S. 584. — v. Recklinghausen, Untersuchungen über die Spina bifida. Virch. Archiv. CV. S. 243. — W. Steffen, Spina bifida, Zweitheilung des Rückenmarks. Hydromyelie. Jahrbuch für Kinderkrankheiten. 1891. Bd. XXXI. S. 428. — Fr. Schultze, Zur Kenntniss der Lepra. Deutsches Archiv f. klin. Medicin. 1888. Bd. XLIII. — Marestang, Contribution à l'étude du diagnostic differentiel de la lèpre anesthétique et de la syringomyelie. Revue de médecine. Bd. XI. p. 781. 1891. — C. Weigert, Zur pathol. Histologie des Neurogliafasergerüstes. Centralbl. f. allgem. Pathologie u. pathol. Anatomie. 1890. Nr. 1. — Raymond, Maladie du système nerveux. 1889.

Weitere Literaturangaben sind zu finden bei A. Bäumler, Brühl, R. Pick und J. Cagney.

Seit Abgabe der Arbeit zum Druck sind erschienen und konnten nicht mehr berücksichtigt werden folgende Arbeiten:

Sokoloff, Die Erkrankungen der Gelenke bei Gliomatose des Rückenmarks. Deutsche Zeitschr. f. Chirurgie. Bd. XXXIV. S. 505. — Huchlings Jackson u. Galloway, A case of Syringomyelus. Lancet 1892. 20 febr. (Ref. Neurol. Centralbl. 1892. Nr. 7.) — H. Schlesinger, Beiträge zu den Sensibilitätsanomalien bei Lepra anaesthetica. Deutsche Zeitschr. f. Nervenkr. Bd. II. S. 230. — Lewin, Zur Pathologie der progressiven Muskelatrophie und verwandter Zustände. Deutsche Zeitschr. f. Nervenheilkunde. Bd. II. S. 170. — Looft, Beitrag zur pathologischen Anatomie der Lepra anaesthetica, insbesondere des Rückenmarks. Virch. Arch. Bd. CXXVIII. S. 215. — Pagenstecher, Syringomyelie und Spina bifida. Greifswald. medic. Verein. 7. Mai 1892. — W. Vaugt, A case of syringomyelia. New-York med. Journal. 11. Juni 1892 (Hydrocephalus und Syringomyelie betreffend). — A. Schmidt, Doppelseitige Accessoriuslähmung bei Syringomyelie. Deutsche med. Wochenschr. 1892. Nr. 25. — A. Souques, Étude des syndromes hystériques, simulateurs etc. Paris 1891. — J. Déjérine et Sottas, Sur un cas de syringom. unilaterale. Société de biol. 23. Juli 1892. — A. Raichline, Sur un cas de syringomyelie. Paris 1892. — Sitzungsbericht der Moskauer Neuropathologen und Irrenärzte vom 17. Januar 1892. Neurolog. Centralblatt 1892. S. 490.

II.

Aus dem pathologischen Institut in München.

Zur pathologischen Anatomie der Hirnsyphilis.

(Zwei Fälle von Meningoencephalitis gummosa.)

Von

Dr. A. Obermeier,

zur Zeit Assistent an der Privataugenheilanstalt von Privatdocent Dr. Oeller.

(Mit 3 Abbildungen im Text.)

Für die pathologische Anatomie der Gehirnsyphilis wurde durch die Monographie Heubner's: „Ueber die luetische Erkrankung der Gehirnarterien" (Leipzig 1874) ein neuer Gesichtspunkt eröffnet; diese so wichtige und bedeutungsvolle Affection, welche zwar schon von einigen ausserdeutschen Autoren, wie von dem Dänen Steenberg und von dem Franzosen Lancereaux, hervorgehoben worden war, deren wahres Wesen und deren Bedeutung aber erst durch Heubner näher gewürdigt worden ist, ist durch andere Forscher, besonders durch Friedländer, Köster und Baumgarten, weiter untersucht und bestimmt worden. Namentlich durch letzteren Autor erhielten die auf Syphilis zurückzuführenden Veränderungen der Hirngefässe eine genauere Classifizirung, die im Verlaufe der Darstellung eingehend besprochen werden soll.

Publicationen über Fälle von Hirnsyphilis sind in den letzten Jahrzehnten ziemlich zahlreich erfolgt, besonders von England und Frankreich aus; in Deutschland hat man dem Gegenstande, nachdem durch die oben erwähnten Arbeiten die allgemeine Aufmerksamkeit auf diesen Punkt gelenkt worden war, ebenfalls grössere Beachtung geschenkt und vorkommende Fälle namentlich klinisch genauer beschrieben. In neuester Zeit hat sich Rumpf das Verdienst erworben, durch Zusammenstellung aller bisher gewonnenen Resultate und Thatsachen, sowie durch eigene Untersuchungen eine gesammte Pathologie und Therapie der syphilitischen Krankheiten des Nervensystems geliefert zu haben. Detaillirte anatomische und histologische Untersuchungen

sind jedoch im Allgemeinen auf diesem Gebiete ziemlich spärlich in der Literatur vorhanden und verdient daher wohl jeder anatomisch gut charakterisirte Fall mitgetheilt zu werden.

Fall I.

Krankheitsgeschichte.

Michael Kaesberger, Feldwebel im kgl. 1. Inf.-Reg., wurde am 14. October 1882 Nachmittags 4 Uhr in einem epileptiformen Anfalle in das Münchener Garnisonslazareth gebracht. Er lag starr, mit gestrecktem Rumpf und gestreckten Extremitäten zu Bett, die Bulbi nach oben und einwärts gerollt, bewegungslos, die Pupillen mässig erweitert, von träger Reaction, Conjunctiva geröthet, ebenso die Gesichtshaut congestionirt und höher temperirt; Analgesie der Haut, oberflächliche und etwas frequente Respiration (24 pro Minute), Puls ziemlich voll. Beim Versuche, den Patienten aufzusetzen, wird der ganze Körper von Schüttelbewegungen ergriffen; Temperatur = 38,3° C. Am Nacken wurde ein grosser Furunkel constatirt. Nach ca. ½ stündiger Dauer und nach Anwendung von Eis auf Kopf und Herzgegend lösten sich die Krampferscheinungen und kehrte das Bewusstsein wieder zurück.

Anamnese und Status praesens am 14. October 1882. Patient von kräftiger Constitution, corpulent, 33 Jahre alt, war nach dem Vorübergehen des oben geschilderten Anfalles in der Lage, die Angabe zu machen, dass er von Kindheit auf gesund gewesen sei bis zum Feldzuge 1870/71, während dessen er ohne eine ihm bekannte Veranlassung von einer Anschwellung beider Füsse befallen wurde.

Vor 7 Jahren überstand er einen acuten Gelenkrheumatismus, war darauf wieder gesund und that Dienst bis zum Jahre 1880, wo er in seiner Privatwohnung einen Typhus durchmachte, von dem er sich jedoch wieder vollständig erholte. Erst im April 1882 wurde er zum ersten Mal von einem hochgradigen Erregungszustande befallen, dem nach ½ stündiger Dauer eine 1½ tägige Bewusstlosigkeit folgte. Nach 6 wöchentlicher Krankheitsdauer war wieder anscheinend vollkommene Genesung eingetreten, bis ihn im darauffolgenden August ein zweiter solcher Anfall von eintägiger Dauer ergriff. Er nahm dann an den Manövern Theil und zwar ohne jede Störung seines Wohlbefindens. Erst am 14. October, am Vormittage des Tages der Lazarethaufnahme, wurde er plötzlich von Hallucinationen und Wahnvorstellungen ergriffen: es war ihm, als ob ein Fremder an ihn heranträte und zu ihm spräche, er fühlte sich von einer ganz veränderten Gemüthsstimmung beherrscht, es befiel ihn ein Wechsel von Lust- und Schmerzgefühl, welches ihn theils zum Lachen, theils zum Weinen veranlasste. In Steigerung dieser abnormen Stimmung, welche ihn rastlos umhertrieb, trat gegen Nachmittag der besprochene Krampfparoxysmus ein, der die Verbringung in das Lazareth erforderlich machte. Nachdem nun der Anfall während der Nacht sich gelegt hatte, trat eine vollkommene psychische Ruhe und intellectuelle Klarheit bei ihm ein. Die Untersuchung liess weder eine psychische, noch physische Anomalie nachweisen, und es wurde nur noch über etwas Eingenommenheit im Kopfe geklagt. Die Brustorgane wurden sämmtlich als gesund befunden.

Weiterer Verlauf: Am Nachmittage des 15. October trat ein erneuter heftiger Anfall auf und in der darauffolgenden Nacht furibunde Delirien infolge von Gesichts- und Gehörshallucinationen. Hierbei bethätigte Patient einen kaum zu bändigenden Bewegungstrieb, er wurde gewaltthätig, sprang aus dem Bett, um sich durch das Fenster hinabzustürzen, und mit Mühe und Gewalt zu Bett gebracht, liess er Stuhl und Urin unter sich gehen. Der aufgefangene Urin war mässig eiweisshaltig; Temperatur normal.

Vom 16. bis zum 21. October bestand der ganze Krankheitszustand aus einer Reihe von Krampfanfällen mit darauffolgender Tobsucht und nur ganz kurzen Remissionen, während deren Patient im Halbbewusstsein dalag und unverkennbar noch immer unter dem Einflusse von Wahnvorstellungen stand. Auf Darreichung von Chloralhydrat trat am 23. October Schlaf ein und nach demselben ein freieres Sensorium, vorübergehend getrübt durch Sinnestäuschung. Von da ab gestaltete sich das Befinden immer besser und konnte Patient schon nach wenigen Tagen das Bett verlassen. Bei ganz klarem Vorstellungsvermögen war nur noch eine etwas gesteigerte Erregbarkeit vorhanden. Unter diesen Verhältnissen konnte Patient auf seine dringende Bitte hin entlassen werden.

Während des Urlaubs war sein Befinden ein vollkommen befriedigendes, so dass er nach Ablauf desselben den Dienst wieder anzutreten wagen durfte. Aber während desselben traten selbst bei der grössten Schonung von Seiten seines Compagniechefs erneute Anfälle derselben Art auf und geboten am 7. Januar 1883 seine Wiederaufnahme in das Lazareth. Der Aufnahmebefund war hier ein negativer bezüglich einer Erkrankung in psychischer und physischer Sphäre. Doch schon nach kurzer Zeit stellten sich rasch aufeinanderfolgende Anfälle ein, welche ebenfalls in Krampferscheinungen und Bewusstlosigkeit sich äusserten, aber nicht mehr den stürmischen Charakter der Delirien und Gewaltthätigkeiten an sich trugen, wie die früheren; sie gingen auch rasch wieder in den normalen Zustand durch ein mässiges Reactionsstadium hindurch über und machten einem vollkommenen Wohlbefinden Platz.

Am 18. Januar folgte ein weiterer Anfall von mässiger Intensität und halbstündiger Dauer; am 12. und 13. Februar stellte sich abermals je ein Anfall von gleicher Dauer ein. Das Auftreten der Anfälle geschah plötzlich ohne irgend welche Prodromalerscheinungen, ohne Vorausgehen einer epileptischen Aura. Patient fiel, ohne dass er irgend eine Vorahnung hatte, auf einmal mit einem Schrei um; gleichzeitig traten Verlust des Bewusstseins und Convulsionen ein, und noch nach dem Aufhören dieser dauerte ersterer noch eine Zeit lang fort; nach dem Erwachen zum Bewusstsein bestand noch etwas Hitzegefühl und Eingenommenheit des Kopfes, später aber wieder vollkommene Euphorie.

Bei der Häufigkeit und dem Ernst dieser mit Sicherheit als epileptiforme zu bezeichnenden Anfälle wurde nun die Frage über die weitere Diensttauglichkeit des Patienten erörtert. Ueber die Aetiologie der Anfälle musste insofern einige Unbestimmtheit zugegeben werden, als die Vergangenheit des Patienten und namentlich die in seiner Lebensweise gelegenen, eine derartige Erkrankung begünstigenden Factoren nicht zur Genüge bekannt waren. Auf der einen Seite gab derselbe an, dass seine

Mutter sich einmal durch Ertränken und zweimal durch Eröffnen der Pulsadern im Anfalle geistiger Störung das Leben nehmen wollte, und dass zwei seiner Brüder als Sonderlinge bekannt seien. Andererseits wurde erhoben und vom Patienten auch zugegeben, dass er in den früheren Jahren als durchschnittliches Maass 5—6 Liter Bier pro Tag getrunken, von Schnaps sich jedoch ferngehalten habe; in den letzten vier Jahren, d. h. seit seiner Verheirathung, habe er auch den Biergenuss wesentlich eingeschränkt und immer mässig gelebt. Da jedoch in den anfallsfreien Intervallen weder der Gesammteindruck, den das Aeussere des Patienten hervorrief, dem eines dem Trunke ergebenen Individuums glich, noch auch Störungen der intellectuellen Sphäre, als Gedächtnissschwäche, Stumpfsinn u. s. w., noch auch andere Erscheinungen, wie Tremor der Musculatur, schwankender Gang, Verdauungsstörungen, vorhanden waren, so wurde von maassgebender ärztlicher Seite der Ansicht zugeneigt, dass ein chronischer Alcoholismus nicht vorliege, und da eine hereditäre Belastung nachgewiesen werden konnte und die Krampfanfälle von beinahe typischer Form und von maniakalischen Zuständen gefolgt waren, wurde das ganze Krankheitsbild als eine epileptische Affection gedeutet. Patient wurde deshalb auf das Gutachten mehrerer Militärärzte betreffs seiner Dienstunfähigkeit in das Invalidenhaus zu Benediktbeuren verbracht und verblieb dort ohne Unterbrechung vom 1. März 1883 bis zu seinem am 4. Mai 1888 erfolgten Tode.

Die epileptiformen Anfälle stellten sich während dieser Zeit, wenn auch mit wochen-, ja 1—2 Monate langen Unterbrechungen immer wieder ein, sie dauerten jedoch nicht mehr so lange wie früher, 1—3 Minuten, und waren auch nicht mehr so heftig; der linke Arm wurde hierbei steif gestreckt und der Kopf starr nach links gedreht, die linke Mundseite manchmal schief nach abwärts verzogen. Nach dem Anfalle war volles Bewusstsein vorhanden, ohne dass Patient jedoch von dem vorausgegangenen Anfalle selbst etwas wusste, regelmässig stertoröses Athmen und grosses Schwächegefühl; in den Zwischenpausen relatives Wohlbefinden und guter Appetit. Die linke Pupille war ständig erweitert, Sehschärfe links normal, nur temporäre Umnebelung des linken Gesichtsfeldes, die Conjunctiva des linken Auges, namentlich um die Zeit der Anfälle, ziemlich stark geröthet, vorübergehende Ptosis des linken Augenlides, selten Speichelfluss; kein Eiweiss und Zucker in dem oft sehr concentrirten Urin; Gang schleifend, manchmal schwankend; Akne des Rückens war stets, bald in grösserer, bald in geringerer Ausdehnung, vorhanden, zeitweise auch im Gesichte, einmal auch ein ziemlich hartnäckiges und ausgedehntes Ekzem intra nates (angeblich infolge von Hämorrhoiden). Dazu gesellte sich zeitweise überaus heftiger und quälender Kopfschmerz, der Tage lang anhielt und den Patienten zwang, das Bett zu hüten. Die Anfälle häuften sich allmählich mehr und mehr, im Jahre 1885 traten durchschnittlich im Monat 8—9 Anfälle auf, und machten diese es nothwendig, den Patienten gut beobachten und überwachen zu lassen, was grösstentheils durch seine ihn pflegende Frau geschah. Die Behandlung bestand in innerlicher Darreichung von Bromkali, Zink, Atropin u. s. w.; diese Mittel waren jedoch ohne jeglichen Erfolg, ebenso das einige Male verordnete Jodkali; im Uebrigen wurde Sorge getragen für grösstmögliche Ruhe, kräftige und reizlose

Diät, gute Luft, beruhigende Bäder u. s. w. Im weiteren Verlaufe der Krankheit, etwa von Mitte des Jahres 1885 an, entwickelten sich auch Störungen der psychischen Functionen und traten diese allmählich in den Vordergrund. Fürs Erste fiel auf dem Gebiete des Gemüthslebens von Tag zu Tag mehr das launenhafte, bald deprimirte und misstrauisch verschlossene, bald durch ganz geringfügige Anlässe excessiv reizbare und höchst eigensinnige, dabei jedoch auch oft kindisch unbeholfene und völlig willenlose Wesen des Patienten geradezu auf, der nach Angabe seiner früheren Vorgesetzten stets ein strammer, mustergültiger Soldat und mit viel Witz und Humor ausgestattet gewesen sein soll.

Aber auch in der intellectuellen Sphäre machte sich eine immer mehr überhandnehmende Gedächtnisschwäche bemerkbar, wobei eine auffallende Vergesslichkeit für Gegenwärtiges zu Tage trat, so dass z. B. Patient meist gar nicht wusste, ob er schon ein Pulver bekommen, ob er und was er gegessen, ob seine Frau und seine Kinder ihn besucht hatten. Für Ereignisse aus vergangenen Zeiten bestand noch eine ziemlich gute Erinnerung. Ferner wurden von seiner Frau auch Klagen laut über das Ausarten ihres Mannes in sexueller Beziehung. Auch auf somatischem Gebiete machte sich ein merklicher Nachlass der Körperkräfte geltend, dann oft fast Wochen lang anhaltendes heftiges Kopfweh — besonders Stirnschmerz —, so dass Patient das Bett nicht verlassen konnte; schliesslich traten in letzter Zeit auch länger andauernde dyspeptische Beschwerden auf.

Nachdem nun Patient im December 1887 von einem Anfalle verschont geblieben war, bekam er im Januar 1888 drei epileptiforme Anfälle, im Februar steigerten sich dieselben bis zu 210, im März waren es 22, im April 183 (in den letzten Tagen dieses Monats trat mässiges Fieber auf), vom 1. bis zum 4. Mai inclusive 254 Anfälle, und starb Patient nach dem letzten Anfall nach einer gesammten Dauer der Krankheit — vom Beginne des ersten epileptiformen Anfalles (April 1882) an gerechnet — von über 6 Jahren.

Es wurde die Kopfsection an der Leiche vorgenommen und das Gehirn, an welchem sich ausgedehnte Veränderungen an der Convexität der rechten Hemisphäre fanden, entsprechend den intra vitam vorhandenen Lähmungs- und Reizerscheinungen auf der linken Körperseite, in Alkohol conservirt, an das pathologische Institut in München überschickt.

Makroskopische Beschreibung des in Alkohol liegenden Gehirns mit seinen Häuten.[1])

Das Gehirn zeigt im Allgemeinen eine mittlere Entwicklung, die Windungen sind im Ganzen gut ausgeprägt, etwas abgeflacht, die Furchen mässig tief. Die harte Hirnhaut ist über der convexen Fläche der rechten Hemisphäre im Bereiche der oberen Fläche und der seitlichen Partien des Stirnlappens und des angrenzenden vorderen und lateralen Theiles des Scheitellappens stark verdickt, von sehniger Beschaffenheit, die freie Oberfläche derselben stellenweise

1) Einlaufjournal des pathologischen Institutes 1888. Nr. 189.

uneben und mit kleinen, fetzigen Auflagerungen versehen (Adhärenz mit dem Knochen?), mit den weichen Häuten innig verwachsen und mit ihnen eine dicke, derbe und untrennbare Schwarte darstellend. Die Verdickung der Dura setzt sich lateralwärts bis auf die Basis des Stirnlappens und auf den Schläfelappen fort, doch allmählich geringer werdend, und ist hier mit den weichen Häuten loser verklebt. An der Stelle der stärksten Verdickung der Hirnhäute, in der Gegend über der zweiten und dritten Frontalwindung, am hinteren Ende derselben, sind diese auch mit der Hirnrinde in der Ausdehnung von über einem halben Handteller fest verwachsen, so dass sie nur mit Zerreissung der Substanz der Rinde vom Gehirne abzuziehen sind. Gegen den hinteren Theil des Scheitellappens nimmt die Duraverdickung allmählich ab, und über dem Occipitallappen zeigt sie wieder ein ganz normales Aussehen, die weichen Gehirnhäute daselbst weisen ebenfalls keine Veränderungen mehr auf, die Gefässe derselben sind hier und über dem Kleinhirn ziemlich prall gefüllt. Die Häute über der linken Hemisphäre des Gehirns sind intact, convexe und basale Fläche der linken Hirnhälfte sind vollständig erhalten, ohne Veränderungen. Die grösseren arteriellen Gefässe an der Basis des Gehirns sind nirgends verdickt, nirgends mit höckerigen Hervorragungen oder mit fleckigen Stellen versehen. Die Corticalsubstanz des Gehirns ist mässig breit, lässt sich von der weissen Substanz gut abgrenzen, nur da, wo die Hirnhäute mit der Hirnoberfläche verwachsen sind, geht die graue Substanz verwaschen in die weisse über; hier ist auch die Consistenz der Hirnsubstanz gegenüber anderen Stellen manchmal deutlich vermindert, einzelne Gyri sind sehr stark atrophisch (Alkoholpräparat!), von schmaler und kammartiger Form. Durchschnitte durch die mit einander verwachsenen Meningen und die angrenzende Hirnsubstanz bieten folgendes Bild dar: Die Dura mater stellenweise bis zu 3—4 Mm. dick, hat eine grauweisse Farbe, eine sehr derbe, schwielige Consistenz, so dass sie unter dem Messer fast knirscht. Sie ist aber meist scharf abzugrenzen von den weichen Häuten durch einen schmalen Streifen eines weissen, glänzenden Gewebes; nur wo die Verdickung geringer wird, näher der Randzone zu, ist diese Abgrenzung weniger deutlich und verwischt. Die Dicke der weichen Häute ist eine sehr wechselnde. In denselben eingestreut finden sich nämlich zahlreiche, unregelmässig gestaltete, oft verästelte gelbe Herde, die stellenweise Erbsen- bis Bohnengrösse erreichen, und die von dem sie umgebenden grauweisslichen Gewebe makroskopisch ziemlich scharf zu scheiden sind; diese eingesprengten Herde zeigen eine derbe, zähe, fast lederartige Consistenz, ragen an der Innenfläche

der Meningen mit der anhaftenden Hirnsubstanz in Form von buckligen, rundlichen Geschwulstknoten hervor und erlangen an Stelle ihrer stärksten Entwicklung eine Dicke von 1 bis zu 1,5 Cm. Diese Herde stellen, wie die mikroskopische Untersuchung ergab, echte verkäste und in Verkäsung begriffene gummöse Herde dar. Die angrenzende Hirnrinde hebt sich in einem etwas grauen Farbentone von der Pia mater ab; da, wo die Verkäsung von dieser auf jene übergreift, ist die Consistenz derselben etwas derber; sonst und auch etwas tiefer unter diesen härteren Partien ist die Hirnsubstanz weicher, bröckelig und leicht zerfallend. Im Uebrigen ist am Gehirne nichts Besonderes wahrzunehmen; die Seitenventrikel sind etwas erweitert, das Ependym derselben geringgradig verdickt.

Gemäss diesen Veränderungen war als anatomische Diagnose zu stellen:

Chronische syphilitische Pachymeningitis interna, syphilitische Leptomeningitis mit Betheiligung der Hirnrinde.

Den Ursprung und Ausgang dieser Erkrankung musste man bei der makroskopischen Untersuchung in die weichen Häute verlegen, wo die Erkrankung sich am stärksten ausgebildet hatte, und in welchen allein die gummösen Einlagerungen primär vorhanden waren, während die Dura durch eine helle Begrenzungslinie von jenen sich abhob und anscheinend keinen käsigen Herd enthielt. Die mikroskopische Exploration des Falles, welche ich jetzt folgen lasse, bestätigte diese Annahme.

Von dem bereits in Alkohol conservirten Gehirn wurden kleine Stückchen von ca. 1 Ccm. Grösse aus den pathologisch veränderten Partien (Hirnhäute und Hirnrinde enthaltend) ausgeschnitten und in Alkohol weiter gehärtet. Die Einbettung der Präparate wurde hernach vorzugsweise in Celloidin, theils aber auch in Paraffin vorgenommen, die Färbung derselben geschah zumeist mit Hämatoxylin-Eosin, dann auch mit Carmin, Magenta, Bismarckbraun u. s. w.

Bei der Schilderung der mikroskopischen Verhältnisse will ich nun folgende Reihenfolge einschlagen:

1. Befund an den Hirnhäuten;
2. Befund an der Hirnsubstanz;
3. Befund an den in dem erkrankten Gebiete liegenden Gefässen.

I. Histologischer Befund an den Hirnhäuten.

a) Dura mater.

Die Dura mater stellt, wie gesagt, eine harte, ziemlich schwer schneidbare, schwielige Membran dar, stellenweise über das Vier- bis Fünffache des Normalen verdickt. Die Verdickung beruht lediglich auf einer fibrösen Hyperplasie, auf einer Vermehrung des normaliter schon in der Dura vorhandenen fibrös-elastischen Gewebes. Dieselbe betrifft sowohl die äussere Schichte mit mehr der Länge nach und mehr parallel angeordneten Faserzügen, als auch die innere Schichte derselben, in welcher die Fasern in querer und schräger Richtung zu den ersteren und oft regellos verlaufen, zumeist aber jene stärker als diese. Was die Beschaffenheit der Fasern anlangt, so sind dieselben ziemlich dick, meist leicht geschlängelt und gewellt, oft tragen sie auch den Charakter älteren Narbengewebes, indem die Kerne spärlicher und durch Schrumpfung der Fasern kleinere Einziehungen an der Oberfläche bewirkt werden. Die Verdickung der Dura ist keineswegs entsprechend den Stellen der stärksten Entwicklung des Processes in den weichen Häuten eine grössere, im Gegentheil ist die Dura hier oft bedeutend schmäler, offenbar comprimirt durch die in diesen sitzende gummöse Neubildung. Die den Fibrillen eng anliegenden Kerne bieten nichts Bemerkenswerthes dar, sie sind zum weitaus grössten Theile spindelförmig, länglich ausgezogen, schwach granulirt und oft wie die dazu gehörigen Bindegewebsfasern zierlich geschlängelt; auf dem Querschnitte sind sie meist rundlich, doch auch oft dreieckig, gezackt und sternförmig. In dem fibrös-elastischen Grundgewebe der harten Hirnhaut finden sich eingestreut kleine Infiltrate, die meist strichförmig gruppirt sind. Besonders an der äusseren, dem Knochen zugewendeten Schichte, die die meisten und grössten Blutgefässe beherbergt, und an der Grenze zwischen Dura und Arachnoidea ist diese kleinzellige Infiltration anzutreffen, an dieser einen schmalen, manchmal etwas breiter werdenden Saum bildend, der fast überall die Dura von den weichen Meningen scharf abgrenzt; die makroskopisch so deutlich hervortretende helle, glänzende Begrenzungslinie wird dargestellt durch die innere, mit vielen elastischen Fasern untermischte Schichte der Dura, wo die Fasern meist im Quer- und Schrägschnitt getroffen sind. Die Rundzellenanhäufung findet sich in der Dura fast ausnahmslos in der unmittelbaren Nähe der Gefässe, sowohl der kleineren, wie der grösseren, diese bald in ihrer ganzen Circumferenz wie mit einem Mantel umhüllend, bald nur an einer Seite stärker ausgeprägt. An in ihrer

Längsrichtung getroffenen Capillaren und kleineren Gefässchen sieht man entlang der Wandung eine ganz schmale, oft nur ein- oder zweischichtige Reihe von kleinen, intensiv gefärbten runden Kernen; wo die Gefässchen, meist Producte neuer Bildung, etwas zahlreicher beisammen liegen, confluiren diese Kernreihen zu kleinen Infiltrationsherden; an und um grössere arterielle und venöse Gefässe erreichen diese manchmal eine grössere Ausdehnung, sind aber immer ganz circumscript und halten sich stets an die Gefässe, nicht tiefer in das umgebende Gewebe eindringend (s. Fig. 1 *i*). Verkäsungen sind innerhalb der Dura mater nirgends zu sehen; nur an einer einzigen Stelle in allen daraufhin untersuchten Präparaten konnte man das Uebergreifen eines umschriebenen Käseherdes von den angrenzenden arachnoidalen Partien in die Dura hinein constatiren, und ist dieser Herd gegen das übrige Duralgewebe besonders scharf geschieden durch fibröse Faserbündel, während die Infiltration in der Umgebung desselben eine ganz geringe ist. Im Uebrigen sind die Käseherde, die am Rande der weichen Häute, an der Grenze der Dura, sich befinden, durch fibröses Gewebe von dieser abgeschlossen, gleichsam abgekapselt und durch streifige Infiltrate abgegrenzt. Was die grösseren Gefässe der Dura betrifft, insbesondere die Arterien, so zeigen diese sämmtlich entzündliche Veränderungen und Wucherungsvorgänge in ihrer Wandung von nahezu typischer Natur, welche bei der Beschreibung der Gefässaffectionen abgehandelt werden sollen.

b) Weiche Hirnhäute.

Die Veränderungen in den weichen Hirnhäuten, der Arachnoidea und der Pia mater, bieten sehr mannigfache Bilder von dabei so charakteristischem Gepräge, dass man sofort auf den ersten Blick erkennen kann, dass der specifische Krankheitsprocess sich hier am stärksten eingenistet und seine grösste Ausbildung erreicht hat. Die beiden weichen Häute sind in der ganzen Ausdehnung des Erkrankungsgebietes aufs Innigste mit einander verlöthet und oft vollständig zu einer einzigen Gewebsmasse verbacken; die normale Configuration des lockeren, reticulären und weitmaschigen arachnoidalen Gewebes ist nirgends zu erkennen, dasselbe ist total in der Gewebsmasse aufgegangen. In dieser spielen sich nun Entzündungs-, Wucherungs- und Degenerationserscheinungen im buntesten Durcheinander ab. Wo die stärkste Entwicklung des Processes stattgefunden hat, findet man ausgedehnte Käsemassen, Geschwulstknoten bildend, die nach innen zu kugelig vorspringen, zwischen diesen geschwulstartig prominirenden Stellen und auch mehr an der Peripherie des ganzen Krankheits-

gebietes sind die weichen Häute eingezogen, nähern sich hierbei in ihrem Verhalten mehr der Dura mater und besitzen hier auch ungefähr die gleiche Dicke wie diese. Die gummösen Producte lagerten sich mit Vorliebe da ab, wo die Pia Fortsätze in die Gehirnsulci schickte (s. Fig. 1 *k*, bei *P*), die seitlich befindlichen Gyri abdrängend, während diejenigen Partien der weichen Häute, die nur eine fibröse Verdickung zeigen und narbig retrahirt sind, den Gipfeln der Gyri

Fig. 1.



zu entsprechen scheinen. An diesen letzteren Stellen besteht das Gewebe der weichen Häute ausschliesslich aus in verschiedenen Richtungen ziehenden, regellos gruppirten, sich vielfach durchkreuzenden Faserbündeln, denen verhältnissmässig nur eine geringe Anzahl von Kernen anliegt. Diese sind mancherorts so sparsam, dass man bei etwas stärkerer Vergrösserung (325fach) oft nur ca. 15—20 verschieden gestaltete Bindegewebskerne und einige runde Zellkerne im Ge-

sichtsfelde sieht, sonst nur faserige Intercellularsubstanz (narbiges Gewebe). Die Fasern sind ziemlich breit, stark mit einander verschlungen und oft knäuelartig verwickelt, die Kerne stellen auf dem Längsschnitt getroffen lange, schmale, meist spindelförmige Gebilde dar, auf dem Querschnitt erscheinen sie eckig, zackig und sternförmig. Gefässe sind ausserordentlich spärlich inmitten dieses Gewebes, in ihrer nächsten Umgebung eine geringe Ansammlung von Rundzellen sichtbar; ausser diesen finden sich hier keine grösseren Infiltrate, nur nach aussen ist das Gewebe gegen die Dura zu durch eine strichförmige Infiltrationszone abgetrennt, nach innen zu tritt das mehr in Längszügen verlaufende Pialgewebe hervor mit zahlreicheren, auch grösseren Gefässen; dasselbe weist an seinem inneren Rande stets einen mehr oder minder breiten, mit Rundzellen dicht infiltrirten Streifen auf. In den sich an diese Stellen anschliessenden, näher den gummösen Neubildungen gelegenen Gewebstheilen bemerkt man eine allmähliche, manchmal auch plötzliche Verbreiterung der Gewebsmasse der weichen Häute und in gleichem Schritte mit dieser stärkeren Verdickung des Gewebes eine intensivere Infiltration desselben mit Rundzellen, eine oft colossale Vascularisation, ferner eine bedeutende Gewebswucherung und Neubildung von fibroidem Gewebe. Rundzellen sind im Allgemeinen diffus und mehr vereinzelt durch das ganze Gewebe vertheilt, besonders ausgesprochen zeigen sich kleinere Infiltrate um die Gefässe (s. Fig. 1 g_1); ausserdem ist oft die Rundzellenanhäufung auf weitere Strecken so ungeheuer massig vorhanden, das Gewebe so dicht überschwemmend, dass man infolge dieser vom übrigen Gewebe nichts mehr erkennen kann.

Wo die Constituirung kleinerer umschriebener Infiltrationsherde um Gefässe statthat, ist die Gefässwand selbst auch immer in Mitleidenschaft gezogen, und scheint die Infiltration der Umgebung grösstentheils von dieser ihren Ausgang zu nehmen; die Rundzellen drängen hierbei die Gewebsbündel, in welchen das Gefäss eingebettet ist, auseinander und stellen so theils rundliche, theils spitz zulaufende, blattförmige Figuren dar. Zwischen den grossen Infiltraten und den Käseherden ziehen sich, diese von einander scheidend, breite massige Faserbündel, diffus von Rundzellen durchdrungen und reichlich vascularisirt, hindurch (in der Figur 1 von rechts unten nach links und oben verlaufend und sich strahlig ausbreitend). In diesem macht sich eine auffallend reichliche Vermehrung und Wucherung von Bindegewebszellkernen und grösseren Kernen bemerkbar, die besonders dann in den Vordergrund treten, wenn die runden Zellkerne an Zahl etwas abnehmen und das Gewebe etwas lichter wird, jedoch auch

in den infiltrirten Partien selbst nicht minder zahlreich sind; namentlich in der Nähe der in käsige Mortification übergehenden Gewebspartien, nur daselbst nicht so sehr in die Augen fallend. Es sind dies gut ausgebildete, grossen Fibroblasten ähnliche, epithelioide Zellkerne, die scharf umgrenzt, bläschenförmig, im Inneren fein granulirt, etwas blass tingirt erscheinen und meist mehrere Kernkörperchen enthalten; der Zellleib ist meist nicht deutlich erkennbar. Die Gestalt der Kerne ist eine sehr wechselnde, meist länglich ovoid oder an einem Ende spitz ausgezogen, zumeist in der Richtung der Gewebsfasern liegend. Offenbar stammen diese Kerne von den Kernen der fixen Bindegewebszellen und von den Endothelzellkernen der Capillaren ab; es sind an ihnen mannigfache Theilungsvorgänge wahrzunehmen, welche darauf schliessen lassen, dass eine sehr lebhafte Production dieser stattgehabt haben musste. So bemerkt man häufig die Kerne in die Länge gezogen mit endständigen kolbigen Anschwellungen, bisquitförmig, bohnen- und nierenförmig, abgeschnürte Partikelchen, die mit der übrigen Kernsubstanz nur durch ganz dünne Fäden zusammenhängen oder aber sich schon ganz von derselben losgelöst haben, aber zweifelsohne als Producte dieser aufzufassen sind.

Verhältnissmässig recht häufig sind hier auch grosse Riesenzellen, welche die typische Structur der sogen. Tuberkelriesenzellen zeigen. — Dass in syphilitischen Entzündungen innerer Organe und in den eigentlichen Gummageschwülsten typische Riesenzellen sich finden, hat zuerst Baumgarten hervorgehoben, nachdem das Vorkommen derselben ausser bei Tuberculose bei den verschiedensten Wucherungs- und Entzündungsvorgängen von vielen anderen Forschern schon constatirt worden war. Diese Riesenzellen stellen sich schon bei ganz schwachen Vergrösserungen infolge der stärkeren Tingirbarkeit ihrer Kerne als dunkele, scharf von dem umgebenden Gewebe sich abhebende Punktansammlungen dar (s. Fig. 1 *r*); bei stärkeren Vergrösserungen sieht man auf Durchschnitten, welche annähernd durch die Mitte der ganzen Zelle gehen, die Kerne wandständig in Form eines Kranzes oder Ringes gruppirt, von ovaler Gestalt, meist mit einem oder mehreren Kernkörperchen versehen. Der Zellleib selbst ist eine homogene, structurlose Masse, manchmal kleine Hohlräume, Vacuolen, einschliessend; die Contour der Zelle ist meist verwaschen, manchmal aber noch erkenntlich vieleckig und Fortsätze in die Nachbarschaft ausschickend; oft erscheint sie mehr rundlich, in einem Hohlraum liegend. (Retraction durch die Alkoholhärtung.) An Schnitten, welche die Riesenzelle näher ihrer Peripherie trafen, wo man also auch eine Flächenansicht hat, sieht man die

Kerne schalenförmig die ganze Lichtung ausfüllen oder auch vom Rande her gegen die Mitte ziehend, sich an einander zu einem radiär geordneten Netzwerk reihend. Was das Vorkommen dieser Riesenzellen anlangt, so trifft man sie nicht blos in den fibrös verdickten Gewebspartien — wenn auch hier in grösster Zahl-, sondern auch in den grösseren Infiltraten, besonders im Umfange der Käseherde und sogar in diesen selbst liegend, theilweise schon der Nekrose anheimgefallen. —

Die grösseren Infiltrate in der Gewebsmasse der weichen Häute kommen für sich allein in den fibroiden Gewebszügen vor, ferner finden sie sich namentlich der Länge nach ausgedehnt an dem dem Gehirne zugewendeten Rande der Pia und regelmässig in mehr oder minder breiten Höfen die grösseren Käseherde theilweise oder ganz umgebend. Es hat sich in ihnen eine ungeheure Anzahl von neugebildeten Capillaren etablirt, welche auch in dem angrenzenden fibrösen Gewebe zahlreich vorhanden sind, so dass das Ganze oft auf grosse Strecken hin dem Typus eines Granulationsgewebes sehr ähnlich sieht. Diese Capillargefässe sind oft stark dilatirt, sehr zart und dünnwandig, die Endothelzellkerne treten deutlich hervor, sind oft ziemlich breit und lang und zahlreich vorhanden. Manchmal liegen die Gefässe gruppenweise und so vielfach bei einander, dass sie dem Gewebe im Schnitte ein fast angiomatöses Aussehen verleihen. Die randständige Infiltration der Pia geht direct auf die Fortsätze, welche von dieser in die Sulci eindringen, über und wandelt dieselben in dicke, dicht mit runden Kernen erfüllte Gewebszapfen um, die den Rändern der Gyri eng anliegen, mit ihnen auch innig verbunden sind. Hier und auch sonst am Rande der Pia sieht man häufig gelbliche und bräunliche Körnchen und Klümpchen angehäuft, Pigmentschollen, welche meist in der Umgebung der Gefässe und in der Wand grösserer Arterienästchen selbst sich finden, besonders da, wo solche in die Gehirnrinde treten; auch trifft man hier und da zusammengeballte, mit Eosin lebhaft tingirte Massen, welche man theilweise noch als aus rothen Blutkörperchen bestehend erkennen kann, kleine Blutextravasate, als Anzeichen, dass der Process hier einen hämorrhagischen Charakter angenommen hat. —

Die Entstehung und Heranbildung der Käseherde konnte oft gut beobachtet werden durch Vergleichung von Präparaten von Stellen, an denen die käsige Gewebsdegeneration in verschiedener Entwicklung sich befand. — Danach giebt sich die beginnende Gewebseinschmelzung damit zu erkennen, dass die sonst scharf contourirten und deutlich von einander abzugrenzenden Bindegewebsfasern ein

trübes Aussehen bekommen, die Contouren der Fasern verschwinden, die blaue Färbung der Kerne an Hämatoxylin-Eosin-Präparaten allmählich abnimmt, der rothe Farbenton in den Vordergrund tritt und das Gewebe in der Ausdehnung der Nekrotisirung zu einer mehr homogenen, körnigen, structurlosen Masse zusammensintert. Auf diese Weise entstehen durch stetige weitere Ausbreitung der Gewebsmortification, indem immer neue Gewebstheile in deren Bereich gezogen werden, grosse, meist rundliche, eine einzige Masse darstellende käsige Herde; um diese herum findet eine starke Gewebswucherung und Gewebsinfiltration statt, welche, nachdem der Käseherd eine gewisse Grösse erreicht hat, dessen weiteres Wachsthum zu beeinträchtigen und einen Stillstand des Gewebszerfalles zu bedingen scheinen.

Des Oefteren sieht man aber auch unregelmässig gestaltete, vielfach ausgebuchtete und verästelte käsige Partien, durchbrochen von fibrös-zelligen Gewebstheilen, die wie Inseln in jenen liegen oder auch wie Zapfen in sie hineinragen (s. Fig. 1*k*, rechts am Rande). Solche bizarre Figuren bildende Käseherde sind wahrscheinlich durch Confluenz vieler kleiner, zugleich gebildeter Herde erzeugt worden.

Der Hauptsache nach bestehen die Käseherde aus körniger, detritusartiger Masse, welche einen matten, violetten Farbenton (an mit Hämatoxylin-Eosin gefärbten Schnitten) hat, und welche in manchen Herden ganz gleichartig, wie geronnen aussieht; in anderen — und zwar den meisten — Herden wird diese homogene Masse durchzogen von wirr und regellos verlaufenden Bündeln und Strängen, die stark roth gefärbt sind, während die Körnchen und Kernreste im Uebrigen noch blau erscheinen. Diese hellen rothen Streifen stellen ein vielfach verschlungenes Netzwerk dar, welches alveolenartige Hohlräume einschliesst, in welchen dann die käsige, nekrotische Gewebsmasse von dunklerer, bläulich-violetter Farbe liegt, und gewährt hierdurch das Ganze, bei schwacher Vergrösserung betrachtet, ein sehr buntes Bild. Die Entstehung dieser Streifen und Faserzüge lässt sich — wie man an Uebergangsbildern wahrnehmen kann — auf folgende Weise erklären. Eine Anzahl von Bindegewebsfaserzügen, dann auch von Gefässen mit verdickter Wandung zeigt dem gänzlichen Zerfalle gegenüber eine etwas grössere Widerstandskraft, d. h. sie gehen nicht völlig zu Grunde, so dass der Herd ein ganz gleichartiges Aussehen gewinnt, sondern sie durchziehen als lebhaft roth tingirte Streifen den Herd, ein mannigfaltig verzweigtes Gerüst in demselben bildend; verödete Gefässe, die in dem Herde liegen, stellen auf dem Querschnitte getroffen concentrische Ringe dar, welche oft hellere Stellen, Lumina, einschliessen, in denen sich manchmal noch

einige Faserlagen und Zellen, hier und da auch ein ganzer Endothelzellenkranz, erkennen lassen, und die manchmal auch noch rothe Blutkörperchen enthalten.

An den grössten, älteren, schärfer abgegrenzten Herden ist es möglich, drei Zonen, die mehr oder minder gut von einander getrennt sind, zu unterscheiden, ähnlich denen, wie sie Baumgarten für die gummösen Knoten in den Gehirnhäuten angegeben hat:

1. eine äussere, dicht mit Rundzellen durchsetzte, granulationsartige Zone mit reichlichen, zarten, neugebildeten Gefässen;
2. eine mittlere, sehr schmale, oft durch Uebergreifen der Zelleninfiltration von der ersten Schichte verdeckte Zone fibrösen Gewebes mit grossen, spindelförmigen und ovalen Zellkernen;
3. eine grösste, innere Zone, gebildet durch die verkäste, nekrotische Masse.

II. Hirnrinde.

Schon makroskopisch konnte man, wie erwähnt, bei dem Versuche, die mit einander fest adhärenten Meningen vom Gehirne abzuziehen, sowohl an den Stellen, wo dieselben mit der Hirnrinde untrennbar verwachsen waren, als auch an anderen Partien, an welchen sich die verdickten Hirnhäute leichter ablösen liessen, eine Verschmälerung und Zuspitzung mancher Gyri wahrnehmen. Dementsprechend liess sich bei der mikroskopischen Betrachtung der noch als solche erhaltenen Hirnrinde an senkrecht auf diese geführten Schnitten eine allgemeine Atrophie des ganzen Rindengraues erkennen, besonders hochgradig im Bereiche derjenigen Stellen, wo verkäste Geschwulstknoten, Gummiknoten, von den weichen Häuten gegen das Gehirn zu sich entwickelt hatten und, ohne in die Hirnsubstanz selbst einzudringen, sich gleichsam in diese hineinbohrten und sie nach innen drängten. Die fünf Meynert'schen Schichten der Hirnrinde sind fast nirgends mehr in den afficirten Partien derselben von einander abzugrenzen, indem durch die im Folgenden zu beschreibenden Veränderungen, durch Formveränderung und Degeneration der Ganglienzellen, durch die Wucherung des Bindegewebes und der Neuroglia, durch eingestreute Infiltrate und diffuse Rundzellensammlung die Gewebsanordnung eine sehr unregelmässige geworden ist. So ist es an vielen Präparaten in die Augen gefallen, dass die Ganglienzellen in sehr verschiedener Entfernung von der Oberfläche des Gehirns sich befinden, bald näher dieser, bald weiter nach innen zu liegend, und lässt sich einerseits die Ortsverschiebung derselben dadurch erklären, dass durch die von oben her wirkende Compression von Seiten der

verdickten und Geschwulstknollen enthaltenden Meningen und durch die von innen nach aussen zu fortschreitende ziemlich erhebliche Wucherung der Neuroglia die Hirnrinde in dieser Weise in ihrer Configuration alterirt wurde, andererseits liegt es sehr nahe, anzunehmen, dass die Degeneration vieler Ganglienzellen, da wo die Infiltration, Induration und Nekrose auf das Gehirn übergreift, als Ursache dieses verschiedenartigen Verhaltens anzusehen ist. — Die Consistenz der Hirnrinde anlangend, so zeigte sich diese theils von derberem, festerem Gefüge, theils aus weicherem, lockerem, leicht zerfallendem, ödematösem Gewebe bestehend. Wo die fibrös-zellige Wucherung von der Pia auf das Gehirn übertritt, wo die käsige Entartung, bei welcher in diesem Falle eine grössere Härte resultirte, auf die Gehirnrinde sich erstreckte, da konnte man überall das Gewebe fester, dichter finden, ebenso an den Stellen, wo die Infiltration durch Vermittlung der Pialgefässe auf die Hirnrinde sich übertrug und sich dort weiter ausbreitete. So konnte man im Allgemeinen feststellen, dass die oberflächlichen Schichten der Hirnrinde an einigen Stellen eine ziemlich grosse Derbheit zeigten, eine Art Sklerosirung und Narbenbildung. Besonders da, wo auch in den weichen Häuten das Gewebe mehr den Charakter der Verhärtung trägt, erstrecken sich von diesen zahlreiche Bindegewebsfasern in die Hirnrinde hinein, so dass in dieser eine starke fibröse Umwandlung des Gewebes sich findet und ausser zahlreichen, spindelförmigen Bindegewebszellkernen und zerstreut liegenden Rund- und Gliazellkernen nur sehr spärliche Nervenzellen — und diese meist stark verändert — in ihr enthalten sind. Anders und gerade entgegengesetzt verhalten sich die Stellen, wo die Hirnsubstanz nicht unmittelbar durch die von den Meningen ausgehenden Processe alterirt wurde, wo das Nervengewebe in eine einfache entzündliche Erweichung durch die sich um dasselbe abspielenden Vorgänge versetzt wurde, was namentlich in den tieferen Schichten der Hirnrinde stattfand. Hier bröckelte das Gewebe infolge des lockeren Gefüges oft schon bei der leisesten Berührung, an dieser Stelle riss auch in der Regel beim Abziehen der Meningen die Hirnrinde ein, so dass die oberflächlicheren Schichten derselben an jenen haften blieben, die tieferen dagegen zurückgelassen wurden. An diesen aufgelockerten Gewebstheilen finden sich ebenfalls, wenn auch nicht so stark und so ausgeprägt wie an den verhärteten Stellen, Veränderungen, hauptsächlich bestehend in diffuser, selten herdförmiger Infiltration mit Rundzellen. —

Ein epicerebraler Spaltraum, der normaler Weise die Hirnrinde von der Pia trennt, existirte in den allermeisten Präparaten nicht;

überall liegt die infiltrirte Pia der Corticalis unmittelbar auf und steht mit dieser in enger Verbindung. — Die syphilitische Entzündung mit ihren Folgezuständen griff theils direct von der Pia auf die Rinde über und erzeugte eine Verödung und einen vollständigen Schwund der eigentlichen Hirnsubstanz, theils setzte sich der Process mittelbar durch die Pialscheiden der senkrecht in das Gehirn abgehenden Gefässe auf dieses fort. Im ersteren Falle sieht man die Käseherde von den Meningen in grösserer oder geringerer Tiefe in das Gehirn sich erstrecken (s. Fig. 1 *k*, bei *P*), dort ebendieselbe Structur zeigend, wie in jenen, um sie herum findet sich in ziemlich grosser Breite ein mit fibrösen Gewebszügen untermischtes, sehr zellenreiches, meist aus Rundzellen bestehendes und äusserst gefässreiches Gewebe. Auch epithelioide Zellkerne, unregelmässig zerstreut, liegen hier ziemlich zahlreich, und vereinzelt trifft man auch einige Riesenzellen an. Hieran schliesst sich in allmählichem Uebergange die noch als Nervengewebe erkennbare Substanz der Hirnrinde an. Diese zeigt im Allgemeinen eine diffuse, weniger stark ausgeprägte Durchsetzung mit runden Zellkernen, die Ganglienzellen in ihrer Form und Structur erheblich verändert. Wo nicht ein directer Uebergang der Affection auf die Hirnrinde bemerkbar ist, hebt sich die erste Meynert'sche Schichte, die Schichte der Gerüstsubstanz, als schmaler, heller Saum deutlich von der Randinfiltration der Pia ab. Die in die Hirnrinde sich einsenkenden Pialgefässäste präsentiren sich zum grössten Theil wie mit einem Mantel von Rundzellen umgeben, welche die Gefässe oft ganz verdecken. Diese Rundzellenansammlung hat ihren Sitz sowohl im adventitiellen Lymphraume, als auch in den perivasculären Gefässscheiden, und breitet sich von hier aus in den obersten Corticalschichten in Form von mehr umschriebenen Infiltraten aus (s. Fig. 1 *i''*). Diese sind meist von zackiger Gestalt, wie mit Ausläufern versehen — wahrscheinlich infolge ihrer Entstehung um die sich verzweigenden Gefässe —, zwischen welche zarte Züge fibrösen Bindegewebes buchtenförmig eindringen. In diesen Infiltraten vorzüglich, weniger, doch auch deutlich, im übrigen Gewebe der Hirnrinde zeigt sich eine starke Neubildung von feinsten Capillarsprossen, die bei schwacher Vergrösserung sehr leicht übersehen werden; erst bei stärkerer Vergrösserung nimmt man eine grosse Anzahl von länglichen, ovalen, feingranulirten Zellkernen wahr, mit einem oder mehreren Kernkörperchen versehen, meist zu zwei neben einander liegend und zwischen sich einen kleinen Canal freilassend. Wie in den Meningen, so sind auch hier, vorzüglich in dem Gewebe in der Umgebung der Käseherde, vielfache Theilungsvorgänge an den Zellkernen von ähnlichen Formen wie dort zu beobachten.

Was nun das Verhalten der specifischen Gebilde der Hirnrinde betrifft, der Ganglienzellen insbesondere und auch der Nervenfasern, so ist ein grosser Theil dieses Gewebes, wie im Vorausgehenden schon erwähnt, durch die eben geschilderten Processe total zu Grunde gegangen. Wo dies nicht der Fall ist, zeigen sich doch erhebliche Veränderungen, welche auf eine Läsion mehr oder minder der ganzen Dicke der Hirnrinde an den betreffenden Partien schliessen lassen. Die Ganglienzellen sind hier an Zahl bedeutend vermindert, sie erscheinen theils gequollen als rundliche, schollige Massen von undeutlicher Begrenzung, die sich sowohl mit Safranin und Magenta nach Nissl's Methode (nachherige Aufhellung mit Nelkenöl), als auch mit Kernschwarz schlecht färbten, während der bläschenförmige, grosse Kern oft noch scharf hervortritt und das Kernkörperchen sich noch intensiv tingirte, theils in allen Dimensionen geschrumpft, so dass der Zellleib oft nur noch einen ganz geringen Rest von Protoplasma darstellt, den Kern als schmale Hülle umgebend. In beiden Fällen zeigt das Protoplasma nicht die gewöhnliche normale Granulirung, dasselbe bietet ein trübes, homogenes, verwaschenes Aussehen dar, mit undeutlichen Contouren, Fortsätze sind nur an ganz wenigen Zellen wahrzunehmen. Daneben kann man auch Degenerationsformen sehen, in denen keine Kerne mehr zu entdecken sind, als blasse, structurlose Gebilde; ferner finden sich vielfach Lücken im Gewebe, höchst wahrscheinlich dadurch entstanden, dass die Ganglienzellen zu gänzlichem Verluste gegangen sind, zumal man in solchen Gewebslücken noch Trümmer von Zellen auffindet. Die Wucherung des Stützzellgewebes, der Neuroglia, ist mehr in den tieferen Rindenschichten bemerkbar, diese vielfach verdrängend und ersetzend durch körniges, verfilztes Maschengewebe, welches stets eine allgemeine Durchsetzung mit runden Zellkernen aufweist.

III. Gefässe.

Uebergehend zu der Beschreibung der Veränderungen der Gefässe muss vor Allem vorausgeschickt werden, dass dieselben in diesem Falle zum grössten Theile lediglich als secundäre Affection der primären Organerkrankung, der Meningoencephalitis gummosa, aufzufassen sind; doch zeigen sich vielfach auch Bilder von veränderten Gefässen, die man wohl als mehr selbständig erkrankt ansehen muss. Sie bieten alle die Merkmale der von mehreren Autoren, insbesondere von Heubner und Baumgarten geschilderten sogen. Arteriitis und Endarteriitis syphilitica. Vor Allem hat man, wie ich glaube, bei der Gefässalteration, wie sie in den erkrankten Meningen hier vor-

liegt, eine ziemlich scharfe Grenze zu ziehen zwischen den Veränderungen, welche die kleineren Gefässe aufweisen, und jenen, welche an den verhältnissmässig grösseren arteriellen Gefässen, die sich namentlich im äusseren Blatte der Dura mater (Verästelungen der Art. meningea media) und in der inneren Randschichte der Pia finden, vor sich gegangen sind; doch sind auch Mischformen und Uebergänge zwischen beiden an den mittelgrossen Gefässen, die in den afficirten Theilen liegen, anzutreffen. Die grossen Arterien der Basis des Gehirns, die Arteria basilaris, die Arteria pro fossa Sylvii und deren Verzweigungen, die schon makroskopisch keine Veränderungen zeigten, liessen auch bei der mikroskopischen Untersuchung keine Spur einer entzündlichen Veränderung ihrer Wand und keine Verdickung der Intima wahrnehmen.

Die Veränderung, welche alle grösseren arteriellen Gefässe des Krankheitsgebietes zeigen, und welche sich oft am stärksten markirt, besteht in der Bildung einer zellenreichen Gewebsmasse innerhalb der Intima, die zu einer Verengerung des Lumens führt und hiermit ihren Abschluss finden kann oder aber, was jedoch seltener geschieht, weiter schreitet und schliesslich eine vollständige Ausfüllung der Gefässlichtung mit organisirtem Material, eine totale Obliteration bewirkt, wobei jedoch in dem Ausfüllungsgewebe meist noch einige kleinere Lumina bestehen bleiben oder sich neu bilden.

Die Affection beschränkt sich jedoch nicht auf die Intima allein, so dass man sie etwa als eine reine Endarteriitis bezeichnen könnte, sondern im Gegentheil, fast ausnahmslos zeigen sich in den Gefässaussenhäuten Rundzellenanhäufungen, theils mehr auf diese beschränkt, theils auch in dem das Gefäss umgebenden Gewebe verbreitet. Diese Gewebsinfiltration mit Rundzellen ist sicherlich in einen Zusammenhang zu bringen mit dem innerhalb der Intima vor sich gehenden Wucherungsprocesse; denn es findet sich meist entsprechend der stärkeren Infiltration in den Aussenhäuten an der betreffenden Stelle der Innenhaut auch die stärkste Proliferation. Die Infiltration in der Adventitia und Media geht einerseits aus von den Capillaren dieser — den Vasa vasorum; Rumpf nennt diesen Vorgang „Infiltration der Gefässcapillaren“ — und ist diese also in den Gefässen selbst entstanden und betreffs ihrer Ausdehnung in den Gefässhäuten natürlich an die Vasa nutritia gebunden, woher die Erscheinung rührt, dass die Rundzellenanhäufung in der Adventitia und auch in der Media oft eine sehr massige ist, manchmal aber wieder — und zwar in nicht weiter Entfernung davon — eine geringere, mehr

oder minder verschwindende, je nach der Ausbreitung und Zahl der Gefässcapillaren, — andererseits ist sie eine secundäre, indem sie von dem umliegenden Gewebe einfach auf dem Wege der Continuität auf die Gefässe übertragen wurde. — Die Intimawucherung ist im Gegensatz zu der oft wechselnd starken Affection der Aussenhäute eine mehr continuirliche, über eine grössere Strecke des Gefässrohres sich verbreitend und fortsetzend; sie zeigt sich auch da, wo Pia und Gehirn in den dem Krankheitsherde benachbarten Partien ganz normal erscheinen, noch deutlich ausgeprägt. Die Intima ist entweder in der ganzen Circumferenz des Lumens verdickt und hierdurch letzteres concentrisch eingeengt, oder die Intimaverdickung hat die Gestalt einer Mondsichel, eines Meniscus, nicht eines scharf umschriebenen und vorspringenden Höckers, wie Köster sie gefunden hat, sondern von der stärksten Entwicklung an fällt die Neubildung zu beiden Seiten gleichmässig abnehmend ab, so dass dadurch eine excentrische Lage des Lumens bedingt wird. An grösseren arteriellen Gefässen mit etwas zahlreicheren Muskelzelllagen sieht man die Infiltration, wenn diese auch in der Adventitia sehr stark ist, nur schwer und gleichsam mit Mühe und mit Hindernissen in die Media eindringen, indem nur einzelne Rundzellen zu Ketten hinter einander gereiht sich zwischen die Muskelzellen einschieben und diese zu durchbrechen suchen (s. Fig. 2 bei *i'*). Ein zweites Hinderniss für die Ausbreitung der Rundzellen nach innen zu giebt, wenn auch die Muscularis schon überwunden ist, die Membrana elastica, so dass man ausserhalb derselben oft einen ganzen Schwarm von Rundzellen wahr-

Fig. 2.

nimmt, innerhalb derselben nur spärliche solche entdeckt. Wo hingegen die Membr. elastica in ihrer Continuität unterbrochen erscheint, da sieht man oft ganze Züge von Rundzellen durch die Lücke in die Intima eindringen und sich hier ausdehnen (s. Fig. 2, ebenfalls bei *i'*). Jedenfalls scheint also, wie auch Rumpf angiebt, an grösseren Gefässen die Muscularis und die Membrana elastica dem Fortschreiten der Infiltration erhebliche Widerstände zu bereiten.

Stellenweise imponirt die Intimawucherung als die einzig vorhandene Abweichung, so dass sich einem unwillkürlich die Ansicht aufdrängt, ob man es nicht mit einem auf die Intima allein beschränkten Vorgange zu thun habe. Doch lässt sich in den meisten Fällen der exacte Nachweis führen, dass auch peri- und mesarteriitische Processe vorhanden sind und die Endarteriitis begleiten, resp. ihr vorangehen. Hierzu ist es oft nöthig, das Gewebsstück, in dem die betreffende Arterie liegt, in Serien zu schneiden, und man wird dann zu der Ueberzeugung gelangen, dass weiter oberhalb oder unterhalb von der ursprünglichen Stelle Rundzellenconglomerate und Wucherungszustände in den Aussenhäuten sich finden; es dehnt sich eben die Endarteriitis oft in seitlicher Richtung, wie vorher schon gesagt, meist weiter aus, als die Peri- und Mesarteriitis, und oft ist sie gegen diese auch verschoben. Manchmal aber, und dies ist namentlich an den nur fibrös und narbig verdickten Partien der Dura der Fall, ist ausser einer bedeutenden bindegewebigen Intimaneoplasie von pathologischen Vorgängen in den Aussenhäuten, namentlich in der Media, fast gar nichts zu bemerken. Die Lamina elastica ist wie an normalen Arterien ein gleichmässig dickes, ununterbrochenes gefaltetes Band, die musculösen Elemente der Tunica media sind vollständig intact, nur an der Adventitia findet man geringe narbige Einziehungen und Schrumpfungen, so dass das ganze Gefäss verzerrt und breitgedrückt erscheint, was jedoch bei erstmaliger Betrachtung nur wenig in die Augen springt. Hier ist man wohl gezwungen, anzunehmen, dass früher wohl krankhafte Processe, Rundzellenansammlung u. s. w. in der Adventitia vorhanden gewesen seien, dass durch diese die secundäre Wucherung der Intima inaugurirt worden ist, dass aber eine Resorption der Krankheitsproducte in der Adventitia vor sich gegangen ist, ähnlich wie in dem umliegenden ganzen Gewebe. Als Residuum der früheren Affection ist die narbige Schrumpfung in der Adventitia zurückgeblieben; die Intima, einmal zur Proliferation angeregt, hat eine mächtige Wucherung geliefert, welche persistent blieb. In solchen Gefässen der Dura findet man hier und da Thromben, die deutlich geschichtet sind, partiell das Lumen verstopfen, aber stets

scharf geschieden von der Intimawucherung, ohne jegliche Verbindung mit ihr.

Eine merkwürdige und frappirende Erscheinung, die ich auch hier beobachten konnte, ist die Bildung einer zweiten Membrana elastica, die nach innen von der Intimaneoplasie als gewellte, doppelt contourirte, ziemlich scharf abgegrenzte Haut, wenn auch nicht in derselben Deutlichkeit, wie die alte Membr. elastica, hervortritt, und über welche das intacte Endothelhäutchen als continuirliche einschichtige Zelllage sich hinwegbrückt (s. Fig. 2 *e''*). Diese neue elastische Lamelle erscheint etwas schmäler als die alte, in stärkere Falten gelegt, als diese, gerunzelt und ist sie als ein Product der gewucherten Intima (Heubner, Baumgarten), resp. des Endothels anzusehen, und zwar als ein Endproduct derselben, mit deren Bildung gewöhnlich ein gewisser Abschluss des Processes erzielt, eine relative Heilung erreicht ist. „Wenn das Endothel nicht mehr zur Zellwucherung durch syphilitischen Reiz genöthigt wird, so beginnt seine normale Thätigkeit, die es zur Zeit, wo die Arterie sich entwickelt hatte, besass: es bildet eine Membrana fenestrata über der Neubildung, wie es dieselbe im jungen Organismus über der Muskelhaut bildete" (Heubner). Doch nicht stets entwickelt sich die neue elastische Faserhaut, wenn die Intimawucherung zu einer bestimmten Höhe gediehen ist; man findet grössere Gefässe mit sehr starker Intimaverdickung, wo auch in den Aussenhäuten der Process zum Abschluss gelangt ist, ohne eine solche zweite Elastica.

Freilich geht diese Art von Heilung nur unter bedeutender Verengerung des Lumens und infolgedessen unter starker Beeinträchtigung der Circulation vor sich.

Späterhin kann aber bei dem recurrirenden Charakter, den auch das klinische Bild gewährt, der zu vorübergehendem Stillstand gelangte Process von Neuem angefacht werden, und es dringen entzündliche Infiltrate in die Media und in die verdickte Intima vor; ja es kann sogar, wie Baumgarten gezeigt hat, die innerhalb der zweiten elastischen Membran liegende Endothelschichte wieder in Wucherung gerathen und eine zweite Intimaneoplasie sich bilden, die von der ersteren circulär umfasst wird.

Rumpf stellt die Ansicht auf, dass diese neugebildete elastische Haut dadurch entstanden sein könne, dass innerhalb der alten Membr. elastica eine Zellenanhäufung stattfinde und die obersten Faserlagen derselben von den darunter liegenden abgehoben und dem Lumen zugetragen würden, während die dazwischen liegenden Zellen (Rundzellen?) sich zu Bindegewebe umwandelten. Diese Annahme hat

jedoch wenig Plausibles. An kleineren Arterien findet wohl, wovon im Folgenden gesprochen wird, eine Auffaserung der Membrana fenestrata statt, die gespaltenen Faserlagen werden von Zellen durchsetzt und durchwuchert, aber hierbei geht die Membran mehr oder minder zu Grunde, während an grösseren Arterien mit doppelter Membrana elastica die alte Elastica als solche oft ganz intact angetroffen wird, nicht verschmälert, in ihren Contouren nicht verwaschen. Ferner müsste, wenn Rumpf's Annahme richtig wäre, in jedem Stadium der Intimawucherung eine elastische Membran diese überziehen, was

Fig. 3.

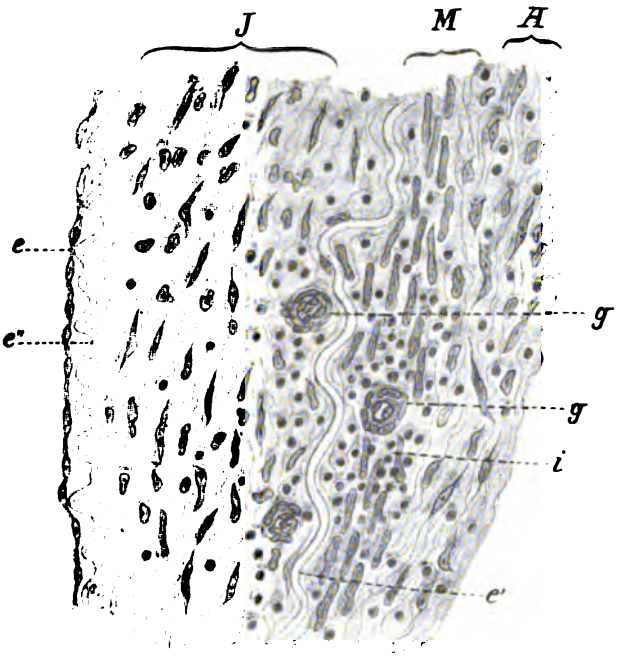

aber durchaus nicht der Fall ist, sondern wir sehen die neue Membr. elastica erst dann entstehen, wenn die Intimaneoplasie schon, wie gesagt, eine gewisse Höhe und einen gewissen Abschluss erreicht hat. Dieselbe ist also eine spätere Bildung und wird wahrscheinlich vom Endothel oder den obersten Zell- oder Faserlagen der Intimaneubildung producirt.

Was den Habitus der Intimaverdickung anlangt, so erscheint diese vom Urbeginne der Entwicklung an zusammengesetzt aus meist ovalen und spindelförmigen Zellkernen, welche in einem Substrate von strei-

figer, fibrillärer Structur eingebettet sind (s. Fig. 2 u. 3 *J*). Die Kerne sind im grossen Ganzen circulär um das Lumen geschichtet, dieselbe Richtung also einhaltend, wie die Kerne der glatten Muskelzellen der Media, doch auch häufig unregelmässig liegend; sie sind schwach granulirt und besitzen eines oder mehrere Kernkörperchen.

Riesenzellen in der Intimaneoplasie selbst habe ich nie gesehen, wohl aber solche ziemlich häufig in den Gefässaussenhäuten; lymphoide Zellen beherbergt sie im Allgemeinen nur in ganz geringer Zahl, wo sie noch der alten intacten Membrana fenestrata aufsitzt. Wie man aus allen Bildern schliessen muss, gelangen diese, wie schon Heubner annahm, erst secundär in die Neubildung hinein, indem sie theils von der Media aus durch Lücken der Membr. fenestrata eindringen, theils von Gefässsprossen, welche in die Intima in späteren Stadien von der Media hineinwachsen, auswandern. Den Beginn der Endarteriitis als mit einer Infiltration kleiner Rundzellen zwischen Endothel und Lamina elastica, besonders in den Ausbuchtungen dieser, anzugeben, welches Gewebe später den Charakter von Granulationsgewebe oder auch von Schleimgewebe annimmt, und in welchem sich neue Gefässe bilden, halte ich nicht für gerechtfertigt, sondern ich schliesse mich hier Heubner's auf exacte Beobachtungen gegründeter Auffassung an, dass die Rundzellen und Gefässe erst in letzter Instanz, nachdem die Intimaneubildung nahezu ihre volle Entwicklung erreicht hat, in diese eindringen. Auch nach Baumgarten's Erfahrungen entspricht das Auftreten kleiner dichtgedrängter Rundzellen zwischen Lamina elastica und Endothel einem späteren Stadium. Wohl beginnt die Affection in der Intima zwischen Endothel und Membrana elastica, doch nicht damit, dass Rundzellen auftreten, sondern damit, dass die Endothelzellen eine ihnen gleichartige Brut produciren, deren Kerne vielleicht bei Querdurchschneidung der Zellen oft für Rundzellenkerne gehalten werden mögen, die sich aber bei geeigneter Untersuchung (an Flachschnitten und Isolationspräparaten) stets als spindelförmige oder platte endothelioide Zellkerne erweisen (Baumgarten). Diese Zellen werden überdeckt von einer zusammenhängenden Zellmembran, dem Endothel, und bleibt dieses während des ganzen Proliferationsvorganges in der Intima oft als solches bestehen und bewahrt seinen Zusammenhang, oder aber es wird ersetzt eben durch die Intimawucherung, und erst später, nach Stillstand derselben, bildet sich wieder eine neue Endothelhaut. Die Intimaverdickung besteht also im frühesten Stadium aus endothelioiden Zellen, in einer theils homogenen, theils fibrillären Grundsubstanz liegend, die sich späterhin, wie es scheint, grösstentheils zu Bindegewebszellen

mit spindelförmigen, langgestreckten Kernen umwandeln; sie wird von aussen her vascularisirt und mit Rundzellen versehen, welche, wo die Membrana fenestrata unterbrochen ist, von der Muscularis in die Intima hereinbrechen und kleinere Infiltrate bilden. Die Vascularisation und Rundzellenansammlung hat demgemäss zum weitaus grössten Theile in den tieferen Schichten der Intimaneoplasie, nahe der alten M. fenestrata, statt, die innersten Lagen derselben sind fast ganz frei von Rundzellen und Gefässchen.

Den Zustand, welchen Heubner als Arteriom der Arterie bezeichnet, worunter er die Differenzirung der Intimaneubildung zu einem der normalen Arterienwand gleichgestaltigen Gebilde, also Bildung einer Adventitia, Muscularis, Membrana elastica nova, versteht, habe ich an den im Vergleich zu den basalen Arterien bedeutend kleineren arteriellen Gefässstämmen der Häute an der Convexität des Gehirnes fast niemals sehen können; meist bot die Intimaverdickung ein nahezu gleichmässiges Bild einer bindegewebigen, von elastischen Fasern durchzogenen Neoplasie. Nur an einigen wenigen Arterien, deren Lumen fast verschlossen war durch Gewebszüge, zwischen welchen einige kleinere neue Lumina sich gebildet haben, sieht man diese letztere umgeben von ganz exquisit circulären Faserlagen von länglichen, stäbchenförmigen Kernen, die den Muskelzellkernen aufs Täuschendste ähnlich sehen.

An den venösen Gefässen ist die Intimaverdickung besonders an den grösseren wohl auch vorhanden, aber in einem viel geringeren Grade, als an den Arterien; es findet sich an ihnen meist Infiltration um die Wandung und in derselben, Periphlebitis und Phlebitis, theils mehr selbständig, theils übergreifend von der Umgebung.

An den kleineren Arterien, die nur eine gering entwickelte Muskelschichte besitzen, und an Arteriolen procapillaren Charakters sind die adventitiellen und mesarteriitischen Processe meist das Hervorstechendste. Die Adventitia und Media sind theils partiell, sowohl beide zusammen, als auch jede für sich allein, mit Rundzellen erfüllt, theils so vollständig von diesen überschwemmt, dass man dazwischen nur noch eine geringe fibrilläre concentrische Schichtung des Gewebes erkennen kann. Stets participirt hier die Muscularis an der Affection, so dass tiefgreifende Veränderungen an derselben zu den wesentlichsten Erscheinungen gehören. Man kann den Beginn, den Fortgang und das schliessliche Schicksal dieses an der Muscularis sich abspielenden Processes an in verschiedenen Erkrankungsphasen befindlichen Gefässen öfters verfolgen. Entweder geht von den Gefässcapillaren der Adventitia bei nicht infiltrirtem umgebenden Gewebe

oder von den Infiltraten dieses die Rundzellenansammlung aus, verbreitet sich in jener und greift dann rasch und ungehindert auf die Media über, oder aber die Infiltration beginnt in den Gefässcapillaren der Media selbst und überfluthet deren Kerne. Dieselben erscheinen hierbei anfangs gequollen, werden dann undeutlich, tingiren sich schwer, atrophiren und gehen ganz zu Grunde, so dass man oft auch beim eifrigsten Nachsuchen nur ganz spärliche und vereinzelte lange, stäbchenförmige Kerne mehr zu sehen bekommt, die bekunden, dass hier ehemals eine Muscularis war. An Stelle der zu Grunde gegangenen Muscularis entwickelt sich von der Adventitia aus Bindegewebe, jene oft vollständig ersetzend, und so verschmelzen Adventitia und Media oft zu einer einzigen bindegewebigen, mehr oder minder stark mit Rundzellen durchsetzten Haut; auf solche Weise entstehen nach eventuellem Rückgang des entzündlichen Processes die sogen. mesarteriitischen Flecken, d. h. bindegewebige Entartung der Media, auf welche Köster in Bezug auf die Aetiologie der Aneurysmen, die sich nach solchen Processen oft finden, grosses Gewicht legt. Die elastische Membran, die an den grösseren Gefässen grösstentheils als deutliche Grenzlamelle zwischen Media und Intimawucherung erhalten ist, ist an den kleineren Arterien, wo die Media stark ergriffen ist, ebenfalls erheblich alterirt. Sie ist sehr häufig aufgefasert und zerfallen, so dass man nur noch kleine Stückchen von ihr zu sehen bekommt, oft ist sie ganz aufgegangen in dem Infiltrate, welches die Media befallen hat, und dringt dieses dann ohne Grenze in die Intima vor.

Charakteristisch für die ganze Art und Weise dieser Gefässerkrankung ist also das allmähliche Inmitleidenschaftgezogenwerden der benachbarten Theile, das Uebergreifen der Affection von einer Gefässhaut auf die andere, so dass der ganze Process schliesslich als eine Panarteriitis sich repräsentirt, meist so, dass das Primäre eine Periarteriitis ist, worauf eine Mesarteriitis folgt, welcher sich, besonders nach Zerstörung der Lamina elastica, eventuell auch eine Infiltration und Vascularisation der bei den grösseren Gefässen schon vorher stark gewucherten Intima anschliesst. Die Veränderungen, die man an den kleineren Arterien an der Intima wahrnehmen kann, sind etwas verschiedener Natur. Erstlich zeigt sich wohl auch eine Intimawucherung, namentlich an Arterien von mehr mittlerem Kaliber, welche hier im Vereine mit der Durchsetzung der Gefässwandung mit Rundzellen leicht zur vollständigen Obliteration führte. Infolge des Druckes nämlich, den das Gefäss durch die Absetzung des Infiltrates in den Aussenhäuten, eventuell auch in dem umgebenden Gewebe, erfährt, wird das Gefässlumen verengert, und gesellt sich

hierzu noch eine Proliferation des Endothels, so wachsen die gegenüberliegenden Intimahälften einander entgegen und verbinden sich miteinander. Das die ursprüngliche Gefässlichtung einnehmende Gewebe weist stellenweise viele endothelioide Zellkerne auf, welche, wie man bei starker Vergrösserung erkennen kann, zu feinen Capillarsprossen gehören (Vascularisation des Gewebes durch gewucherte Capillaren), zum grössten Theil ist es bindegewebiger Natur und mit runden Kernen angefüllt, und stellt sich hernach das frühere Gefäss dar als ein rundes, massives Gebilde, ganz durchdrungen von lymphoiden Zellen. Manchmal bleiben auch hier mehrere kleinere Lumina in dem die Intima ersetzenden Gewebe zurück, die mit wohl ausgebildeten Endothelzellkernen ausgekleidet sind. Von Thrombosirung ist hier nirgends etwas zu sehen, und muss man infolgedessen annehmen, dass der vollständige Gefässverschluss nicht durch Organisation eines früher vorhandenen Thrombus, womit viele Bilder eine täuschende Aehnlichkeit haben, geschehen ist — es deuten aber auch keine anderen Symptome, wie Pigmentirung u. s. w. darauf hin —, sondern lediglich durch vom Endothel ausgegangene Gewebsneubildung.

Bei sehr kleinen Gefässen ist die Intimaverdickung ausserordentlich gering, sie fehlt oft ganz und verhält sich das Endothel trotz der alterirten Aussenhäute wie normal, oder es hat sich statt der Wucherung eine Atrophie des Endothelzellbelages eingestellt, so dass das Lumen von einem kernarmen Endothelsaum, welcher von einer schmalen infiltrirten Aussenzone umrahmt ist, begrenzt wird. Dieser Endothelsaum ist an manchen Gefässen vollständig homogen, hellglänzend, mit Eosin lebhaft roth gefärbt; die Kerne sind fast ganz zu Grunde gegangen: es ist, wie es scheint, eine sogen. hyaline Degeneration des Endothels eingetreten, eine Erscheinung, die schon einige Male beobachtet worden ist (vgl. Oeller, Virch. Arch. Bd. LXXXVI und Schmaus, Arch. f. klin. Med. Bd. XXXIV. 1889). Die Arterien der Gehirnrinde verhalten sich im Ganzen analog den kleinen meningealen Arterien, sie zeigen meist nur eine periarteriitische Rundzellenanhäufung im Virchow-Robin'schen Lymphraum ohne eine Veränderung des Endothels.

Fall II.

Der zweite Fall stellt ebenfalls eine gummöse Entzündung der Hirnhäute dar mit secundärer Affection der unmittelbar darunterliegenden Hirnsubstanz, und ist derselbe namentlich auch vom klini-

schen Standpunkte aus interessant, weshalb ich die Krankengeschichte, so gut ich dieselbe erfahren konnte, mittheile.[1])

Krankheitsgeschichte.

N. B., Gärtner, 47 Jahre alt, hatte vor ca. 12 Jahren ein Ulcus durum acquirirt und hernach einige, aber nach seiner Angabe sehr unbedeutende Secundäraffecte der Lues durchgemacht. In der darauffolgenden Zeit soll er im Ganzen immer gesund gewesen sein und niemals an irgend welchen Krankheiten syphilitischer Natur gelitten haben. Vor ca. 3 Jahren, also 9 Jahre nach der primären Infection, erkrankte er mit plötzlichen heftigen cerebralen Erscheinungen, die zeitweise sich einstellten und immer häufiger wurden. Dieselben bestanden in rasenden Kopfschmerzen, die von der linken Seite über und vor dem Ohre, wie Patient bestimmt angab, über den ganzen Kopf ausstrahlten, in quälender Schlaflosigkeit, wozu sich nach einiger Zeit eine Abnahme der Intelligenz und ein ausgesprochener aphasischer Zustand gesellten. Nachdem Patient längere Zeit in ärztlicher Behandlung stand, wurde die vermuthliche Diagnose auf Hirnsyphilis gestellt und der Sitz der Affection in die Seitengegend des linken Stirn- und Schläfelappens, wohin der Hauptschmerz localisirt wurde, verlegt. Es wurde eine antiluetische Cur eingeleitet, und das Befinden des Patienten besserte sich etwas; diese Besserung dauerte jedoch nur eine kurze Zeit hindurch an, hernach kehrten die Symptome wieder und zwar in noch stärkerem Grade als zuvor, trotz fortgesetzter specifischer Behandlung. Diese musste sogar aufgegeben, resp. unterbrochen werden, da Patient sie sehr schlecht vertrug; im Allgemeinen war der Ernährungszustand des Patienten damals noch ein guter. Es dauerte nun der Zustand mit periodenweise eintretender Besserung, abwechselnd mit Rückfällen der Krankheit und mit Verschlimmerung derselben, ca. 2½ Jahre fort. Im Mai des Jahres 1889 trat eine acute Exacerbation aller Erscheinungen auf: die Kopfschmerzen wurden immer tobender, raubten den Schlaf, die Aphasie, die früher stets mehr oder weniger in den freien Intervallen gewichen war, blieb stabil und constant bis an das Ende, Patient war im günstigsten Falle im Stande, einige abgebrochene und unverständliche Worte und Silben hervorzubringen. Die motorische Sphäre, die bisher intact war, blieb jetzt auch nicht mehr verschont; es traten zeitweise über den ganzen Körper verbreitete tonische und clonische Krämpfe auf, die mehr oder weniger lange anhielten.

Im Beginne dieser acuten Verschlimmerung stellte sich auch einige Male Erbrechen ein, das aber wieder schwand und dann im Verlaufe der Krankheit nicht mehr wiederkehrte. In Bezug auf die Defäcation zeigte sich eine Zeit hindurch eine so starke Obstipation, dass selbst die stärksten Clysmata, die drastischsten Abführmittel ihre Wirkung versagten, und um die colossalen im Mastdarme angehäuften Kothmassen zu entfernen, musste mehrmals mit der Hand in diesen eingegangen und die

1) Ich verdanke eine kurze mündliche Mittheilung derselben der Freundlichkeit des praktischen Arztes Dr. Hemmer in München, der die Behandlung des Patienten zum grössten Theil leitete und auch die Section machte.

Faeces aus demselben gleichsam herausgelöffelt werden. Die Function der Blase war grösstentheils frei, und nur während einer kurzen Zeit ging der Urin unwillkürlich ab. Während dessen war Patient natürlich bettlägerig und bekam derselbe mehrmals Decubitus, der aber unter geeigneter Behandlung immer wieder vollständig ausheilte. Von einer antisyphilitischen Behandlung musste für die Folge ganz und gar Abstand genommen werden und die Behandlung sich allein auf Besserung des Ernährungszustandes des Kranken, der nun sichtlich verfiel, richten. Die Elektricität, die einmal von einem der behandelnden Aerzte zur Linderung der unaufhörlichen Kopfschmerzen versucht wurde, besserte nichts, im Gegentheil, sie verschlimmerte nur die Schmerzen. Trotzdem kamen aber noch einige Male Zeiten, wo diese heftigen Erscheinungen nachliessen, und wo der Kranke sogar das Bett verlassen und mit fremder Hülfe im Garten sich bewegen konnte. Hernach brachen sie aber mit erneuter Stärke wieder hervor. Den Höhepunkt erreichten alle Symptome im November, es erfolgten häufiger denn je epileptiforme Anfälle, verbunden mit Schluckkrämpfen, der Kranke magerte ab, es stellte sich ausgedehnter Decubitus ein, und schliesslich trat nach vierwöchentlicher Dauer dieses trostlosen Zustandes im Anschluss an einen Krampfanfall der letale Ausgang ein.

Sectionsbefund des Schädels. Das Schädeldach zeigte keine auffallende Veränderungen, die innere Fläche desselben war frei, nur linkerseits über dem vorderen Theile des Schläfelappens und dem angrenzenden Theile des Stirnlappens haftete die Dura dem Knochen fest an in ungefähr handtellergrosser Ausdehnung, so dass sie nur mit der grössten Vorsicht und mit Zurücklassung einiger bindegewebiger Fetzen losgelöst werden konnte. Die Dura war an dieser Stelle schwartig verdickt und mit den weichen Häuten verwachsen. In die Gewebsmasse der mit einander verbundenen Hirnhäute eingelagert, zum Theil auch frei nach innen zu vorspringend fanden sich bis zu Zehnpfennigstückgrosse abgeplattetete Geschwulstknoten, die traubenförmig miteinander zusammenhingen, ein gelblich-weisses käsiges Aussehen zeigten und sich namentlich lateral zwischen Lobus frontalis und Lobus temporalis in die Ausläufer der Sylvi'schen Spalte erstreckten. Die grösseren geschwulstartig prominirenden Partien waren alle breiig zerfallen, wie geschwürig erweicht, und rissen beim Abziehen der Hirnhäute von diesen ab. Die unter den verdickten Meningen liegende Hirnsubstanz war allenthalben etwa im Umfange eines Hühnereies erweicht, zu einer gelblich-weissen fast zerfliessenden Masse umgewandelt und, wo die erweichten Geschwulstpartien von den Meningen in das Gehirn hineinragten, von jenen nicht zu scheiden, ganz mit ihnen verschmolzen. Die Hirnsubstanz war im Uebrigen stark durchfeuchtet, von verminderter Consistenz, die Blutpunkte spärlich, in den Hirnhöhlen vermehrte seröse Flüssigkeit, erweichte Stellen sonst nirgends vorhanden; die grösseren Gefässe an der Basis, insbesondere die linke Arteria pro fossa Sylvii und deren Aeste waren nicht verdickt.

Das Rückenmark wurde nicht herausgenommen. Von Seiten der übrigen Organe waren keine besonderen pathologischen Befunde vorhanden, die Lungen waren frei von Tuberculose, in den Unterlappen fand sich geringgradige hypostatische Pneumonie.

Der ganze Krankheitsprocess stellt also eine von den Hirnhäuten und

zwar vom subduralen und arachnoidalen Gewebe, wie die mikroskopische Untersuchung zeigt, ausgehende syphilitische Affection dar, die zwar auch die Dura in Mitleidenschaft zog und zu einer Verwachsung derselben mit dem Schädelknochen führte, jedoch nicht direct gegen diesen vordrang (der Knochen war nirgends usurirt), die vielmehr wieder wie in vorhergehendem Falle nach innen zu sich entwickelte (Pachymeningitis interna und Meningitis gummosa) und echte gummöse Producte hervorbrachte, die eine ausserordentliche Tendenz zum Zerfalle und zur Erweichung an den Tag legten.

Obwohl der Befund in den Lungen ein negativer war und die cerebralen Veränderungen für Tuberculose ganz ungewöhnliche waren, so wurden doch, um jeden Verdacht auf Tuberculose sicher auszuschliessen, die breiig erweichten Massen mehrmals auf Tuberkelbacillen untersucht, auch Schnitte von den Hirnhäuten mit käsigen Einlagerungen nach Ehrlich's Methode gefärbt; jedoch kein einziges Mal konnten Bacillen nachgewiesen werden. Die breiige Gehirnmasse und die grösseren erweichten gummösen Neubildungen bestanden, mikroskopisch untersucht, aus feinkörnigem Detritus, massenhaften Fettkörnchen, bei ersteren kamen noch hinzu Myelintropfen und spärliche Reste von nervösen Elementen. Leider ist dieser Fall dadurch, dass nur wenige festere Gewebspartien von den Veränderungen vorhanden waren, die geeignet waren, in Alkohol gehärtet und eingebettet zu werden, und dadurch, dass die Gefässe des Krankheitsgebietes, insbesondere die Aeste der linken Arteria pro fossa Sylvii zur mikroskopischen Untersuchung nicht zur Verfügung standen, etwas unvollständig, und muss ich mich damit begnügen, die pathologisch-anatomischen Befunde der Meningen, die im Allgemeinen dasselbe Verhalten manifestiren wie in Fall I, einer näheren Betrachtung zu unterziehen.

Die drei mit einander untrennbar verwachsenen Hirnhäute, Dura und weiche Meningen, zeigen sich auch mikroskopisch zu einer von einander nicht unterscheidbaren und nicht abzugrenzenden Gewebsmasse verschmolzen, in der eingesprengt grosse käsige Stellen liegen, welche eine Vorstülpung und Hervorragung des Gewebes nach innen erzeugten, so dass dieses durch sie stellenweise eine Dicke von 1—2 Cm. erhielt. Als ursprünglicher Sitz und Ausgangspunkt der Käseherde muss auch hier das subdurale Gewebe angesprochen werden, von wo aus die käsige Metamorphose auf Dura und Pia übergriff. Die Dura mater erwies sich als vorzugsweise fibrös verdickt, von spärlichen elastischen Faserzügen durchwoben, die spindelförmigen Bindegewebszellkerne sind reichlich vorhanden und zeigen Uebergänge zu epithelioiden Kernformen; im Gewebe liegen zerstreut Rundzellen in mässiger Zahl, dichter wird die Rundzellenanhäufung um die grösseren und kleineren Gefässe, sowie um die Capillaren, so dass sie kleinere, in die Länge gezogene, strichförmige Infiltrate bilden, entsprechend dem Verlaufe der Gefässe. Die grossen und etwas festeren Käseherde, die meist eingeschlossen waren in dem durch die verdickten Hirnhäute gebildeten schwieligen Gewebe, sind von einem mehr oder minder grossen Hof von stark infiltrirtem, an Capillaren reichem, granulationsartigem Gewebe umgeben, in welchem sich auch vielfach körniger Zerfall und fettige Degeneration geltend macht.

Gegen die Dura hin erlangt diese in Nekrose begriffene infiltrirte Ge-

webszone eine grössere Breite, gegen die Pia zu ist sie bedeutend schmäler. Der Rand der Pia ist in seiner ganzen Ausdehnung besetzt mit einer grossen Zahl dicht bei einander liegender, erweiterter Capillargefässe, die prall und strotzend mit einem Inhalt gefüllt sind, der an Hämatoxylinpräparaten eine gelbbraune homogene Färbung zeigt. Durch die Indigo-Carmin-Färbung nach Noris und Shakespeare erscheint derselbe exquisit grün tingirt, welche Reaction ihn als aus Blut bestehend kennzeichnet. Dasselbe hat das Lumen der Gefässe als eine fast homogene, hyalinähnliche Masse, als sogen. Blutcylinder verstopft, ein charakteristisches Merkmal für die sogen. globulöse Stase, d. h. Stillstand der Blutströmung, Verklebung und Zusammensintern der rothen Blutkörperchen, so dass ihre Contouren nicht mehr zu erkennen sind. Hierbei sind aber die Blutkörperchen als solche nicht zu Grunde gegangen, sie können, wenn das Hinderniss des Abflusses beseitigt ist, sich wieder von einander lösen; neben solchen mit Blutsäulen vollständig obturirten Capillaren sind auch noch andere Gefässe vorhanden, die stellenweise deutlich zu erkennende Blutkörperchen enthalten. Was die Ursache dieser Störung der Blutcirculation war, konnte nicht festgestellt werden.

Die Käseherde zeigen sich meist im Centrum erweicht und bröckelig zerfallen, so dass oft bei der Behandlung der Stücke und Schnitte Theilchen aus diesen ausgefallen sind, die Löcher und Defecte im Käseherd erzeugt haben. Die Abgrenzung der nekrotischen Massen von dem umgebenden Infiltrationshofe ist keine scharfe, sondern es geht dieser allmählich, wie schon vorher bemerkt, in jene über.

Fibröses, den Käseherd gleichsam umkapselndes Gewebe findet sich hier nicht; dagegen ist sehr deutlich ein Gerüstwerk von mit Eosin lebhaft roth gefärbten Streifen zu sehen, welches, balkenförmig und netzartig sich durchkreuzend, an mehreren Stellen rundliche und abgeschlossene Partien bildend, den Käseherd durchzieht. Diese streifigen Züge haben, in ihrer Querrichtung getroffen, eine abgerundete Form, zusammengesetzt aus einzelnen rundlichen homogenen Klümpchen. Stellenweise kann man auch hier, wie im ersten Falle, Bindegewebsbündel in den Käseherd eindringen und in jene Streifen übergehen sehen. Epithelioide Zellkerne finden sich im verdickten Gewebe und in der Infiltrationszone um den Käseherd in geringer Zahl, Riesenzellen waren nicht wahrzunehmen. Im Uebrigen bestand das Gewebe der Hirnhäute aus ziemlich regelmässig verlaufendem fibrillären Bindegewebe, diffus und geringgradig durchsetzt von lymphoiden Elementen.

An einem etwas grösseren arteriellen Gefässe in der Dura konnte man eine deutliche Intimaverdickung wahrnehmen, die dieselben Charaktere erkennen lässt, wie im vorhergehenden Falle, die Infiltration der Adventitia war hier auch sehr stark vorhanden. Die übrigen, lauter kleinere Gefässe, waren nur in geringem Grade mit Rundzellen umgeben, die auch in die Gefässwand eindrangen, sonst wenig verändert.

Epikrise der beiden Fälle.

Wir haben es also hier mit zwei von den ziemlich seltenen Fällen einer diffusen, entzündlichen Affection der Meningen an der Con-

vexität des Gehirnes zu thun, welche sich durch die in das Gewebe eingestreuten Neubildungen und durch das ganze Bild der histologischen Veränderungen als echt gummöser Natur documentirt. Adhäsive Entzündungen der Hirnhäute mit ausgedehnten Verwachsungen und mit Bildung confluirender Käsemassen sind stets syphilitischer Natur (Orth, Baumgarten). Fernerhin sind das ausserordentlich complicirte Bild, das uns hier bei der mikroskopischen Betrachtung entgegentritt, die regellose Vermengung von productiven, entzündlichen und nekrotisirenden Vorgängen, wie sie hier vorhanden sind, vorzüglich charakteristisch für die Specifität des Processes und bieten sogar in zweifelhaften Fällen einen Anhaltspunkt für die Diagnose dar, da, wie Neelsen in Perls' Lehrbuch der allgemeinen pathologischen Anatomie sagt, bei keiner anderen der bekannten Krankheiten in ähnlicher Weise die verschiedensten Grade und Stadien interstitieller Entzündungen sich so auf einen Raum zusammengedrängt finden, wie bei der Lues. — Das sicherste Kennzeichen für die syphilitischen Enzündungen ist nach Virchow die Neigung zum Zerfall, zur Gewebsnekrose, welche für die Syphilis ebenso wie für die Granulationsgeschwülste der Tuberculose und für jene in noch viel ausgedehnterem Maasse in der Form der von anderen Autoren sogen. Coagulationsnekrose, der Gewebsverkäsung auftritt. Die hierdurch entstehenden gelben, trüben, todten Massen, welche oft noch von jungem, zellenreichem und wucherndem Gewebe umgeben sind, bieten die hervorragendsten und ausgezeichnetsten Merkmale für die gummöse Gewebsentartung. Im Inneren parenchymatöser Organe, besonders in solchen, wo die Masse der zelligen Theile gross ist, oder die Intercellularsubstanz mehr derb, nehmen, wie Virchow ausführt (Geschwulstwerk. Bd. II. S. 403), die käsigen Herde eine mehr trockene, feste Beschaffenheit an, bleiben lange Zeit liegen und erhalten sich so als eine Art von persistenten Knoten, welche dann ringsum von starken, schwieligen Verdickungen des Gewebes umgeben werden. Anderenfalls erweichen und verflüssigen die käsigen Massen und gelangen diese entweder zur Resorption, wie bei anderen Processen die Producte der fettigen Degeneration, wobei sie durch narbig-schrumpfendes Bindegewebe ersetzt werden, oder sie können nicht aufgesaugt werden und ziehen immer weitere anliegende Gewebspartien in den Bereich der Entartung. Das Erstere, d. h. die Bildung derber käsiger Herde und narbig-fibrösen Gewebes, findet sich in dem ersten mitgetheilten Falle vor, während in dem zweiten eine Erweichung der käsigen Massen an den Meningen und eine Erweichung der benachbarten Hirnsubstanz eingetreten ist. Inwieweit in diesem letzteren

Fall die Einschmelzung der Gehirnsubstanz direct durch Uebergreifen der gummösen Entzündung auf dasselbe hervorgerufen wurde, oder durch secundäre Ernährungsstörung, durch Ischämie infolge syphilitischer Arteriitis und Endarteriitis, konnte an den vorliegenden Präparaten nicht festgestellt werden.

Weiterhin für die Specifität der Erkrankung sprechend ist das bei längerem Bestehen derselben stets zu beobachtende Uebergreifen auf die angrenzenden Theile. Bei einer primären Erkrankung der Dura mater geht der Process häufig und mit Vorliebe nach aussen auf den Knochen über, usurirt denselben, verwandelt ihn in eine weiche, schwammige Masse; bei einer Affection der weichen Häute dringt der Process besonders gegen das Gehirn zu vor, welches dann bei dem Versuche, die Hirnhäute abzuziehen, einreisst. Fournier hebt dieses in seinem Buche: „La syphilis du cerveau" (Paris) besonders hervor (p. 29 u. 30): „Dans tous les cas où l'on trouve la pie-mère lésée par la syphilis, épaissie, fibroide, on la trouve aussi fortement adhérente aux couches nerveuses corticales; il est alors difficile, impossible même, de la séparer du parenchyme cérébrale et lorsque avec des pinces on essait de la détacher de ce parenchyme jamais on n'y réussit qu'en emportant des lambeaux, des débris arrachés aux couches corticales, si patiemment et si habilement d'ailleurs qu'on procède" und „La symphyse méningée et la symphyse méningo-cérébrale, comme signes nécroscopiques ont une très-haute valeur, en ce qu'il est peu de maladies autres que la Syphilis où l'on observe à un égal dégré soit une sclérose accentuée, une transformation fibroide ou fibreuse aussi complète des méninges cérébrales soit une fusion aussi intime du cerveau avec les méninges."

In den beiden geschilderten Fällen handelt es sich also dem Gesagten zufolge um eine Meningitis gummosa convexitatis, von denen der erstere klinisch sich unter dem Symptomenbild einer epileptischen Affection offenbarte, der andere hingegen in typischer Weise die Erscheinungen der Hirnsyphilis zeigte, so dass man, gestützt auf die zugestandene Infection und auf die vorausgegangenen secundären luetischen Affectionen, im Stande war, eine richtige Diagnose intra vitam zu stellen und sogar den Sitz des Leidens näher zu präcisiren.

Wenn wir den anatomischen Begriff der Meningitis gummosa kennzeichnen wollen, so können wir nach den bisher gemachten übereinstimmenden Beobachtungen Folgendes als feststehend ansehen:

Meningitis gummosa ist eine mehr oder minder diffuse Infiltration und Verdickung der Hirnhäute, welche nicht auf dem ursprünglichen Herde der Erkrankung, also auf dieser oder jener anfänglich ergrif-

feuen Hirnhaut beschränkt bleibt und nur in dieser sich weiter entwickelt, sondern im Gegentheil dadurch ausgezeichnet ist, dass sie die Tendenz hat, sich auf die angrenzenden Theile auszubreiten, und so sämmtliche Gehirnhäute zu einer meist dicken, derben weisslichen Schwarte vereinigt, die alle Characteristica der specifischen syphilitischen Entzündung und Neubildung mit deren Folgezuständen, insbesondere den partiellen käsigen Zerfall und die narbige Verhärtung des Gewebes darbietet, und ferner, dass dieser Process allmählich auf alle Organe der Schädelhöhle, sowohl nach aussen auf den Knochen, als auch nach innen gegen das Gehirn zu übergreift und diese Theile unter Umständen so mit einander zur Verwachsung bringt, dass man sie nicht mehr von einander unterscheiden und trennen kann.

Bezüglich des Sitzes der syphilitischen Affection am Gehirne giebt Fournier an, dass dieselbe viel häufiger in den peripheren, d. h. corticalen Regionen sich findet, als in den centralen Theilen, und zwar gewöhnlich in den vorderen Partien des Gehirns, seltener an den hinteren. Nach Virchow ist als Prädilectionsstelle der Hirnsyphilis die Basis des Gehirnes zu bezeichnen, und ebenso hält Oppenheim die diffuse gummöse Meningitis basilaris für die gewöhnlichste Form der Hirnlues überhaupt. Am häufigsten entwickeln sich nach der übereinstimmenden Darstellung aller Beobachter die gummösen Neubildungen an den Meningen von der Dura ausgehend oder vom Subarachnoidalraume. Von bestimmendem Einfluss auf die Art und Weise, wie sich die Krankheitsprocesse pathologisch-anatomisch darstellen, ist das Alter der Neubildung, die Ausdehnung derselben und vor Allem auch die mehr oder minder hochgradige Betheiligung des Gefässsystemes, besonders für die secundären Veränderungen (Nekrose, Erweichung).

Was den Ausgangspunkt des Processes in den beiden mitgetheilten Fällen betrifft, so ist derselbe bei beiden in gleicher Weise, wie schon erwähnt, in den Subarachnoidalraum zu verlegen; hier wurzelt die Neubildung, hier hat sie ihre grösste Entwicklung erreicht, von hier aus ist dann die Affection nach aussen und namentlich nach innen vorgedrungen. Die Gewebsveränderung, welche die Erkrankung in der Dura gesetzt hat, ist jedoch im Ganzen eine wesentlich andere, als in den weichen Häuten. Während die eigentliche gummöse Entzündung in dem weicheren Gewebe dieser sich ausgedehnt hat mit Bildung von granulationsartigem, zellen- und gefässreichem Gewebe und von grossen Käsemassen, sehen wir dort eine andere Wirkung eingetreten. Die fibrös-elastischen Gewebslagen der Dura scheinen dem Fortschreiten des entzündlichen und nekrotisirenden Processes einen grösseren Widerstand geboten zu haben. Die Infiltration des Randtheiles derselben

im ersten Falle setzt sich meist scharf gegen das übrige Duralgewebe ab und dringt nicht diffus in dasselbe hinein; wo Infiltrationen inmitten der Dura vorhanden sind, folgen sie dem Verlaufe der Gefässe und sind ganz auf diese und die nächste Umgebung dieser beschränkt, ohne sich zu grösseren Herden auszubreiten. Um so mächtiger hat sich hingegen der Process im Gewebe der weichen Häute und der angrenzenden Corticalis entwickelt, grosse Infiltrate und käsige Herde erzeugend, die sich oft ziemlich tief in die Gehirnrinde hinein erstreckten und deren Gewebe in sich aufgehen machten.

In der Dura zeigt sich also mehr der eine Ausgang der syphilitischen Entzündung: die Gewebsinduration: zahlreiche, derbe Faserzüge, oft narbig geschrumpft, nirgends zellen- und gefässreiches Gewebe, keinerlei Käseherde. An den zwischen den stark nach innen hervorragenden Geschwulstknoten liegenden Partien der weichen Häute zeigt sich auch ähnlich wie in der Dura eine Sklerose, eine Verhärtung des Gewebes, eine narbig-fibroide Gewebsumwandlung ohne grössere Infiltrate, die auch auf die Gehirnrinde sich erstreckt. Diese Art der Gewebsveränderung konnte man als eine, wenn auch nur relative Heilung des entzündlichen Processes betrachten, welche in dem ersten Falle, wenn auch keine regelrechte antiluetische Therapie angewandt wurde, doch unter den günstigen Verhältnissen, in welchen sich der Patient im Lazareth und im Invalidenhause befand, und bei der sorgfältigen Pflege, die er genoss, vielfach eingetreten ist.

Vielleicht lassen sich die verschiedenartigen Bilder, einmal die fibrös-narbige Gewebsveränderung, dann die entzündlichen und nekrotischen Vorgänge in der Weise erklären, dass oft periodenweise eine Resorption von Krankheitsproducten, eine narbige Schrumpfung und Verkleinerung der Krankheitsherde oder wenigstens ein Stillstand des acuten Processes stattgefunden habe, hernach aber durch Einwirkung neuer Schädlichkeiten bei unvollständiger Resorption eine Steigerung des Processes eingetreten sei, die wiederholt zu einem weiteren Umsichgreifen der Erkrankung geführt habe.

Bei der Entstehung der grösseren käsigen Herde ist wohl der Gefässerkrankung eine wichtige Rolle zuzuschreiben. Die arteriellen Gefässverzweigungen, um welche sich die Infiltrate schaaren, werden sowohl durch Compression von Seiten dieser, als auch durch die Infiltration der Gefässwandung selbst und dann vorzugsweise durch die obliterirende Intimawucherung sehr leicht zum theilweisen oder auch totalen Verschlusse gebracht, und die Folge hiervon ist nothwendiger Weise eine Beeinträchtigung der Ernährung des betreffenden Gefässgebietes, eventuell Erweichung des Gewebes.

Der stellenweise überaus grosse Reichthum an epithelioiden Zellkernen legt es nahe, anzunehmen, dass vielleicht die syphilitische Granulationsgeschwulst, die sich ja auch wie die tuberculöse aus neoplastischen und entzündlichen Processen zusammensetzt, histogenetisch sich ähnlich wie diese, nach Baumgarten's klassischen Untersuchungen, verhalte, dass also im Beginne seiner Entstehung das Syphilom auch hauptsächlich durch Wucherung der fixen Gewebszellen, durch Bildung epi- und endothelioider Zellen sich manifestirt, wozu dann secundär die kleinzellige Infiltration, die Entwicklung eines granulationsähnlichen Gewebes hinzutritt und hernach fibröse Umwandlung und käsige Metamorphose, eventuell ulcerativer Zerfall eintritt. Diesen Entstehungsmodus ins Auge zu fassen und ihn zu vermuthen, sind manche Bilder in den Präparaten geeignet. So sieht man, wie schon bei der Schilderung der Veränderungen in den weichen Häuten des ersten Falles erwähnt, an Stellen, die einem früheren Stadium entsprechen, Züge von Bindegewebe in starker Wucherung begriffen, reichliche grosse epithelioide Zellkerne beherbergend und viele Riesenzellen aufweisend, während Rundzellen im Vergleich zu den benachbarten Partien, wo sie das ganze Gewebe überschwemmt haben, in verhältnissmässig geringer Zahl vorhanden sind. Manchmal kommt es auch an solchen Orten schon zum Untergange der hyperplastischen Elemente, noch ehe eine stärkere Infiltration mit Rundzellen sich eingestellt hat, welch' Letzteres jedoch der gewöhnlichere und häufigere Fall ist. — Einen stricten Beweis von der angegebenen Entstehungsart zu führen, sind wir nicht in der Lage, da man ja die Lues nicht wie die Tuberculose experimenti causa auf Thiere übertragen und deshalb die Histogenese nicht so willkürlich verfolgen kann.

Für die allenthalben in der ganzen Ausdehnung des Krankheitsgebietes vorhandene Atrophie der Hirnrinde lassen sich verschiedene Momente beibringen, die dieselbe in ungezwungener Weise zu erklären vermögen. Erstens ist hier in Betracht zu ziehen der Druck, den die stark verdickten, mit nach innen prominirenden Geschwulstknoten versehenen Hirnhäute auf die Corticalis ausübten, dann der Narbenzug des verhärteten Bindegewebes, das von der Pia oft sich in die Hirnrinde hineinerstreckt, und vor Allem die obliterirende Endarteriitis der Pialgefässe, die nicht nur an den Gefässen in der unmittelbaren Nähe der Infiltrationen und Käseherde statt hatte, sondern sich auch in denjenigen, die weiter darüber hinauslagen, vorfand.

Ich komme nun zu der Besprechung der Affection der Gefässe bei Lues, einer Affection, über deren Entstehung und Ausbildung schon mancherlei differirende Ansichten geäussert wurden, und die

infolge der mannigfaltigen Veränderungen, die sie zeigt, eine verschiedene Deutung erfahren hat.

Es gebührt Heubner das unbestrittene Verdienst, die Alteration der cerebralen Gefässe durch Lues in seiner Monographie: „Ueber die Erkrankung der Hirnarterien Syphilitischer" pathologisch-anatomisch zuerst genau verfolgt und dieselbe einer eingehenden histologischen Exploration unterworfen zu haben, deren Resultate im Allgemeinen noch heute als sicher und erwiesen gelten, wenn auch in der stufenweisen Entstehung und Ausbildung des Processes die Heubner'sche Auffassung, wie vorzugsweise Friedländer und Baumgarten gezeigt haben, eine unrichtige gewesen ist. Nach Heubner's Annahme ist der ursprüngliche Beginn der Gefässaffection in das Endothel zu verlegen (daher Endarteriitis luetica genannt), indem zwischen den elastischen Lamellen der Intima, der Membrana fenestrata und dem Endothel Zellen von endothelioidem Charakter entstünden, die sich continuirlich vermehren, sich in ein verfilztes, aus Spindel- und Sternzellen zusammengesetztes Bindegewebe verwandeln. Hierauf erfolge von den Vasa nutritia der Gefässe aus eine secundäre Einwanderung von Rundzellen, so dass an manchen Stellen in der verdickten Intima ein Granulationsgewebe ähnlich den Syphilomen sich bildet. Das neue Gewebe wächst nun 1. nach innen gegen das Lumen der Arterie zu, 2. der Längsrichtung der Gefässe entlang, so dass auf ziemlich weite Strecken der arteriellen Gefässbahnen hin die Intimaverdickung sich ausbreitet. Dieser auf detaillirten histologischen Untersuchungen fussenden Auseinandersetzung trat Köster entgegen und führte dieser aus, dass die eigentliche Gewebswucherung in der Intima immer abhängig sei von einer Capillarwucherung aus den Vasa vasorum, und dass den Endothelzellen jedweder selbständige Antheil an der Verdickung der Intima abgehe. Friedländer giebt die Entwicklung eines zellenreichen Bindegewebes in der Intima zu, hält aber den Process für eine typische sogen. Endarteriitis obliterans. Baumgarten kommt auf Grund mehrerer sorgfältig untersuchter Fälle zu dem Ergebniss, dass nicht in der Intimawucherung das Primäre der Gefässalteration liege, sondern dass der Process in dem Bindegewebe der Adventitia und im Gefässapparate dieser und der Media seinen Anfang nehme, dass aber secundär eine Verdickung der Intima sich entwickle, die von den Endothelzellen ausgehe und zum grössten Theile auf Wucherung dieser zu setzen sei, eine Ansicht, die jetzt wohl als die allgemein herrschende zu betrachten ist, und der ich nach den Gefässveränderungen, die ich an den Präparaten wahrnahm, in Allem beipflichten muss. In gleicher

Weise wie Baumgarten giebt Rumpf als Ursache der Arteriitis eine Infiltration der Gefässcapillaren — wie er es nennt — an und hält er die Veränderungen der Intima als durch reactive Wucherung entstanden.

Richtig ist also, wie die Frage heutzutage steht, von Heubner's Anschauung — und daran muss man wohl trotz Köster's Intervention festhalten —, dass die eigentliche Intimawucherung, wenigstens im Anfange ihrer Bildung, ganz allein der productiven Thätigkeit des Gefässendothels zuzuschreiben ist, und dass das Auftreten von Rundzellen und das Hineinwuchern von Capillarsprossen in die Intimaproliferation einem späteren Stadium angehört. Die Anregung zur Zellvermehrung erhält dagegen die Intima von der primären Affection der Adventitia und Media. Dass diese immer bei der luetischen Arteriitis vorhanden ist oder vorhanden war, ist wohl in keinem Falle in Zweifel zu ziehen, wenn sie auch nicht in jedem Präparat zu sehen ist. Die Intimaverdickung ist also nur als der Ausdruck der Theilnahme der Gefässinnenhaut an der Affection der äusseren Häute der Arterie zu betrachten.

Im ersten der beiden Fälle war die Gefässalteration besonders ausgesprochen und ist dieselbe hier natürlich vorwiegend als eine secundäre zu betrachten; doch verschiedene Bilder berechtigen zu der Annahme, dass manche Gefässe mehr selbständig neben der Organerkrankung ergriffen worden waren. Die histologischen Veränderungen entsprechen im Allgemeinen so sehr den Processen bei primärer Arteriitis nach Heubner, Baumgarten und Rumpf, dass in dieser Beziehung die secundäre und die primäre Gefässaffection als nahezu ganz gleich anzusehen sind. Die fast stets, an den grösseren Arterien immer vorhandene Intimaverdickung setzt sich, wie erwähnt, zum grössten Theil aus einem der Structur des gewöhnlichen fibrillär-elastischen Bindegewebes ganz ähnlichen, mässig zellenreichen Gewebe zusammen, bei welchem nur die Intercellularsubstanz nicht so scharf gezeichnet ist, sondern mehr verwaschen erscheint, ohne aber je etwas für die Lues Specifisches an sich zu tragen. Friedländer hat nachgewiesen, dass bei allen interstitiellen und besonders bei chronischen Entzündungen eine bindegewebige Verdickung der Intima sich findet, und er legte dieser Affection den zutreffenden und allgemein angenommenen Namen „Endarteriitis obliterans" bei. Diese zeigt anatomisch ganz denselben Charakter wie die bei Lues vorkommende Intimaneubildung und ist wohl mit ihr identisch. Baumgarten hat experimentell durch Unterbindung von Arterien eine Endarteriitis erzeugt, welche auch wesentlich durch eine Proliferation

des Gefässendothels zu Stande kommt. Diese Endarteriitis post ligaturam, wie Baumgarten sie nannte, gleicht nach ihm in ihrer weiteren Entwicklung, in ihrer fertigen Structur und in ihrem Ausgang so sehr der von Heubner als luetisch erklärten Intimaneoplasie, dass sie anatomisch dieser vollständig gleichgestellt werden muss. Da nun die Endarteriitis post ligaturam eine typische Endarteriitis obliterans ist, so ist auch die bei Lues sich findende Endarteriitis als eine solche anzusprechen, und folglich ist Friedländer's Behauptung, soweit sie die Intima betrifft, vollkommen erwiesen. Man muss demnach annehmen, dass durch einen von aussen auf das Gefäss einwirkenden krankhaften Reiz eine Proliferation des Endothels hervorgerufen wird, indem die Endothelzellen als für einen solchen Reiz leicht empfängliche und sehr empfindliche Gebilde anzusehen sind, die hierdurch in reactive Wucherung gerathen.

Um die Veränderungen in den Gefässaussenhäuten, auf die es ja in erster Linie ankommt, bei beiden Affectionen zu präcisiren und festzustellen, habe ich eine grössere Anzahl von Präparaten von Organen mit chronisch-interstitiellen Entzündungsprocessen, vorzugsweise von Niere und Lunge, durchgesehen und die sich hier findende Gefässerkrankung mit der luetischen Arterienaffection verglichen. Hier hat sich nun bei völliger Gleichheit der Intimaverdickung in Bezug auf Bau und Anordnung derselben herausgestellt, dass bei chronischen interstitiellen Entzündungen in der Adventitia des mit Endarteriitis behafteten Gefässes und namentlich in der Media meist keine oder nur eine sehr geringe Infiltration statt hatte, dass sogar öfters bei vorhandener Infiltration im umgebenden Gewebe diese sich ziemlich scharf gegen die Adventitia und Media absetzte und dieselben mehr oder minder frei liess. Gerade im Gegensatze hierzu zeigte sich bei der luetischen Arterienaffection die Adventitia und auch die Media überaus massig durchsetzt von Rundzellen, die sich oft in deutlicher Grenzlinie abhoben von dem anliegenden, mehr zellig-fibrösen Gewebe und dessen Bündel auseinanderdrängten. In jenen Fällen bestand also nur eine isolirte Endarteriitis, indem die Gefässaussenhäute meist intact erschienen, während in letzterem Falle gerade diese den Hauptsitz der Erkrankung darstellen. Die Endarteriitis obliterans von Friedländer ist, kurz gesagt, eine Erkrankung sui generis, durch Fortwirkung eines in der Nähe befindlichen entzündlichen Reizes auf das Gefäss ins Leben gerufen. Es braucht also bei gewöhnlicher Endarteriitis keine Affection der Gefässaussenhäute vorhanden zu sein, und wenn eine solche vorhanden, so erstreckt sie sich zumeist von einem in der Nähe befindlichen primären Infiltrationsherd auf dieselben, wohl

aber ist es die Regel, dass entzündliche Vorgänge in den Gefässaussenhäuten, besonders bei etwas längerer Dauer, begleitet werden von Hyperplasien des Endothels. Demnach dürfte es sich empfehlen, die Peri- und Mesarteriitis streng zu sondern von der Endarteriitis obliterans, und bestünde demzufolge die Arteriitis syphilitica im Wesentlichen aus einer Peri- und Mesarteriitis, der eigentlichen Vasculitis und einer secundären begleitenden Endarteriitis obliterans. — Wie aus Allem diesen zu ersehen ist, ist also nicht der Process in der Intima als das Hervorragendste aufzufassen, was Heubner annahm, derselbe ist grossentheils eine Begleit- und Folgeerscheinung der in den Aussenhäuten sich abspielenden Entzündungsvorgänge. Als einigermaassen unterscheidendes Merkmal der Intimaverbindung bei Lues einerseits und bei einfacher Endarteriitis obliterans andererseits könnte allenfalls die grössere Entwicklung, die bedeutendere Dicke derselben bei ersterer gehalten werden. Dieselbe ist aber, wie es scheint, nur dadurch bedingt, dass eben der Entzündungsprocess sich hier in unmittelbarer Nähe der Intima, d. h. in den Gefässaussenhäuten vorfindet, worauf die Reaction der Intima natürlich eine viel stärkere ist, als bei gewöhnlichen chronischen interstitiellen Entzündungen, wo die Krankheitsherde oft in ziemlicher Entfernung von den Gefässen liegen. Bei diesen ist dann auch die endarteriitische Wucherung stärker ausgeprägt, wenn der entzündliche Process sich in der Nähe des betreffenden Gefässes findet oder sich bis zu diesem hin ausgebreitet hat, wie z. B. bei der Ligaturendarteriitis Baumgarten's, wo der Ausgangspunkt der Affection in der Arterie selbst liegt. Als weitere differente Erscheinung bei Arteriitis luetica und bei gewöhnlicher Endarteriitis wäre vielleicht noch die bei ersterer auftretende hochgradigere Infiltration der Gefässwand, die sich in späteren Stadien auch auf die Intimaverdickung ausbreitet, anzusehen, während sie selten oder wenigstens in solchem Maasse sich bei letzterer nicht einstellt. — Die Intimawucherung dehnt sich meist auf viel weitere Strecken aus, als die entzündlichen Vorgänge, welche die Adventitia befallen haben. Es rührt dies davon her, dass die von den letzteren ausgehenden Ernährungsstörungen der Intima — dass das Gefässendothel von dem Gefässapparate der Aussenhäute ernährt wird, wurde von Durante, Reinhardt, Riedel und Baumgarten hinlänglich constatirt — und der zur Proliferation führende Reiz diese in viel grösserem Umfange trifft, als es der Affection der Aussenhäute entspricht.

Intimaverdickungen in Form von in das Lumen vorspringenden, abgegrenzten und isolirten Höckern, wie sie Köster angiebt, und

die er auf ein Hineinwuchern von Gefässcapillaren in die Intima bezieht, konnte ich nirgends entdecken; stets war die Intima entweder ganz gleichmässig in ihrer ganzen Circumferenz verdickt, oder die Wucherung war sichelförmig, an einer Stelle am stärksten in die Erscheinung tretend und von hier sich allmählich verschmälernd in normales Endothel übergehend. Niemals zeigten sich an grösseren Gefässen deutliche, stärker vascularisirte Gewebspartien, die die Media und Elastica durchwachsend in die Intima vordrangen und so die Verdickung derselben verursacht haben könnten. Die bei der Arteriitis sich findende Endothelinfiltration ist wohl von den Vasa vasorum abhängig, indem ja solche die Membrana elastica durchbrachen und hernach von diesen eine directe Einwanderung von weissen Blutkörperchen in die schon verdickte Intima leicht stattfinden konnte.

An ganz kleinen Arterien procapillaren Charakters, von denen man annehmen muss, dass sie keine Vasa nutritia besitzen, und besonders an den Gehirnarteriolen, die mit Lymphscheiden umgeben sind, welche die Ernährung der Gefässwand besorgen, habe ich fast nie oder nur sehr selten eine Wucherung des Endothels, eine Intimaverdickung gesehen, obwohl in der Peripherie, in den Perithelscheiden, eine starke Infiltration vorhanden war. —

Abgesehen von der secundären Gefässerkrankung bei primärer Organaffection scheint nach den bisher gemachten Beobachtungen und Erfahrungen den Hirngefässen eine besondere Disposition zu einer primären und isolirten Erkrankung bei Lues innezuwohnen. Unzweifelhaft und anatomisch durch den käsigen Zerfall der entzündlichen Neoplasie gut charakterisirt ist die syphilitische Affection bei jener Form der Gefässerkrankung, die von Baumgarten als Arteriitis gummosa bezeichnet worden ist; doch auch für die einfache granulirende Arteriitis mit Bildung von Narbengewebe in den Aussenhäuten ist die Lues als Ursache zu betrachten, denn auf einer anderen als auf luetischer Basis beruhend hat man bis jetzt noch nie eine derartige selbständige Erkrankung der Hirngefässe auftreten sehen und ist man infolgedessen wohl berechtigt, auch für die letztere die Benennung Arteriitis syphilitica (cerebralis) aufrecht zu halten. Bei primärer Organerkrankung (Meningitis, Tumor u. s. w.) findet sich die Arterienaffection secundär, aber zum Theil auch mehr selbständiger, jene begleitend und neben ihr einhergehend, stellenweise ihr vielleicht sogar vorausgehend und die weitere Ausbreitung derselben bedingend.

Ueberblicken wir nach dem Gesagten noch einmal kurz die Affection der Gefässe bei Lues an den beiden Fällen und versuchen wir den Gang derselben zu einem übersichtlichen Bilde nach ihren Sta-

dien zu ordnen, so könnte man vielleicht folgendes Schema aufstellen:

I. Stadium: Beginn der Gefässerkrankung mit Infiltration und Wucherung in Adventitia und Media, granulirende Peri- und Mesarteriitis.

II. Stadium: Hyperplasie der Endothelzellen, zellig-fibroide Gewebsbildung in der Intima; secundäre Endarteriitis proliferans.

III. Stadium: Ausbreitung der Infiltration von den Aussenhäuten gegen die Intima zu, Capillarwucherung in die Intimaneoplasie von den Vasa vasorum aus, Infiltration derselben, ebenfalls von diesen ausgehend.

Als Ausgänge finden sich: Resorption der kleinzelligen Infiltrate, Schrumpfungsvorgänge in der Adventitia, fibroide Degeneration der Media, Bildung einer zweiten Membrana elastica, Bildung eines sog. Arterioms nach Heubner, mehr oder minder hochgradige, bestehen bleibende Verengerung des Lumens durch die bindegewebige Intimawucherung, manchmal Bildung von zwei oder mehreren Lumina an Stelle des früheren einen, auch totale Obliteration.

Obwohl man glauben sollte, dass die luetische Arterienaffection, die mit hochgradiger Verengerung des Lumens und mit starker Compression von aussen her durch käsige Herde, Infiltrate, bindegewebige Schwielen einhergeht, einen günstigen Boden geschaffen haben müsste für die Entstehung von Thrombose, so sieht man doch, wie dies schon Heubner betonte, diese relativ sehr selten eintreten. Heubner ist der Ansicht, dass infolge der zeitlichen und räumlichen Allmächtigkeit des Verschlusses dies möglich gemacht wird; vielleicht trägt auch der Umstand hierzu bei, dass das Endothel, trotzdem es nach aussen hin eine erhebliche Wucherung absetzt, nach innen, gegen das Lumen zu, sich meist intact erhält.

Zum Schlusse will ich noch über die klinischen Erscheinungen beider Fälle etwas referiren.

Der erste Fall verlief, wie die mitgetheilte Krankengeschichte zeigt, unter dem typischen klinischen Symptomencomplex der Epilepsie mit psychischen Störungen. Dass die Epilepsie, insbesondere epileptiforme Anfälle, eine häufige Erscheinung der cerebralen Syphilis sind, weiss man schon seit langer Zeit — schon Morgagni theilte als Befund in dem Gehirne eines mit Epilepsie und Convulsionen behafteten Syphilitischen Gummata im Gehirne mit, —, und es ist wohl in vielen Fällen die Hirnsyphilis als ein hervorragendes ätiologisches Moment der sog. corticalen Epilepsie zu betrachten. So behauptet Rumpf (l. c. S. 117), dass eine jenseit des 30. Lebensjahres beginnende Epilepsie, die erst

im Verlaufe eines langen Zeitraumes zu Lähmungserscheinungen führt, bei fehlender Syphilis ausserordentlich selten sein dürfte. Nach Wernicke erwecken im vorgerückteren Alter auftretende Epilepsien immer den Verdacht einer organischen Gehirnerkrankung. Da nun die Syphilis zugestandenermaassen ein sehr grosses Contingent zu diesen stellt, so ist dieselbe hierbei in erster Linie in Betracht zu ziehen. In späterer Zeit gesellen sich den Allgemeinerscheinungen meist Symptome einer Herderkrankung hinzu (Rumpf, Wernicke). Mit dieser Beobachtung stimmt der mitgetheilte Fall vollkommen überein. Anfangs beherrschte das klinische Bild allein die Epilepsie, verbunden mit zeitweiligen Störungen des Sensoriums, auftretend in Form von Delirien und Hallucinationen. Die in späterer Zeit bei den epileptischen Anfällen sich einstellende stärkere Betheiligung der linken Körperseite: Steifwerden des linken Armes, Drehen des Kopfes nach links, Verziehen des Mundes nach links, ferner die Mydriasis und die Ptosis linkerseits lassen sich wohl als Herdsymptome auffassen. Die Prognose der durch Syphilis verursachten Epilepsie soll nach Savage (Syphilis and its relation to insanity, referirt im Centralblatte für Nervenheilkunde 1889) eine relativ günstige sein, indem die weitaus grössten Zahlen von geheilter Epilepsie auf diese treffen sollen. Dieselbe ist jedenfalls eine sehr unsichere und zweifelhafte und von den bereits im Gehirne und deren Häuten gesetzten Veränderungen abhängig. Der mangelhafte Erfolg einer antiluetischen Therapie ist für gewisse Spätformen der cerebralen Syphilis eine häufige Erscheinung. Ueber die Häufigkeit des Vorkommens der durch Lues bedingten Epilepsie fehlt es an bestimmten Angaben, die gummöse Meningitis, deren Localisation an der Convexität des Hirnes ist, oder umschriebene gummöse Tumoren in der Gegend der Centralwindungen mögen dieselbe durch directe Reizung der motorischen Rindencentra vielleicht am ehesten veranlassen. Für sie, wie für viele Formen syphilitischer Hirnleiden, gilt die Annahme, dass die schweren Erkrankungen leichten syphilitischen Primär- und Secundäraffectionen zu folgen scheinen.

Der zweite Fall weist sowohl die von allen Autoren in gleicher Weise beschriebenen Allgemeinerscheinungen der Hirnsyphilis in ziemlicher Vollständigkeit auf, als auch eine Reihe von Herdsymptomen, welche es ermöglichten, intra vitam einen Schluss über den Sitz der Affection zu machen. Aus dem Krankheitsbilde desselben möchte ich besonders den raschen und unerwarteten Eintritt schwerer Hirnerscheinungen hervorheben, wie die heftige Kephalalgie, die Asomnie und Aphasie und die Abnahme der Intelligenz. Eine antisyphilitische Cur, welche, wie Wernicke, Rumpf und viele Andere betonen, oft die

schwersten Symptome zum Rückgange zu bringen im Stande ist, war auch hier im Allgemeinen vollkommen nutzlos, im Gegentheil, sie verschlechterte sogar den Zustand des Patienten. Es ist demnach anzunehmen, dass gleich die erste Attaque so erhebliche Veränderungen an dem betroffenen Theile setzte, dass eine Rückbildung nicht mehr möglich war. Ausgesprochen ist auch in diesem Falle der als so charakteristisch für Hirnlues, besonders von Rinecker, bezeichnete schubweise Verlauf, das Kommen und Gehen der Symptome, welches 2½ Jahre währte, bis schliesslich durch das Ergriffenwerden der motorischen Sphäre eine grössere Constanz der Erscheinungen eintrat. Für die Localisation des Processes an der Convexität der Hirnrinde sprachen, abgesehen von dem Fehlen der Erscheinungen, wie sie bei der weitaus häufigeren basalen syphilitischen Meningitis sich finden, als besonders Augenmuskellähmungen, Sehstörungen u. s. w. u. s. w., die Aphasie und die Störung der Intelligenz. —

Schliesslich sei es mir noch gestattet, meinem hochverehrten Lehrer, Herrn Obermedicinalrath Professor Dr. Bollinger für die gütige Ueberlassung des Materiales, sowie Herrn Privatdocenten Dr. H. Schmaus für seine liebenswürdige und vielseitige Unterstützung bei meiner Arbeit meinen besten Dank auszudrücken.

Literatur.

Virchow, Ueber die Natur der constitutionell syphilitischen Neubildung. Virch. Archiv. Bd. XV. — Derselbe, Syphilitische Infectionsgeschwulst. Geschwulstwerk. Bd. II. — Steenberg, Den syphilit. Hjirnelideloefs V. (Auszug in Canst. Jahresber. 1861.) — Heubner, Ueber die luetische Erkrankung der Hirnarterien. Leipzig 1874. — Derselbe, Hirnsyphilis. Von Ziemssen's Handbuch. Bd. XI. — Friedländer, Ueber Arteriitis obliterans. Centralbl. f. d. med. Wissenschaften 1876. Nr. 4. — Derselbe, Experiment. Untersuchungen über chron. Pneumonie, Lungenschwindsucht. Virch. Arch. Bd. LXVIII. — Köster, Bericht über die Sitzung der niederrheinischen Gesellschaft zu Bonn. Berl. klin. Wochenschrift 1876. — Baumgarten, Ueber chronische Arteriitis und Endarteriitis mit besonderer Berücksichtigung der sogen. luetischen Erkrankung der Gehirnarterien. Virch. Arch. Bd. LXXIII. — Derselbe, Zur Hirnarteriensyphilis. Archiv der Heilkunde. Bd. XVI. — Derselbe, Ueber gummöse Syphilis des Hirns und des Rückenmarks, namentlich der Hirngefässe. Virch. Arch. Bd. LXXXVI. — Derselbe, Verbreitete obliterirende Entzündung der Gehirnarterien mit Arteriitis und Periarteriitis nodosa gummosa. Ebenda. Bd. LXXVI. — Derselbe, Ueber die sogen. Organisation des Thrombus. Centralblatt f. med. Wissenschaft. 1876. — Griesinger, Archiv der Heilkunde 1860. Bd. I. — Passavant, Virch. Arch. Bd. XXV. — Wagner, Archiv der Heilkunde 1863. Bd. IV. — Derselbe, Ebenda 1866. — Fournier, La syphilis du cerveau. Paris 1879. — Rumpf, Die syphilitischen Erkrankungen des Nervensystems. Wiesbaden 1887. — v. Rinecker, Festschr. der III. Säc.-Feier der Alm. Jul. Maxim. Leipzig 1882. Bd. II. — Braus,

Die Hirnsyphilis. Berlin 1873. — Wernicke, Lehrbuch der Gehirnkrankheiten. 3 Bde. 1883. — Bruberger, Ein Fall von Meningitis syphilit. Virchow's Archiv. Bd. LX. — v. Ziemssen, Klinische Vorträge, Nervensystem. Nr. 3. Die Syphilis des Nervensystems. Leipzig 1888. — C. Gerhardt, Ueber Hirnsyphilis. Berliner klinische Wochenschrift 1886. — L. Mayer, Ueber constitut. Syphilis des Gehirns. Allgem. Zeitschr. f. Psychiatrie 1861. — H. Oppenheim, Zur Kenntniss der syphilitischen Erkrankungen des centralen Nervensystems. Berlin 1890.

Erklärung der Abbildungen.

Fig. 1. Dickendurchschnitt durch die Hirnhäute mit angrenzender Hirnrinde. (Lupenvergrösserung, Vergr. $^{20}/_{1}$.)

D fibrös verdickte Dura mater, durch eine strichförmig infiltrirte schmale Gewebszone getrennt von den durch die gummöse Entzündung stark verdickten weichen Häuten *M*.

g Gefässe in der Dura mit Peri- und Endarteriitis.

i kleine Infiltrate in der Dura, in der Umgebung von Gefässen.

g' Gefässe in den weichen Hirnhäuten mit Peri- und Endarteriitis.

i' grösseres Infiltrat in den weichen Häuten.

k, *k* Käseherde, innerhalb der verdickten Meningen gelegen.

K', *K*, Käseherde am Rande der Meningen, der eine direct auf die Hirnrinde übergreifend.

r Riesenzellen.

P Pialfortsatz, stark verdickt, zwischen 2 Gyris sich in einen Sulcus einsenkend, eine grössere Arterie mit Peri- und Endarteriitis enthaltend, mit einer Riesenzelle *r* in der Wandung.

F, *F* fibrös-zelliges Gewebe der Meningen, theilweise stark vascularisirt.

i'' Infiltrationsherd in der Hirnrinde entlang eines Pialgefässes.

Fig. 2. Arterielles Gefäss vom Rande der Pia mater mit Arteriitis und Endarteriitis. (Vergr. $^{70}/_{1}$.)

l bedeutend verengertes Lumen.

J Intimaneoplasie.

M Media s. Muscularis.

A Adventitia.

e intacte Endothelhaut.

e' alte Membrana fenestrata.

e'' neugebildete elastische Membran.

g Gefässchen in der Media, dem gegenüber in der Intima ebenfalls 2 kleinere Gefässchen.

i kleineres Infiltrat in den Aussenhäuten.

i', *i*, Infiltrate in den Aussenhäuten, durch Lücken der Membr. fenestrata in die Intimaneoplasie eindringend.

h ausgedehntere kleinzellige Infiltration in der Adventitia und im angrenzenden Gewebe.

Fig. 3. Ein Theil der Wand des vorigen Gefässes (vom unteren Theile links) bei stärkerer Vergrösserung. (Vergr. $^{335}/_{1}$.) Bezeichnung wie bei Fig. 2.

III.

Ueber recidivirende (wahrscheinlich luetische) sogen. spastische Spinalparalyse im Kindesalter.

Von

Dr. M. Friedmann,

Nervenarzt in Mannheim.

Bei den nachfolgenden Beobachtungen glaube ich das Hauptgewicht nicht auf das klinische Merkmal des Recidivirens, sondern auf das ätiologische Moment der vererbten Lues legen zu sollen. Bezüglich ihrer allgemeinen Stellung in der Nosologie stütze ich mich dabei beinahe ausschliesslich auf die neueste Mittheilung Erb's „Ueber syphilitische Spinalparalyse“ [1]), wo derselbe zum ersten Mal beim Erwachsenen auf ein relativ grosses, freilich ausschliesslich klinisches Material basirend einen einfachen und constanten, der sogenannten spastischen Spinalparalyse verwandten Symptomencomplex mit der Syphilis in Beziehung gesetzt und vermuthungsweise auf eine transversale Myelitis zurückgeführt hat. Dagegen weist die Pathologie des Kindesalters, und zwar ebensowohl die reichlichen Publicationen über die hier vorkommende spastische Paralyse, wie die spärlicheren Arbeiten über die hereditäre Lues des centralen Nervensystems so gut wie nichts Uebereinstimmendes auf, und ich hätte daher im Besitze der wenigen hier vorzulegenden eigenen Erfahrungen und ohne anatomische Bestätigung durch Sectionen sonst nicht wagen können, diesen Fällen einen definitiven Platz in der Pathologie zu geben oder nur anzudeuten. Man wäre vielmehr geneigt gewesen, sie entweder für absonderliche Raritäten, oder meine Auffassung davon für irrthümlich zu halten. Wenn ich eine solche Meinung vorerst nicht zur eigenen mache, so habe ich dafür, ausser der neuen Sachlage, wie sie durch Erb's Vorgehen geschaffen ist, folgende Gründe: Das an sich ziemlich abgerundete und auch ätiologisch annähernd sichergestellte Krankheitsbild in meinen Fällen, sodann

1) Neurolog. Centralblatt 1892. Nr. 6, S. 161.

die Thatsache des doch noch durchaus unfertigen Standes der Lehre von den beiden oben genannten hier in Betracht zu ziehenden Krankheitszuständen bei Kindern, endlich die in aller Erinnerung lebende völlige Umgestaltung der ätiologischen Doctrinen bei der vorher noch besser gekannten und beinahe alltäglich vorkommenden Tabes dorsalis.

Wir würden also in unseren Fällen die Analoga der neuen Erb'schen Form bei der hereditären Lues des Kindes zu erblicken haben, deren Existenz man ja nach der sonst weitgehenden Uebereinstimmung zwischen vererbter Lues des centralen Nervensystems und der erworbenen des reiferen Alters a priori voraussetzen darf.

Ganz identisch sind übrigens die pathologischen Processe des Nervensystems vielfach im kindlichen und im herangewachsenen Organismus nicht, so dass man das Vorhandensein einiger mässiger Abweichungen nicht allzu hoch anschlagen wird; ausserdem hat ja Erb vorerst nur die allgemeinsten und schematisch gehaltenen Andeutungen seiner Erfahrungen gegeben.

I. Krankengeschichte.

10jähriger Knabe, eine Schwester mit Convulsionen und Schwachsinn behaftet, eine andere mit verdächtigem Zungengeschwür; normale Geburt und Entwicklung ausser angeborener schiefer Kopfhaltung; mit 1½ Jahren Entstehen von Halswirbelkyphose und spastische Lähmung der Beine, völlige Herstellung nach einem Jahre. Im 7. Jahre zweiter Anfall von spastischer Lähmung mit Blasenschwäche, Heilung nach einem Jahre. Im 10. Jahre dritter Anfall und völlige Heilung in 11 Monaten unter antisyphilitischer Behandlung.

Heinrich Frey, 10 Jahre alt, aus Ludwigshafen. Der Vater ist im Alter von 38 Jahren an „Lungenkrankheit" gestorben, die Mutter ist klein und dürftig genährt, aber von gesundem Aussehen und intelligentem Wesen. Unter drei Geschwistern des Patienten ist nur der älteste, jetzt 15jährige Bruder gesund; eine jüngere Schwester bekam mit 7 Jahren Gichter, lag damals ¼ Jahr im Bett und hat ein beim Lachen schiefes Gesicht davon zurückbehalten. Schon vor den Gichtern konnte sie nicht recht sprechen und ist jetzt geistig stark zurückgeblieben, so dass sie in der Schule mühsam lernt, doch spricht sie zur Zeit leidlich. Die ältere Schwester, 14 Jahre alt, hat seit dem 9. Jahre immer nach der Heilung wiederkehrende Zungengeschwüre, die in einer dick-weisslichen, pfennigstückgrossen Auflagerung am rechten Zungenrand bestehen, auf Jodkali evident reagiren und auch von anderen Aerzten für syphilitisch erklärt wurden. Fehlgeburten hat die Mutter, wenigstens in späteren Monaten, nicht gehabt.

Der Patient selbst ist rechtzeitig und ohne Kunsthülfe zur Welt gekommen, konnte alle Glieder bewegen, sicher schon mit einem Jahre stehen und gehen, hielt aber den Kopf schief nach rechts. Mit 1½ Jahren wurde von einem Arzte der Versuch gemacht, den Kopf durch starkes Ziehen gerade zu richten, und von da an soll erst der Höcker an der Halswirbel-

säule entstanden sein; zugleich begann eine Schwäche in den Gliedern. Zuerst wurde bemerkt, dass das Kind nicht mehr stand oder gehen wollte, sondern auf dem Fussboden rutschte; die Arme konnte er gut bewegen. Die Beine waren eigenthümlich steif, er hielt sie kerzengerade wie Hölzer. Dabei hatte er niemals Gichter, keine Klagen über den Kopf oder sonstige Schmerzen und entwickelte sich geistig ungehemmt weiter. Allmählich nach Verlauf eines Jahres ging bei indifferenter Behandlung mit Schmierseifeeinreibung die Lähmung zurück, ohne Spuren zu hinterlassen.

Mit 7 Jahren begann bei dem Knaben allmählich ein neuer Lähmungszustand sich zu entwickeln, der diesmal mit Beschwerden beim Urinlassen einsetzte; er musste viel drücken und weinte öfter bei den Versuchen. Bald wurden auch die Beine wieder lahm und gleichzeitig steif. Auch jetzt bestanden keine Schmerzen oder Störungen des Allgemeinbefindens. Das Gehen hörte eine Zeit lang völlig auf. Nach einem Jahre trat allmähliche Gesundung ein, und der Junge konnte wieder wie früher laufen.

Jetzt mit 10 Jahren ist der dritte Anfall seit 5 Wochen eingetreten, anscheinend wieder von selbst; vielleicht war eine stärkere Ermüdung kurz vorher mit schuld. Zuerst wurde das rechte Bein geschleift, er fiel leicht zu Boden, lachte aber dabei. Kurze Zeit wurde über leichtere Schmerzen im rechten Beine geklagt. Nach 14 Tagen hörte die Fähigkeit zum Stehen auf, bald konnte er auch nicht mehr auf dem Boden rutschen. Beim Urinlassen hatte er keine Schwierigkeit. In der Schule hatte er bisher gut gelernt und war zu Hause von natürlichem folgsamem Wesen.

In diesem Zustand wurde er (17. October 1889) zu mir gebracht. Er erschien von normaler Intelligenz, auch körperlich entsprechend entwickelt, wenn auch ziemlich klein, ausserdem blass und dürftig genährt. Am Kopf fällt nur die relative Grösse, 52 Cm. Kopfumfang, bei regelmässiger Form des Schädels auf, sodann eine gewisse Grobheit der Gesichtszüge, sehr breite flache Nase und spärlicher Haarwuchs; namentlich ist aber das Aussehen durch die Vorbeugung des Kopfes vermöge der Halswirbelkyphose eigenthümlich. Die vier untersten Halswirbel ragen etwas nach rechts, namentlich aber stark nach hinten, wo sie einen stumpfen kräftigen Höcker bilden. Im Dorsaltheil ist nur eine ganz leichte Skoliose nach links vorhanden, während der Thorax keine Deformität aufweist, auch Spuren von Rhachitis am Knochengerüst überhaupt fehlen. Zunge, Facialisgebiet und Pupillen zeigen normale Verhältnisse. Percussion des Schädels nirgends schmerzhaft. Ebenso sind die Armbewegungen in jeder Hinsicht ohne Störung.

Hingegen besteht erhebliche Schwäche der Beine, welche auch mit Unterstützung kaum aufgesetzt werden können, sie werden straff gestreckt im Kniegelenk gehalten, die Fussspitzen zeigen leichte Innenrotation. In sämmtlichen Gelenken leisten die Beine gegen passive Bewegungsversuche einen elastischen, mässig intensiven Widerstand. Die Patellarreflexe sind lebhaft gesteigert bis zu kurzem Clonus, an den Füssen ist Dorsalclonus leicht hervorzurufen. Beim Liegen können die Beine und Füsse activ nur in geringen Excursionen bewegt werden. Es besteht kaum oder nur ganz schwache Adductionscontractur der Oberschenkel gegen einander. Nicht selten, besonders nach Anstrengungen, erfolgt ein spontanes, kurzdauern-

des Zucken der Beine. Der Sohlenreflex ist schwach, desgleichen die Hautreflexe.

Die Sensibilität zeigt sich allenthalben intact für Kopf und Spitze der Nadel, jedenfalls im Groben. Das Volumen der Musculatur der Beine entspricht der dürftigen Allgemeinernährung. Die elektrische Prüfung weist keine erhebliche Irregularität auf, höchstens leichte quantitative Herabsetzung (z. B. 2—2½ Milliampères für den Nerv. peroneus in der Kniekehle bei 3 Qcm. Elektrodengrösse).

Die Wirbelsäule ist auf Druck und Schlag mässig, aber deutlich empfindlich im Bereich der unteren Rücken- und der Lendenwirbel, nicht an der Halskyphose.

Ueber Schmerzen wird nicht geklagt. Appetit, die vegetativen Functionen und Urinentleerung in Ordnung.

Es handelt sich also um eine reine motorische spastische Paraplegie der Beine.

Der Junge kam zunächst mit Rücksicht auf die Winterszeit und die Entfernung nicht zu der vorgeschlagenen elektrischen Behandlung und nahm auch das Jodkali nur kurze Zeit.

Vom 22. April folgenden Jahres begann dann die regelmässige Elektrisirung, Einreibung des Rückens mit 24 Dosen von Unguentum cinereum 1,5 Grm. und der Gebrauch warmer Bäder. In den zwischenliegenden 6 Monaten hatte sich kaum etwas geändert.

Die jetzt erfolgende Besserung machte dagegen sehr rasche Fortschritte, so dass der Patient schon nach wenigen Tagen auf dem Boden zu rutschen begann. Anfang August, also nach 3 weiteren Monaten, konnte die Cur im Wesentlichen beendigt gelten; der Junge konnte jetzt ohne Unterstützung einen ¾ stündigen Weg zurücklegen. Am 1. September notirte ich: geht ohne Mühe vor- und rückwärts, steigt leicht, ohne sich zu halten, rückwärts von einem Stuhle herab; keine Muskelrigidität bei passiven Bewegungen; doch besteht noch kräftige Steigerung der Patellarreflexe und Andeutung von Fussclonus. Er begann jetzt die Schule wieder zu besuchen; die Ernährung hatte sich unter Chiningebrauch gebessert.

Vor Kurzem (15. April 1892) habe ich ihn mir nochmals vorführen lassen und Alles, einschliesslich der gesteigerten Sehnenreflexe, so wie bei der letzten Untersuchung gefunden.

II. Krankengeschichte.

Die Mutter hat vor der Geburt des Knaben abortirt, normale Geburt und anfangs auch Entwicklung des Kindes, starker Hautausschlag mit 4 Wochen; Lähmung sämmtlicher vier Extremitäten nach dem ersten Vierteljahre und völlige Herstellung ein Jahr später; geistig normale weitere Entwicklung. Im zweiten Jahre 6 Wochen dauernde Lähmung des linken Arms und Herstellung. Mit vier Jahren wieder Eintritt spastischer Lähmung der Beine mit Blasenschwäche, die seit über ½ Jahr andauert; auffällige Schädelbildung und Kopfschmerzen.

Alfred Kl., 5 Jahre alt. Der Vater des Kindes soll gesund sein, ebenso die Mutter und zwei ältere Geschwister des Patienten. Jedoch hat

die Mutter 3/4 Jahre vor Geburt des Kindes einen Abort mit Zwillingen am Ende des zweiten Monats durchgemacht. Eine Schwester der Mutter ist im 32. Jahre an „Rückenmarkszehrung" erkrankt und drei Jahre später verstorben. Das Kind selbst schien nach der rechtzeitigen und regelmässig vor sich gehenden Geburt normal, hatte jedoch einen „schrecklich grossen" Kopf, der noch mehr in den nächsten Monaten auffiel, sich aber allmählich zu reduciren schien. Schon vier Wochen nach der Geburt zeigte sich ein knötchen- und bläschenförmiger starker Ausschlag am ganzen Körper, auch am Kopf, namentlich aber an den Beinen, der nachher nässte und geschwürig wurde und mit Abschälung der Haut endigte. Der Knabe konnte zunächst seine Glieder gut bewegen, erschien geistig lebhaft, entwickelte sich auch weiterhin geistig gut und sprach z. B. schon mit einem Jahre. Zur Zeit ist er recht aufgeweckt und eher seinem Alter voraus, doch wehleidig und reizbar. Mit 6 Monaten stellten sich die ersten Zähne ein.

Die Lähmungssymptome zeigten sich schon nach Ablauf der ersten drei Lebensmonate, die Arme und Beine wurden nicht mehr bewegt, jedoch blieb der Kopf frei, das Schlucken ging ohne Schwierigkeit, und das Allgemeinbefinden blieb stets ohne Störung. 1/4 Jahr später begann zunächst der rechte Arm sich wieder zu regen, und nach einem Jahre war unter elektrischer Behandlung die Lähmung gänzlich vorübergegangen. Convulsionen, Schielen, Benommenheit, überhaupt Gehirnsymptome fehlten während der ganzen Zeit.

Im zweiten Lebensjahre, nachdem inzwischen das Kind gut zu laufen und fleissig sich zu bewegen gelernt hatte, kam es von Neuem zu einer sich allmählich entwickelnden Schwäche und Lähmung, diesmal im linken Arm, welche bereits nach 6 Wochen wieder verschwand. Er lief und sprang von da an sehr gut, wurde körperlich kräftig und sogar dick. Abmagerung der Glieder war übrigens nie bemerkt worden. Vom zweiten bis vierten Jahre war das Kind gesund und machte damals Masern und Diphtheritis ohne besondere Nachkrankheiten durch.

Seit Juli letzteren Jahres, alsoim vierten Lebensjahre, begann er über den Kopf zu klagen, namentlich den Hinterkopf, zum Theil heftiger, so dass er weinte, jedoch seit längerer Zeit offenbar nur mässig. Zugleich wurde ganz allmählich das Gehen schlechter, insbesondere war Nachschleifen des rechten Beins zu bemerken, und er fiel auffallend oft zu Boden; Schmerzen in den Gliedern oder Störung des Allgemeinbefindens war nicht vorhanden. Dagegen besteht eine Erschwerung des Urinlassens, so dass er oft ansetzen, viel drücken und mehrere Minuten warten muss. Beim Gehen schleift er schon seit längerer Zeit die Schuhe an der Spitze, weniger an der Innenseite ab, hält die Beine steif und trippelt. Die Arme sind völlig unbetheiligt, Krämpfe oder Zucken nie dagewesen.

Diese Lähmung hat seither beinahe unverändert fortbestanden.

Bei der Untersuchung (26. Februar 1892), gut 1/2 Jahr seit Ausbildung des Zustandes, erscheint er als für sein Alter kräftig entwickelter, ziemlich dicker und pastöser, geistig aufgeweckter Junge, der gern und mit guter Articulation spricht, wenig zu klagen hat, ausser über seinen Hinterkopfschmerz.

Zunächst fällt der grosse und eigenthümlich configurirte Schädel auf;

grösster Kopfumfang von der Glabella nach der Protuber. occipitalis ist 48 Cm.; die Stirn ist sehr hoch, jedoch wenig prominent, der Schädel exquisit rund mit steil abfallendem Hinterhaupt; es besteht also entfernte Aehnlichkeit mit dem sogenannten Thurmkopf. Die Fontanellen sind fest verwachsen. Die Wirbelsäule ist gerade, ebenso der ganze Körperbau normal ohne Zeichen oder Spuren von Rhachitis. An den höheren Sinnesorganen und im Gebiet der Kopfinnervation nichts Besonderes. Merkwürdig schlecht sind die Zähne, von welchen schon seit längerer Zeit kaum einer mehr in gutem Zustand ist; sie sind meist abgebrochen, gelb, rissig oder fehlen ganz.

Die Bewegung der Arme und Finger zeigt sich sicher und kräftig, das Gefühl ist intact.

Das Gehen geschieht unsicher, er stolpert leicht, stampft ein wenig, hält die Beine im Knie steif, tritt gern auf die Fussspitzen, trippelt mit kleinen Schrittchen und beugt den Oberkörper vor; soll er springen, so stürzt er oft zu Boden. Stehen auf beiden Beinen gelingt ziemlich gut, dagegen auf einem nur schlecht, auf dem rechten am wenigsten gut. Im Liegen besteht nur leichte Rigidität gegen passive Bewegungen, keine spontane Contractur, activ können die Beine dabei relativ besser und sicherer bewegt werden, doch ist die grobe Kraft nicht gross. Schleudern ataktischer Art fehlt gänzlich. Die Patellarreflexe sind deutlich, aber nicht allzusehr gesteigert, die Beine schnellen dabei kräftig. Fussclonus fehlt, die Sohlenreflexe sind mittelkräftig, eher schwach.

Die Sensibilität scheint ungestört, schon bei leichtem Stechen beginnt der Junge zu schreien, feinere Prüfung ist nicht durchzuführen.

Das Volumen der Muskeln ist kräftig, grösster Wadenumfang rechts = 22,4 Cm., links = 23 Cm., also wohl leichte Abmagerung rechts. Die elektrische Prüfung ergiebt vom Nerven und Muskel beiderseits normale Verhältnisse (z. B. für den Nerv. peroneus in der Kniekehle auf jeder Seite 1,2—1,4 Milliampères bei 3 Cm. Elektrodengrösse). Fibrilläre oder totale Zuckungen treten spontan nicht auf.

Die Wirbelsäule an den untersten Rücken- und den Lendenwirbeln ist mässig druckempfindlich.

Die Störung beim Urinlassen ist schon erwähnt und dauert fort; Stuhl ohne Schwierigkeit.

Ordination: Elektrisirung 3 mal wöchentlich, ebenso oft Salzbäder, Jodkali täglich 1½ Grm., Einreibung des Rückens mit Unguent. einer. täglich 1 Grm.

Die Cur wurde nur einen Monat betrieben, doch scheint dabei nach Angabe der Mutter eine Besserung des Gehens erfolgt zu sein. Weiterhin blieb das Kind fort, und ich besitze keine Nachricht über sein ferneres Schicksal.

Fassen wir in Kürze das Krankheitsbild zusammen, so sehen wir bei in normalem Geburtsverlauf rechtzeitig zur Welt gekommenen, sich körperlich und geistig normal entwickelnden Kindern einige Zeit, 1½ resp. ¼ Jahr nachher allmählich sich Lähmungen, im ersten Fall exquisit spastischer Natur, auf die Extremitäten beschränkt einstellen. Nach einem Jahre erfolgt complette Heilung; die Lähmungen

recidiviren noch zweimal und heilen auch das dritte Mal in einem Fall vollständig, im anderen frischeren Fall ist das Schicksal noch unbekannt. Dort ist allemal das Krankheitsbild nahezu das völlig gleiche, und es sind jeweils nur die Beine ergriffen, hier bei Alfred Kl. leiden zuerst sämmtliche Extremitäten, sodann in einem offenbar abortiven Anfall nur ein Arm, endlich haben wir das typische Bild der spastischen Beinlähmung; ob auch früher ein spastisches Verhalten vorlag, ist nicht bekannt. Ausserdem ist aber in beiden Fällen die Schädelbildung nicht ganz normal, jedoch fehlen (ausser Kopfschmerz beim einen Kind) sämmtliche specifischen Gehirnerscheinungen, und insbesondere ist die Entwicklung der Intelligenz und Sprache seit der Geburt ungehemmt. Endlich liegen bei beiden Kindern sehr dringende Verdachtmomente für hereditäre Syphilis vor.

Die hauptsächlichen Charaktere der Beobachtungen sind hiernach dreifacher Natur: 1. das klinische Bild einer rein motorischen spastischen Paraplegie; 2. ausgesprochene Recidiv- und Heilungsfähigkeit der einzelnen Lähmungsanfälle; 3. ätiologisch allem Anscheine nach hereditäre luetische Infection.

ad 1. Ueber das klinische Bild ist nicht viel hinzuzufügen. Die Lähmung betrifft nur die Beine, im ersten Fall durchweg, im zweiten in der jetzt vorliegenden Krankheitsepoche. Dabei sind die Paresen allmählich zu Stande gekommen, gröbere Sensibilitätsstörungen fehlen, Gehirnsymptome gleichfalls trotz der Schädeldeformität, Blasenstörung war gelegentlich in beiden Fällen vorhanden. Der Hauptunterschied ist ein gradueller: Lähmung und Spasmus war im ersten Fall weit stärker als im zweiten, wo namentlich der letztere sich nur im Gang, in der bekanntlich stets zu beachtenden Abschleifung der Schuhe und im gesteigerten Patellarreflex aussprach.

ad 2. Die zweite Erscheinung ist in beiden Fällen sehr eclatant, namentlich ist die Vollständigkeit der früheren Heilungen nicht zu bezweifeln. Sehr zu beachten ist aber das von mir bei Fall 1 constatirte Zurückbleiben eines in gesteigerten Reflexen sich documentirenden Reizzustandes, so dass man unsicher sein kann, ob die Pyramidenbahnen völlige Integrität wiedererlangt haben. Die Dauer eines vollständigen Anfalles betrug auffallend gleichmässig ein Jahr, und es ist bezeichnend, dass sie auch ohne specifische antiluetische Behandlung verschwanden. Gleichwohl kann ich mich kaum entschliessen, dieselbe bei dem Heinrich Frey für völlig wirkungslos und gleichgültig zu betrachten, nachdem ich gesehen habe, wie rapid darnach eine Besserung bei dem vorher völlig stillestehenden Process in die Erscheinung trat.

ad 3. Wohl der wichtigste Punkt ist die Frage der hereditären Lues. Ausdrückliche Mittheilung der Eltern, bezw. des Vaters, welcher als der schuldige Theil zu betrachten wäre, und den ich nicht zu sehen bekam, liegt, wie so oft bei hereditärer Lues der Kinder, nicht vor. Dafür existiren reichliche Indicien. Beim ersten Fall sind zwei Geschwister sehr verdächtig erkrankt, und nur der älteste Bruder blieb verschont. Die jüngere Schwester zeigt Symptome, Idiotie und Convulsionen mit folgender Facialislähmung, die noch als die regulärsten der erblichen Lues gelten und überhaupt bei der Art ihres Eintretens wenig andere Deutungen zulassen; die ältere Schwester besitzt ein Zungengeschwür von geradezu pathognomischen Charakteren. Bei dem Knaben selbst ist die Abnormität des Schädels (auch des Gesichts), die wahrscheinlich osteoporotische Wirbelerkrankung, die der schiefen Kopfhaltung schon seit der Geburt wohl zu Grunde lag und, wie man ganz wohl annehmen darf, durch forcirte Einrichtungsversuche zur Halswirbelkyphose führte, an sich der Lues verdächtig, da so frühe Knochentuberculose etwas recht Ungewöhnliches wäre und rhachitische Spuren fehlen.

Ich möchte hier, ohne auf das ganze ausgedehnte Gebiet der Knochenkrankheiten bei vererbter Syphilis einzugehen, von welcher die Bednar-Parrot'sche Epiphysenlösung ja die bekannteste ist, hinweisen einmal auf die ausführliche Arbeit des berühmten Kenners der Affectionen Fournier[1]); er erwähnt unter vielen anderen Zeichen die Verbreiterung der Nase und die Verkrümmungen der Wirbelsäule. Weitere Angaben finden sich über das häufige Ergriffensein des Skelettes bei Pellizoni und Tofani[2]), über die Wirbelsäule speciell bei Jasinski[3]), am wichtigsten sind aber die Bemerkungen von Jürgens[4]), welcher besonders betont, dass die Erkrankung und Caries der Wirbelsäule bei hereditärer Lues etwas ganz Gewöhnliches und viel häufiger als bei Erwachsenen sei.

Im zweiten Fall liegen drei Momente vor: der direct vorausgehende Abortus bei der Mutter im Beginne der Schwangerschaft, zweitens der ausgebreitete, vielleicht pemphigusartige Ausschlag bei dem Kinde schon vier Wochen nach der Geburt und drittens die

1) Eléments diagnostics de la syphilis héréditaire tardive. Annal. de dermat. et syphil. Paris. II. Sér. V. p. 121, 181 u. 257.

2) Ausführl. Referat bei Virch.-Hirsch. Jahresbericht für 1881. II. S. 523 bis 527.

3) Ueber Syphilis der Wirbelsäule. Ebenda 1890. S. 623.

4) Deutsche med. Wochenschr. 1888. S. 508, und Ueber Syphilis des Rückenmarks und seiner Häute. Charité-Annalen. Bd. X. S. 729.

ungewöhnlich schlechte rissige Beschaffenheit der Zähne bei einem sonst sehr gut genährten und nicht rhachitischen Kinde, welche seit Hutchinson und Parrot[1]) in der Beziehung berüchtigt ist. Auch die hydrocephalische Kopfbildung kann als ein Glied in der ganzen Kette mit angeführt werden (siehe darüber unten).

Mit eines der prägnantesten Zeichen ist aber in beiden Fällen der eigenartige Verlauf der Nervenaffection selbst. Kaum bei einer zweiten materiellen Erkrankung des Nervensystems kehrt ein solches Ausheilen und wiederholtes Recidiviren wie bei der Lues wieder, selbst wenn man den Erfolg der antisyphilitischen Behandlung im ersten Falle nicht gelten lassen wollte.

Ich glaube nach alledem, dass die Existenz der hereditären Lues in unseren Beobachtungen nicht wohl angezweifelt werden kann.

Gehen wir nun über zu unserer Hauptfrage der nosologischen Stellung unserer Fälle, so mangelt ja der erste Anhaltspunkt, der anatomische Befund, und er wird auch wohl vorerst in den analogen Fällen ausbleiben, da die Heilbarkeit ein anscheinend wesentlicher Charakter ist. Aber auch bei beinahe allen verwandten Zuständen giebt es bekanntlich nur die spärlichsten Autopsieerfahrungen aus dem oft schon hervorgehobenen Grunde, dass eben die spastischen Paraplegien, wenn sie rein motorisch sind, eine der wenigst progressiven organischen Krankheiten des Nervensystems darstellen und auch, wenn sie unheilbar bleiben, die Lebensdauer nicht wesentlich verkürzen. Es kann sich daher für uns nur darum handeln, um so mehr, da es sich um bereits öfter discutirte Dinge handelt, die allgemeinsten Gesichtspunkte zu entwickeln. In Betracht könnte als Grundlage unserer Fälle eine ziemliche Reihe von Processen kommen, welche wir zunächst kurz aufzählen wollen, um einen Theil davon sofort ausscheiden zu können, und zwar: 1. Verschiedenartige meist entzündliche Processe im Grosshirn, z. B. Porencephalie und Sklerose, in der Gegend der motorischen Region mit secundärer Degeneration der Pyramidenbahn im Rückenmark, wie sie bisher ausschliesslich bei der spastischen Paraplegie des Kindesalters, aber auch beim Erwachsenen schon getroffen wurden (ähnliche Erfahrungen nach Zacher auch bei der Dementia paralytica. Tumoren, welche auch oft Contracturen bewirken, lassen sich sicher ausschliessen. 2. Chronischer Hydrocephalus internus, an welchen man um so mehr denkt, als er thatsächlich in unseren Fällen vorhanden war, und der auch

1) Gazette de hôpit. 1881. No. 74—80.

schon spastische Paraplegie [1]) im Gefolge hatte. Doch hat ein solcher bei Kindern wohl noch nie Lähmungen ohne gleichzeitigen psychischen Defect hervorgerufen und würde den Verlauf in unseren Fällen nicht begreiflich machen können. Hier war offenbar der Hydrocephalus symptomlos und entstammt ebenso wie die Lähmung zugleich derselben Ursache, der Lues. 3. Disseminirte Herdsklerose; sie kann seltsame Verlaufsformen, An- und Abschwellen der Symptome zeigen, eine Abart derselben kann, wie der später folgende eigene und andere Fälle belegen, spastische Paraplegie verursachen, und man hat sich gewöhnt, diesen Process als möglich bei den verschiedensten Lähmungsformen zu betrachten. Dennoch ist ein solches Krankheitsbild wie in unseren Fällen noch nicht dabei gesehen worden, soviel mir bekannt, und man darf den Process ebenfalls als ausgeschlossen ansehen. Nur erinnern möchte ich an den eigenthümlichen, auch in mehreren Schüben, aber acut verlaufenden Fall von Meyer und Beyer [2]), der eben nur beweist, dass es anscheinend auch ohne Lues solche repetirende Processe geben kann. 4. Primäre systemartige Seitenstrang-Degeneration im Rückenmark, welche bisher annähernd rein nur in zwei analogen Fällen (von Dreschfeld und Minkowski) beim Erwachsenen constatirt wurde. [3]) 5. Eine Querschnittsmyelitis, welche Erb als Grundlage der von ihm beschriebenen luetischen spastischen Lähmung postulirt. 6. Compressionsmyelitis durch Wirbelerkrankung, an welche man besonders im ersten Falle vermöge der bestehenden Halswirbelkyphose denken muss. Aber das Symptomenbild entspricht doch durchaus nicht einer Myelitis des unteren Halsmarks, besonders da Arme und Thorax jederzeit frei geblieben sind, auch ist wiederholtes Recidiviren bei völlig ausgeheilter Wirbelerkrankung in solchen Zuständen wohl noch nicht gesehen worden und auch nicht wohl zu verstehen; und drittens besteht doch in beiden Fällen die örtliche Schmerzhaftigkeit da, wo man auch den Krankheitssitz erwarten sollte, nämlich im unteren Brust- und im Lendentheil. Hier aber erscheinen die Wirbel intact. Hingegen ist wohl begreiflich, dass die Lues neben einander herlaufend die Osteoporose der Halswirbel, den Hydrocephalus und davon unabhängig den der Lähmung zu Grunde liegenden Process in der Nervensubstanz provocirt hat. So giebt Jürgens (a. a. O.)

1) Vergl. A. Schüle: Arch. f. klin. Med. Bd XXIII. III, Fall.

2) Ueber parench. Entzündung des Centralnervensystems. Archiv f. Psych. Bd. XII. S. 392. I, Fall.

3) Vergl. R. Schulz, Ist die spastische Spinalparalyse eine Krankheit sui generis? Heidelberger Dissertation. 1891.

ausdrücklich an, dass in der Regel sowohl eine syphilitische Wirbelerkrankung für sich bestehe, ohne sich auf die Rückenmarkshäute und das Organ selbst fortzupflanzen, wie umgekehrt eine syphilitische Affection des letzteren bei Intactheit der Wirbel. Eine recht markante Bestätigung dieser Thatsache liefert unser erster Fall. 7. Endlich wird man die Möglichkeit des Vorhandenseins eines nur functionellen Processes, namentlich der Hysterie, erwähnen müssen, deren Territorium ja durch Charcot auf Bleistörungen, Syphilis u. s. w. ausgedehnt worden ist, und einer wirklichen Vergiftung, speciell des Lathyrismus.[1]) Wiewohl Gowers betont, dass gerade bei solchen Zuständen schon öfter durch die falsche Annahme der Hysterie gesündigt worden ist, so würde die völlige Heilung und der wiederholte Rückfall doch diesen Verdacht erwecken können, wenn nicht die Krankheit schon in der allerfrühesten Lebensperiode eingesetzt hätte, was alle anderen Gegengründe überflüssig macht.[2]) Die Annahme des Lathyrismus, der recht ähnliche Symptome bei Menschen und Thieren bewirkt, entfällt durch die Anamnese.

Besonderes Interesse für eine weitere Besprechung gewährt hiernach nur die typische spastische Paraplegie des Kindesalters nach den bisherigen Erfahrungen, deren anatomische Grundlage unter Nr. 1 und hypothetisch auch Nr. 4 zu suchen wäre, ferner naturgemäss eine Uebersicht der sonstigen bei hereditärer Lues des centralen Nervensystems beschriebenen Processe, drittens der Vergleich mit der Erbschen Form der syphilitischen Spinalparalyse beim Erwachsenen. Für das Verständniss unserer Beobachtungen wird sich bei den beiden ersten Besprechungen wenig thatsächliches Material ergeben; wir werden übrigens dabei Gelegenheit finden, einige eigene Erfahrungen über hereditäre Lues einzuflechten und die spärlichen Sectionsbefunde bei spastischer Kinderparalyse um einen weiteren (freilich wieder einen Gehirnfall) zu vermehren.

Die spastische Paraplegie ist im Kindesalter gerade keine häufige Erkrankungsform: Naef zählt z. B. aus dem Züricher Kinder-

1) Ich mache hier auf die gründliche, anscheinend wenig gekannte Arbeit aufmerksam: Bernh. Schuchardt, Zur Geschichte und Casuistik des Lathyrismus. Deutsch. Arch. f. klin. Med. Bd. XL. 1887. S. 312; ferner Marie, Progrès Médic. 1883. No. 43; Tuczek, Ueber nervöse Störungen bei der Pellagra. Deutsche med. Wochenschr. 1888. Nr. 12.

2) Ich kenne einen Fall von Hysterie bei einem jungen Menschen, welcher schon vom 13. Jahre ab in überraschender Weise den bei seinem Vater durch Compressionsmyelitis erzeugten Symptomencomplex spastischer Lähmung mit Zitterkrämpfen nachahmte.

spital unter 4145 kranken Kindern überhaupt und unter speciell 312 nervenkranken Kindern 7 Fälle auf, gegenüber 40 essentiellen Kinderlähmungen. Trotzdem ist sie schon länger bekannt, als beim Erwachsenen, durch Andrey, Delpech und namentlich Little[1]), und seit Erb's[2]) und Seeligmüller's[3]) Publicationen hat jedes Jahr mehrere Untersuchungen darüber gebracht. Es wird genügen, die mehr zusammenfassenden Darstellungen zu citiren von Rupprecht[4]), Ross[5]), namentlich von Naef[6]), sodann Feer[7]), Mc. Nutt[8]) und Gowers.[9])

Klinisch stimmen unsere Beobachtungen ausserordentlich mit der spastischen doppelseitigen Kinderlähmung gewöhnlichen Schlags überein, insofern es sich eben hier wie dort um eine allmählich entstehende, rein motorische Paraplegie der (unteren) Extremitäten, verbunden mit gesteigerten Sehnenreflexen und eventuell auch Contracturen, ohne Neigung zum Fortschreiten auf andere Gebiete und ohne primäre Atrophien handelt. Aber es sind doch bemerkenswerthe Differenzen vorhanden: 1. Das Fehlen der Adductionscontractur, welche sonst zwar nicht regelmässig ist, aber doch oft durch die Ueberkreuzung der Beine den Patienten, von welchen ich selbst mehrere im kindlichen und späteren Alter gesehen habe, einen äusserst auffallenden Habitus verleiht; 2. die vollständige Abwesenheit von Gehirnsymptomen, welche sonst in Gestalt von Convulsionen, erschwertem Sprechenlernen, Schielen u. dgl. auch bei vielen der sogenannten Rückenmarksfälle zugegen sind; 3. der durch Recidive und vollständige Heilungen ausgezeichnete Verlauf; 4. die wenigstens in einzelnen der Anfälle vorhandene Blasenstörung.

Keines der Merkmale spricht gegen eine Localisirung im Rückenmark, Nr. 2 und 4 sogar direct dafür. Uebrigens wird sich zeigen, dass die Fälle auch nicht ganz mit dem Erb'schen Krankheitsschema sich decken.

1) Treatise on Deformities of human frame. London 1853, und später Obstetric. Transaction of London. Vol. III. 1862.

2) Ueber die spastische Spinalparalyse. Virch. Arch. Bd. LII. 1877. S. 315; Memorabilien. XXII. Heft 12. 1877.

3) Jahrb. f. Kinderheilkunde. Bd. XIII. 1879.

4) Volkmann's Sammlung klinischer Vorträge. Nr. 198.

5) On spasmodic paralysie of infancy. Brain V. S. 344.

6) Die spastische Spinalparalyse im Kindesalter. Züricher Dissertat. 1885.

7) Ueber angeborene spatische Gliederstarre. Jahrb. f. Kinderheilk. Bd. XXXI. S. 215. 1890.

8) Amerikan. Journal of med. science. Jan. 1885.

9) Handb. d. Nervenkrankheiten, deutsche Uebersetzung. Bonn 1892. Bd. II. S. 406 und Bd. I. S. 445.

Beinahe alle Bearbeiter erkennen, dass nosologisch und pathologisch-anatomisch durchaus verschiedenartig begründete Zustände unter der Flagge der spastischen Paraplegie des Kindesalters gehen. Im Grossen und Ganzen können wir zwei Eintheilungs- und Classificationsversuche bei den Autoren bemerken, der eine von einem klinischen, der andere von einem ätiologischen Princip ausgehend. Das Erstere hat am Gründlichsten, auf 103 Fälle, die er gesammelt hat, gestützt Naef vertreten. Er unterscheidet eine cerebrospinale und eine spinale Form, wobei er betont, dass nur die erstere bisher bei Kindern anatomisch bestätigt ist. Sie charakterisirt sich durch Betheiligung der Arme und durch intensive Gehirnsymptome, insbesondere Intelligenzschwäche und Convulsionen. Bei der spinalen Form beschränkt sich die Lähmung (63 Fälle, später Feer 101 Fälle gegen 76 mit Gehirnsymptomen) auf die Beine, während von Hirnerscheinungen nur erschwertes Sprechenlernen häufiger ist. Aetiologisch spielen bei beiden Formen mit der Geburt zusammenhängende Verhältnisse die Hauptrolle (Little), und zwar entweder Schwierigkeiten dabei, namentlich mechanische Hülfe, welche den Schädel des Kindes zugleich drücken kann, oder zu frühzeitige Geburt vor dem natürlichen Ende der Schwangerschaft. Dem gegenüber unterscheiden Feer, Mc Nutt und Gowers, auch A. Schüle (wohl mit Erb's Uebereinstimmung) die angeborenen und die erworbenen Formen, resp. sie anerkennen nur die ersteren und führen diese sämmtlich, sowohl die spinalen, wie die cerebrospinalen Naef's, soweit sie von der Geburt her datiren oder datirt werden können, auf eine primäre Gehirnaffection zurück unter der Nomenclatur der „angeborenen spastischen Gliederstarre" (Feer) oder der „congenitalen spastischen Paraplegie" (Gowers); Feer unterscheidet wieder dreierlei verschiedene Gehirnprocesse, welche je nach dem Symptomenbild zu Grunde liegen. Mc Nutt und Gowers setzen im Wesentlichen als primäre Störung eine „infantile meningeale Blutung" voraus, welche auch durch Sectionen schon erwiesen ist, aber doch nur in ganz frischen, klinisch noch unentwickelten Fällen. Gowers anerkennt unter den erworbenen Formen auch rein spinale, jedoch ohne sich darüber bezüglich des Kindesalters und der etwaigen Aetiologie in klarer Weise auszusprechen.

Wirklich befriedigend ist nun keine dieser Classificationen. Wenn auch zuzugeben ist, dass die meisten Fälle unter der spastischen Spinalparalyse Naef's wohl vom Gehirn ausgehen werden, dass materielle Rückenmarkserkrankungen bei Kindern äusserst selten auch sonst sind (sollte es da nicht auch noch sehr an Rückenmarkssectionen

bei Kindern fehlen, welche doch selten in die Nervenkliniken kommen?), so existiren doch einige rein auf die Beine beschränkte Symptomencomplexe so wie die unsrigen, und, wie gesagt, herrscht grosses Dunkel über die „erworbenen" Fälle, welche nicht von der Geburt herzuleiten sind. Schon Naef hatte ausserdem constatirt, dass zwar bei seiner cerebrospinalen Form mindestens 59 Proc. schwerer Geburt, dagegen bei seiner spinalen nur 14 Proc. neben gut der Hälfte unreif geborener Kinder vorkamen. So plausibel nun für letztere die Lesart der gehemmten Entwicklung der ohnehin spät zur Markscheidenumhüllung gelangenden Pyramidenbahnen klingt, so fragt sich doch, ob nicht auch der Verdacht auf hereditäre Lues ebenso berechtigt ist, welche sonst so überaus oft frühzeitige Geburt bedingt. Freilich in der bisherigen Literatur wird die Syphilis als Ursache gar nicht erwähnt oder direct abgelehnt, aber ebensowenig werden sonstige ätiologische Momente geltend gemacht und selbst von Erblichkeit beinahe nichts berichtet, was über den Rest ätiologisch dunkler Fälle Aufklärung geben könnte.

Wir entnehmen also diesen Ausführungen, dass noch eine erhebliche Lücke in der Kenntniss der Aetiologie, sowohl der angeborenen, wie der erworbenen Fälle existirt, dass die Ausschliesslichkeit der alten, schon von Little herstammenden Ansicht nicht zu Recht besteht; die Uebersichten von Naef und Feer ergeben bis über 25 Proc. Erkrankungen ohne greifbare Ursache, so dass die Vermuthung der erblichen Lues, welche bei unseren Beobachtungen zu Grunde liegt, auch für einen Theil der sonstigen Formen berechtigt scheint. Ob diese präsumtiv luetischen Erkrankungen wenigstens klinisch Besonderheiten zeigen, ob sie namentlich, wie bei unseren Fällen, anscheinend specifisch reine Rückenmarksaffectionen darstellen würden, müsste erst die spätere Forschung entscheiden.

Die vorstehende Deduction war eine ausschliesslich negative durch Exclusion. Im positiven Sinn darf vielleicht die manchmal relativ gute Heilungsfähigkeit der Zustände geltend gemacht werden. Nicht selten bleibt späterhin nicht allzu viel selbst von schweren Lähmungen zurück, wenn die Kinder herangewachsen sind. Gowers meint nun, hier träten vicariirend andere Hirntheile für die Functionen ein. Aber warum geschieht das so wenig bei der halbseitigen Heine-Strümpell'schen spastischen Lähmung, wo man es doch noch eher erwarten sollte? Es liesse sich also denken, dass die bessere Heilungsfähigkeit syphilitischer Processe daran betheiligt ist. Nach einem typischen Recidiviren, wie in unseren Fällen, habe ich

freilich — jedoch nicht vollständig — die Literatur ohne Erfolg durchgesehen, und von Heilungen in kürzerer Zeit sind mir vorerst nur zwei Fälle von Demme[1]) aufgestossen, der eine nach Blitzschlag, der uns also nicht interessirt, der andere ohne besondere Ursache:

„Knabe mit angeborener spastischer Starre der Extremitäten, welcher ausserdem an Convulsionen litt, zeigte bis zum 12. Lebensmonate nur geringe geistige Entwicklung. Mässiger Hydrocephalus internus. Unter Jodkaligebrauch Besserung. Am Ende des zweiten Jahres war der Gang fast normal; die Intelligenz bessert sich langsam. Erst im 5. Jahre spricht er ordentlich Im 7. Jahre besteht noch gewisse Steifheit der Extremitäten."

Man sieht, dass diese Beobachtung entschiedene Aehnlichkeit mit den unsrigen im Verlauf besitzt, und auch die eventuelle Wirksamkeit des Jodkaligebrauchs ist bemerkenswerth. Eine syphilitische Genese ist also mindestens möglich.

Die ohnehin dürftigen anatomischen Erfahrungen, welche ich jetzt nicht weiter berühre, weil ich in einer hier anschliessenden Arbeit darauf zurückzukommen habe, gewähren uns keinen Aufschluss in unserer Frage. Jedenfalls sind keine als solche der Lues verdächtigen Befunde dabei gewesen.

Noch weniger gesichtet, bezw. einer Sichtung zugänglich sind die Erfahrungen über die hereditäre Lues des centralen Nervensystems. Die einige Dutzend Fälle kaum überschreitenden Literaturberichte findet man zusammengestellt bei Rinecker[2]) und Rumpf[3]), sowie die neueren Arbeiten bei Siemerling[4]) und ganz besonders Kohts[5]), aus dessen wichtiger Arbeit viele der folgenden Thatsachen entnommen sind. Dazu kommt eine Anzahl neuester Publicationen, welche ich zum grösseren Theil unten verzeichne[6]) oder noch später erwähne. Wie selten diese Aeusserungen der erblichen Syphilis sind,

1) Ueber plötzlichen Stillstand und späteres Auftreten der psychischen Entwicklung. XIX. Bericht über das Jenner'sche Kinderspital. 1882.

2) Rückenmark und Syphilis. Festschrift z. Säcularfeier d. Alma Julia Maximiliana. Leipzig 1882.

3) Die syphilitischen Erkrankungen des centralen Nervensystems. Wiesbaden, Bergmann. 1887.

4) Zur Lehre von der congenitalen Hirn- und Rückenmarkssyphilis. Archiv f. Psychiatrie. Bd. XX. S. 102.

5) Die luetischen Erkrankungen des Gehirns und Rückenmarks im Kindesalter. Festschrift zu Henoch's 70. Geburtstag. 1889.

6) Fournier, Syphilis héréditaire tardive, accidents cérébreux. L'Union médic. Paris. III. Sér. XXXVII. p. 62. — Declerq et Masson, Contribution à l'étude de la syphilis cérébral chez l'enfant. Annal. de dermat. et syph. VI. Sér.

ersieht man aus folgenden Angaben: Hecker[1]) hat bei 173 Geburten überhaupt Beziehungen zur Syphilis festgestellt, in etwa einem Drittheil der Fälle zeigten die Kinder, wenn sie reif zur Welt kamen, luetische Erkrankungen, aber darunter nur dreimal Gehirnaffection gegen z. B. 41 Fälle von Pemphigus. Kohts theilt mit, dass v. Recklinghausen unter 1600 Kinderobductionen 45 mal Syphilis getroffen hat und darunter nur die zwei von ihm beschriebenen sklerotischen Hirnentzündungen. Henoch[2]), dessen Erfahrung eine ungewöhnlich grosse ist, weiss keinen sicheren Fall hereditärer Lues des Nervensystems anzuführen.

Dadurch erklärt sich zur Genüge die fragmentarische Natur unserer Kenntnisse darüber; freilich wird auch ihre praktische Bedeutung herabgedrückt.

Die Zustände glaube ich am besten in zwei grosse Gruppen einzutheilen, wobei freilich im einzelnen Fall die Autopsie eine ganz andere Einreihung als die klinisch vorgenommene ergeben kann:

1. Typische, relativ einfache Krankheitsbilder, wo sich das klinische Symptomenbild wenigstens bei mehreren mit einem bekannten typischen pathologisch-anatomischen Befunde deckt, wo aber die Syphilis nur eine der verschiedenen Ursachen darstellt, welche die Krankheit bewirken. Als solche sind bei Kindern beobachtet: a) die Tabes dorsalis; b) die Epilepsie und Eklampsie; c) Psychosen und Idiotie; d) Hydrocephalus internus; e) disseminirte Herdsklerose. Dazu würde dann f) die spastische Paraplegie kommen.

Von Tabes und Herdsklerose[3]) existiren nur vereinzelte, aber

Tom. VI. p. 708. — Astley, Brain from a case of congenit. Syph. Brit. med. Journ. 1890. p. 427. — John Bullen, Krankengeschichte eines Falles von syph. epilept. Idiotie. Journ. of mental science. 1890. April. — Charcot, Un cas de syph. cérébrale héréditaire. Bulletin médic. 1891. 11. Febr. — Buss, Ueber einen Fall von diffuser Hirnsklerose mit Erkrankung des Rückenmarks bei einem heredit. syph. Kinde. Berl. klin. Wochenschr. 1887. Nr. 49 u. 50. — Bjeljakow, Pachycephalia et dementia paralytica praec. in einem Fall von hered. Syph. Russisch. Refer. im Neurolog. Centralbl. 1890. S. 375. — Thiersch, Zur Casuistik d. Hirnsyphilis. (1. Fall.) Münch. med. Wochenschr. 1887. Nr. 23. — Fischl, Corticale Epilepsie congenital-syphil. Ursprungs. Zeitschr. f. Heilk. 1890. II. Bd. — Cnopf, Ein Fall von Lues cerebri. Münch. med. Wochenschr. 1892. Nr. 11.

1) Ueber Syphilis während der Schwangerschaft und ihre Beziehungen zur Frucht. Wien. med. Blätter. 1887. S. 102.

2) Vorlesungen über Kinderkrankheiten. Berlin 1887.

3) Remak, Berl. klin. Wochenschr. 1885. Nr. 7. (3 Tabesfälle.) — Strümpell, Progressive Paralyse mit Tabes bei einem 13jährigen Mädchen. Neurolog. Centralbl. 1888. S. 122. Ausserdem eine Anzahl Tabesfälle im Kindesalter, wo der Nachweis der Lues fehlt. — Dickinson, Cases of disseminated Scleros. in children. Medic. Times and Gazett. 1878. Febr. 2.

hinreichend beglaubigte Fälle. Von Psychosen ist die Idiotie ungemein häufig, freilich nur selten ohne begleitende Encephalitissymptome. Ueber Hydrocephalus[1]) liegen verschiedene Berichte vor.

Die Eklampsie (Convulsionen) wird in den systematischen Darstellungen von Bäumler[2]) und Fournier (l. c.) als einer der relativ häufigen Folgezustände der erblichen Lues erklärt. Auch sie kommt freilich öfter nur als Theilsymptom neben complicirteren Affectionen vor. Da vielfach, so z. B. auch von Henoch, die Beziehung der reinen Eklampsie zur Syphilis bezweifelt wird, erlaube ich mir, hier einen eigenen Fall, freilich ohne Section, anzuführen.

III. Krankengeschichte.

Friedrich K., 3 Monate. Der Vater war einige Jahre Wittwer und hat zwei gesunde Knaben aus erster Ehe. Nach der Wiederverheirathung hatte die Frau im ersten Jahre zwei Aborte. Das dann geborene Kind hatte Schnupfen und ging nach 3 Monaten an Gichtern zu Grunde. Auch das jetzt erkrankte, ein Jahr danach geborene Kind ist mit Coryza zur Welt gekommen, die auch jetzt noch fortbesteht, resp. wieder ausgebrochen ist und sich nicht (z. B. durch Höllensteinpinselung) beseitigen lässt. Sonst erschien es gesund. Seit 2 Tagen bestehen auch bei ihm Gichter, die einige Minuten dauern und mit Augenverdrehung beginnen. Die nächsten 14 Tage nahmen die Convulsionen so zu, dass meist jede Stunde ein bis mehrere Anfälle erfolgten und das Kind dazwischen öfter Stunden lang nicht zu sich kam. Lähmungen bleiben aber davon nicht zurück. Von Seiten der Verdauungsorgane und der Lungen fällt nichts auf, auch keine Schädelrhachitis. Schliesslich geht am 15. Tage das Kind gleichfalls ohne Hinzukommen neuer Erscheinungen zu Grunde.

Aus der Krankengeschichte geht der Zusammenhang mit Lues (des Vaters) wohl sicher genug hervor; die Eklampsie als solche unterscheidet sich dabei freilich nicht von derjenigen aus anderen Ursachen.

2. Irreguläre, atypische und complicirte Krankheitszustände, welche die grössere Mehrzahl wenigstens der einzeln publicirten Fälle ausmachen. Hier kommt eine äusserst mannigfaltige Blüthenlese der verschiedenartigsten anatomischen und klinischen Processe zu Gesicht: oft sind mehrere combinirt, ebenso oft gehen sie im Wechsel in einander über, sodann fluctuiren sie stark, so dass Besserungen und Verschlimmerungen abwechseln; namentlich ist eine merkwürdige Variation einzelner charakteristischer Symptome notirt worden, so insbesondere des Verhaltens der Patellarreflexe (Siemerling), auch

1) Z. B. Waldeyer u. Köbner. Virch. Arch. Bd. LV. S. 168. — Sandry, Revue médic. de la Romande. 1887. No. 12. — Bärensprung, Hereditäre Syphilis. — Eine gute Zusammenstellung über die Frage siehe bei Heller, Ein Fall von chron. Hydrocephalus bei heredit. Lues. Deutsche med. Wochenschr. 1892. Nr. 26.

2) Bäumler, v. Ziemssen's Handb. Bd. III.

der Pupillen und, wenigstens beim Erwachsenen, der Sehstörungen selbst (Oppenheim).[1]) Zur Zeit dürfte es nur in wenigen Fällen gelingen, die klinischen und anatomischen Befunde in Einklang zu bringen, bestimmte nosologische Typen auszuschälen, also aus irgend einer klinischen, mit hereditärer Lues zusammenhängenden (irregulärem Typus angehörigen) Beobachtung die anatomische Grundlage zu diagnosticiren.

Anatomisch ist das Meiste gesehen worden, was auch beim Erwachsenen vorkommt: schwartenförmige Pachy- und besonders Leptomeningitis mit Fortpflanzung auf die Nervensubstanz selbst, Pachymeningitis haemorrhagica, Endarteriitis und Phlebitis (gewöhnlich vorhanden), diffuse Hirn- und Rückenmarkssklerose, graue und gelbe Encephalomalacien, gummöse Knoten, Atrophie und Porencephalie des Gehirns, Blutungen im Subarachnoidalraum (besonders bei nicht lebensfähigen Föten). Eine anatomische uns interessirende Streitfrage ist dabei, ob überhaupt ein primärer und isolirter Rückenmarksprocess vorkommt, der anscheinend noch nicht constatirt werden konnte bei der vererbten Lues. Klinisch wurde in reichlichster Combination beobachtet: Kopfschmerz, Convulsionen, Idiotie und Schwachsinn, apoplektische Insulte und langsam sich entwickelnde, am häufigsten halbseitige Lähmungen, Contracturen und gesteigerte Reflexe, Ataxie, Soporanfälle u. s. w.

Mit diesen complicirten Fällen ist für die Einsicht in unsere Beobachtungen, deren Charakter gerade die Einfachheit und Constanz des Symptomenbildes ist, nicht viel anzufangen, selbst dann nicht, wenn etwa einmal ein Fall ihnen in einigen Beziehungen analog erscheint. So hat Buss (l. c.) neben diversen anderen Symptomen spastische Contractur aller vier Extremitäten bei einem 2½jährigen luetischen Kinde gesehen, während die Section Porencephalie, Induration der Hirnwindungen und Degeneration der Pyramidenstränge im Rückenmark aufwies, also doch im Ganzen Aehnliches wie bei den Sectionen gewöhnlicher einfacher Fälle von cerebrospinaler spastischer Paraplegie.[2]) Halbseitige Contracturen kommen in der Literatur noch öfter vor, und es ist doch sehr der Beachtung werth, dass Extremitätencontracturen schliesslich das einzige Symptom darstellen, welches Henoch nach seiner Erfahrung geneigt ist, wenn auch nur bedingungsweise, als eine Aeusserung der hereditären Lues des Nervensystems zu betrachten.

---

1) Oscillirende Hemianopsia bitemporalis. Berl. klin. Wochenschr. 1887. S. 666 und 1888. S. 584.

2) Analoge Fälle wurden von Ankle (Clin. Soc. Transact. Bd. XXII) und Money (Brain. Bd. VII) beschrieben.

Hier möchte ich noch einen zweiten eigenen Fall anreihen, der freilich in dem gegenwärtigen Zusammenhang nur zum Beweise zu verwerthen ist, dass doch auch einfachere Symptomencomplexe und complete Heilungen in der Gruppe der atypischen Zustände vorkommen, der aber auch an sich Interesse darzubieten vermag.

IV. Krankengeschichte.

Heinrich Kohl, 6 Jahre. Ueber den Gesundheitszustand der der Arbeiterbevölkerung angehörenden Eltern ist nichts Besonderes zu erfahren. Eine Schwester von 18 Jahren sieht ungesund und pastös aus, ist seit frühester Kindheit scrophulös, geistig etwas zurückgeblieben, leidet an Ausschlägen, Drüsenaffectionen und sehr hartnäckiger Kehlkopfkrankheit. Der Junge soll seit der Geburt ausser einem Ausschlag, der bald nachher sich zeigte, gesund gewesen sein, im dritten Jahre hatte er die Masern ohne besondere Complication. Schon sehr lange klagt er viel über Kopfschmerzen, namentlich aber seit Januar dieses Jahres. Bis vor einem Jahre litt er wiederholt an Ohrenfluss. Vor Ostern erkrankte er mit Husten, und am ersten Ostertag 1891 (29. März) trat plötzlich Erblindung auf beiden Augen ein, ohne dass äusserlich an den Augen etwas Besonderes zu sehen war. Der Augenarzt soll die Prognose als schlecht bezeichnet haben. Zugleich war ausserordentlich grosses Schlafbedürfniss auffällig, so dass er überall, wo er gerade sass (z. B. auch in meinem Wartezimmer) einschlief. Schon 14 Tage später trat eine allmählich stärker werdende Schwäche der Beine hinzu, so dass er nach weiteren 8 Tagen kaum mehr stehen oder gehen konnte. Dabei hatte er über keine Schmerzen zu klagen, veränderte sich auch geistig nicht, verlor aber den Appetit.

Bei der Untersuchung (23. April 1891) zeigte er sich als recht blassen und etwas gedunsen aussehenden, für sein Alter körperlich und geistig normal entwickelten Jungen, von regelmässigem Schädel- und Körperbau. Allgemeinbefinden ohne besondere Störung, auch keine Kopfschmerzen mehr, an den Ohren nichts Besonderes, er hört beiderseits gut. Im Urin kein Zucker oder Eiweiss. Er kann mit grosser Unsicherheit, vorwärts tastend und schwankend, die Beine schleppend, einige Schritte gehen, wobei die Füsse breit aufgesetzt werden. Im Liegen ist die Kraft der Beine in allen Gelenken erheblich herabgesetzt, doch können sie etwas erhoben und gebeugt werden; das Muskelvolumen scheint nicht vermindert, die Musculatur ist weich und schlaff. Patellarreflexe in etwas geringer Stärke beiderseits vorhanden, Sohlenreflexe ziemlich schwach, die Sensibilität jedenfalls im Groben erhalten. Die elektrische Reaction gleichfalls qualitativ normal, quantitativ vielleicht etwas herabgesetzt.

An den Armen, die völlig frei bewegt werden, nichts Abnormes, desgleichen im Allgemeinen am Kopf. Sprache, Zunge, Augenbewegungen und Facialisgebiet in Ordnung.

Mit den Augen wird nur Lichtschein unterschieden, Finger und Personen nicht erkannt. Ophthalmoskopisch die Papillen blass, aber nicht weiss, jedenfalls keine Stauungspapille. Die Pupillen sind weit, beinahe reactionslos. Die Wirbelsäule an einer Reihe verschiedener Stellen gegen Druck mässig empfindlich.

Ordination wegen Luesverdachtes: Jodkali täglich 1 Grm., täglich Sublimatbäder mit 1 Grm. Sublimat, Elektrisirung.

In den den nächsten Wochen zeigte sich das Verhalten der Pupillen sehr schwankend, wie folgende Notizen zeigen: am 26. April die rechte normal, die linke weit und träge, am 30. April reagirten beide, jedoch noch etwas träge, sind annähernd gleich; am 28. Mai war die rechte Pupille erheblich erweitert und die linke normal. Bald nachher waren und blieben beide normal.

Bezüglich der anderen Störungen traten überraschend schnelle Fortschritte zu Tage: schon Ende Mai konnte er Finger auf 4 Fuss Entfernung erkennen und zählen, sowie ohne Unterstützung kurze Wege gehen; seit Ende Juni machte er ohne Schwierigkeit den halbstündigen Weg zu meiner Wohnung und erkannte die Angehörigen auf halbe Strassenweite; auch die abnorme Schläfrigkeit bestand nicht mehr in dem früheren Grade. Seit Ende Juli konnte er als geheilt gelten, nahm aber noch vorsichtshalber das Jodkali 2 Monate lang.

Nach dem letzten Bericht, im März dieses Jahres, befand sich der Knabe noch in ungetrübtem Wohlsein und besucht die Volksschule, wo er ohne besondere Schwierigkeit lernt.

Im Laufe von 3 Wochen bildet sich also nach längere Zeit vorausgehenden, dann aber cessirenden Kopfschmerzen zuerst plötzliche Blindheit ohne Störung des Allgemeinbefindens aus, dann starke, rein motorische schlaffe Lähmung der Beine, die Pupillenphänomene wechseln (ob auch die Sehstörung, lässt sich bei dem Kinde nicht recht feststellen, doch schien zuverlässig einmal das rechte, dann wieder das linke Auge bei häufig angestellten Versuchen besser zu sehen), im Laufe von 2—3 Monaten erfolgt unter antiluetischer Behandlung Heilung; psychische Erscheinungen, ausser Schläfrigkeit, und Reizsymptome fehlen: das ist das ganze Symptomenbild.

Die Diagnose der hereditären Lues kann sich auch in diesem Falle nicht auf die Anamnese, sondern nur auf die Symptome gründen (während erstere, auch die Krankheit der Schwester, höchstens den Verdacht unterstützen kann); und zwar erstens auf den eclatanten Erfolg der specifischen Cur, bezw. überhaupt die kurze Dauer der schweren Störungen; zweitens die eigenthümliche Combination von doppelseitiger, wohl vom Chiasma ausgehender Blindheit ohne ophthalmoskopischen Befund mit Paraplegie der Beine; drittens das sonderbare Variiren der Pupillenphänomene.

Von anderen Diagnosen käme wohl nur Hirnabscess (wegen der früheren, jedoch bei Kindern so sehr häufigen Ohreiterung) in Frage, ist aber mit Rücksicht auf den Verlauf und die Ungewöhnlichkeit des Symptomenbildes beinahe sicher auszuschliessen. Aber auch für die Lues ist eine genauere anatomische Diagnose sehr schwierig, jedenfalls scheint eine Chiasmaerkrankung dagewesen zu sein, wie

eben erwähnt; dagegen wird die isolirt bleibende Beinlähmung nicht wohl durch eine Leptomeningitis basalis erklärt, man wird da an ein irgendwo im Hirnstamm oder auch im Rückenmark sitzendes Gumma denken.

In Summa ergiebt die Durchsicht der Erfahrungen über die vererbte Lues des centralen Nervensystems für die Auffassung und nosologische Stellung unserer Beobachtungen nur die allgemeinsten Anhaltspunkte. Wir constatiren das Vorkommen constanter und typischer Krankheitsformen, wie z. B. am deutlichsten der Tabes dorsalis, wir finden bei den irregulären Formen ein eigenthümliches Fluctuiren und mitunter complete Heilbarkeit der Symptome (z. B. unser Fall IV, auch ein solcher bei Thiersch l. c.), und endlich treffen wir einige Male wenigstens Andeutungen vom Vorhandensein des spastischen Symptomencomplexes an.

Dass eine Einreihung unserer Fälle in die Pathologie der hereditären Syphilis angängig ist, leuchtet daraus ohne Weiteres hervor, wie wir das schon weiter oben hervorgehoben hatten. Dabei würden sie für die Pathologie im Allgemeinen werthvoll sein dadurch, dass das eine Mal ein constanter Symptomencomplex mehrfach wiederkehrt, also Ebbe und Fluth zeigt („fluctuirt"), während er das andere Mal zwar innerhalb jedes einzelnen Anfalls unverändert bleibt, aber doch in jeweils verschiedener Gestalt und Ausbreitung auftritt. So wird eine interessante und lehrreiche Verknüpfung zwischen der typischen und der irregulären Gruppe von Formen hergestellt.

Ob aber das Krankheitsbild der reinen spastischen Paraplegie bei der erblichen Lues im Allgemeinen als ein reguläres und eine einheitliche anatomische Grundlage besitzendes — gleichviel welcher Art — angesehen werden darf, darüber ertheilen die bisherigen Erfahrungen bei Kindern, d. h. über unsere Hauptfrage, keine Auskunft.

Hier tritt dann die Pathologie der Lues beim Erwachsenen entscheidend ein, und zwar im Wesentlichen Erb's Darstellung.

Der Erb'schen Mittheilung gegenüber dürfen wohl die sonst in der Literatur vereinzelt niedergelegten anderweitigen analogen Beobachtungen unberücksichtigt bleiben, von welchen diejenige von Minkowski[1]) wegen des instructiven Sectionsergebnisses schon oben

1) Primäre Seitenstrangsklerose nach Syphilis. Deutsches Arch. f. klin. Medic. Bd. XXXIV. 1883. S. 433; vgl. auch Dreschfeld, On a case of diffuse (syphilitic.?) sclerosis of the spinal cord producing symptoms of posterolateral sclerosis. Brain. January 1888.

berührt und eine der wichtigsten ist. Das entscheidende Moment in dem Vorgehen Erb's liegt in der Statuirung der Regelmässigkeit und Constanz seines Typus auf Grund von 22 eigenen Beobachtungen, wobei er denselben freilich als voraussichtlich zehnmal seltenere Aeusserung der Syphilis als die Tabes bezeichnet.

Wenn ein solcher Symptomencomplex bei Erwachsenen typisch ist, so wird er es, schliessen wir, auch bei Kindern sein können.

Freilich ist die Analogie mit dem gedachten Symptomenbild keine vollständige, es besteht durchaus keine Identität. Erb selbst trennt ja die Zustände ausdrücklich von der spastischen Spinalparalyse, mit welcher sie sonst am nächsten übereinstimmen, und zwar auf Grund folgender Charaktere: 1. Es besteht zwar das Bild der spastischen Spinalparalyse in Gang, Haltung und Bewegung bei sehr gesteigerten Sehnenreflexen, aber die Muskelspannungen sind nur gering; 2. findet sich eine beinahe regelmässige Betheiligung der Blase, 3. eine regelmässige, wenn auch nur geringe Störung der Sensibilität. Die Grundlage des Symptomenbildes sucht er bekanntlich in einer transversalen Myelitis.

Von unseren Fällen nun würde der erste mehr eine spastische Spinalparalyse im gewöhnlichen Sinne darstellen, der zweite so ziemlich den Erb'schen Postulaten entsprechen. Durch den recidivirenden Verlauf scheinen sich aber beide wieder mehr von dem Typus zu entfernen, und da eben der Verlauf ausserdem so ungemein charakteristisch ist, so lassen sich auch die beiden Fälle nicht wohl von einander trennen. Uebrigens enthält die Erb'sche Mittheilung gerade darüber noch keine Auskunft.

Es wäre, rein theoretisch gedacht, wohl erklärlich, wenn eine Querschnittsmyelitis sowohl in der anatomischen Ausdehnung, wie in dem correspondirenden Symptomenbild eine gewisse Breite aufweisen würde, welche bis zum typischen Complex der spastischen Spinalparalyse reichen könnte. Aber darüber ohne autoptisches Material zu erörtern, wäre nutzlos. Dagegen stelle ich schliesslich nochmals die Thatsachen zusammen, welche unsere Fälle vom klinischen Standpunkt den Erb'schen nähern und sämmtliche ebenso von der spastischen Spinalparalyse der Kinder entfernen: die wenigstens in einzelnen Anfällen vorhandene Blasenstörung, das Fehlen der Adductionscontractur, der Gehirnsymptome (ausser Kopfschmerz im zweiten Fall), viertens hauptsächlich die Aetiologie. Dass die erbliche Lues, welche bei Kindern ein erst in der Entwicklung begriffenes Knochensystem antrifft, an diesem gleichzeitig leichter

als beim Erwachsenen Störungen anrichten wird (hydrocephalischer Schädel, Wirbelerkrankung in unseren Fällen), ist gewiss begreiflich und begründet keinen tiefgehenden Unterschied.

Trotz alledem repräsentiren unsere Fälle eher eine Art Uebergang zwischen der Erb'schen Form und der spastischen Spinalparalyse, als dass sie in einer derselben direct und so zu sagen ohne Rest eingeschlossen werden können. Aber die Pathologie der nervösen Krankheitszustände im kindlichen und reifen Alter bietet im Allgemeinen auch sonst Differenzpunkte dar, und z. B. auch die kindlichen Tabesfälle sind nicht das getreue Conterfei derjenigen bei Erwachsenen. Die andere Annahme, gegen welche unsere Deductionen sich hauptsächlich gerichtet haben, wäre die, dass es sich überhaupt nur um eine im anatomischen Sinne irreguläre Form der hereditären Lues des Nervensystems handelt, welche nur zufällig ein constantes und einfaches klinisches Symptomenbild aufweist.

Ueber das anscheinende Fehlen der Sensibilitätsstörung bin ich mit Schweigen hinweggegangen, weil eine leichtere Form derselben, besonders wenn man nicht ausdrücklich danach fahndet, bei Kindern kaum festzustellen ist.

Dagegen möchte ich die Thatsache, dass auch bei der Erb'schen Form ein Fluctuiren vorkommen kann, vielleicht überflüssig, durch die folgende eigene Beobachtung noch belegen.

V. Krankengeschichte.

J. Schn., Commis aus Ludwigshafen, 34 Jahre. Frühere Excesse in potu und venere, vor 10 Jahren Schanker mit folgender Mund- und Rachenaffection, seither gesund geblieben; seit 7 Jahren verheirathet, hat jedoch nur ein dreijähriges, etwas schwächliches Kind; mehrere Aborte der Frau und ein todt zur Welt gekommenes Kind. Seit der Verheirathung lebt er mässig; keine nervösen Beschwerden. Vor zwei Monaten traten ohne bekannten Anlass Schmerzen im Rücken, im Bereich der mittleren Dorsalwirbel auf, ziemlich heftiger Natur, zum Theil vorn in die Brust ausstrahlend, aber nicht gürtelförmig. Auf Jodkali und zehnmaliges Elektrisiren verschwanden die Beschwerden. Seit 3 Wochen zeigen sich nun Gehstörungen, Gefühl von Unsicherheit in den Beinen, von Eingeschlafensein in den Füssen. Bei Schlag auf die Wirbelsäule durchzuckendes Gefühl nach den Beinen, in welchen selbst Schmerzen gänzlich fehlen. Beim Urinlassen besteht eine Behinderung, Patient muss ziemlich drücken. Potenz vorhanden, aber die Geschlechtslust herabgesetzt. Appetit, Schlaf und Allgemeinbefinden ungestört; psychische Reizbarkeit besteht seit Langem.

Status (31. Juli 1888). Mittelgrosser, gut genährter, relativ ältlich aussehender Mann, normale Intelligenz. Am Kopf nichts Besonderes, Pupillen reagiren, Augenbewegungen frei (niemals Doppeltsehen!), ebenso

Zunge und Facialis u. s. w. An den ausgestreckten Armen leichter, aber beim Schreiben nicht lästig fallender Tremor.

Beim Stehen mit geschlossenen Augen deutliches Schwanken, Gehen mit vor einander gesetzten Füssen misslingt völlig, ebenso Stehen auf einem Bein; gewöhnlicher Gang unelastisch. Patellarreflex rechts etwas gesteigert, links gewöhnlich, ebenso die Sohlenreflexe rechts gesteigert. Musculatur der Beine von normalem Volumen, im Liegen die grobe Kraft anscheinend nicht erheblich vermindert, hier auch die Bewegungen sicherer. Bezüglich der Sensibilität wird Kopf und Spitze der Nadel am linken Bein nur an der Dorsalfläche der Zehen nicht unterschieden; am rechten ist das Gefühl, wenn auch ungleichmässig, in ganzer Ausdehnung am Ober- und Unterschenkel herabgesetzt, sicher wird Kopf und Spitze der Nadel hier nirgends unterschieden, vielfach die Angabe ganz verfehlt, und auch bei kräftigem Stechen besteht oft nur das Gefühl eines stumpfen Gegenstandes ohne Schmerz. Am Oberschenkel ist die Empfindung relativ am besten. Die Gefühlsstumpfheit reicht, nur rechts, am Bauch noch bis handbreit über die Weiche.

Kein Dorsalclonus, keine Muskelrigidität.

Elektrische Reaction ohne gröbere Abnormität.

An der Wirbelsäule die mittleren Brustwirbel deutlich, aber mässig druckempfindlich.

Ordination: Sol. kal. jod. 12,0 : 180,0 3mal 1 Esslöffel, Schmiercur wurde vorerst verweigert; täglich warme Bäder.

Etwa ein Jahr später (27. Mai 1889) sah ich den Patienten wieder; der Befund hatte jetzt einen ziemlich anderen Charakter. Die Zunge zitterte etwas fibrillär. Romberg'sches Symptom war kaum mehr zu constatiren, der Gang ist recht gut geworden, auch längs einer Linie, doch etwas steif im Knie, Stehen auf einem Bein gelingt gleichfalls. Aber längeres Gehen fällt noch schwer, ebenso besteht die Blasenbeschwerde noch etwas. Die Patellarreflexe sind jetzt beiderseits hochgradig gesteigert, rechts noch etwas stärker als links, Fussclonus fehlt. Die Sensibilität hat sich erheblich gebessert. Die Unterscheidung zwischen Kopf und Spitze der Nadel gelingt auch rechts meist, dennoch nicht völlig sicher, wie in der Norm. Auch der Tricepsreflex ist gesteigert. — Der Patient ist mit seinem Befinden zufrieden und will von einer weiteren Cur nichts wissen. —

An der Beobachtung ist das Merkwürdigste, dass die Steigerung der Patellarreflexe erst bei der Besserung der anderen Symptome so recht in die Erscheinung getreten ist; der spätere Untersuchungsbefund würde am meisten der Erb'schen Form entsprechen. Die frühere Sensibilitätsstörung war allem Anschein nach hochgradiger, als sie Erb gesehen hatte, Romberg'sches Symptom wird von ihm nicht angeführt u. s. w. Der Fall ist offenbar einer derjenigen, wo der spastische Complex in Combination mit dem ataktischen sich eingestellt hat, wovon Erb ausdrücklich Erwähnung macht. Ich führe ihn nur darum an, weil er in zwei verschiedenen Perioden ein

scheinbar völlig differentes Symptomenbild darbot und für einen, der ihn nur im späteren Stadium gesehen hätte, als eine reine Erb'sche Form imponirt haben würde.

Bei unseren beiden ersten Beobachtungen ist jedoch das „Fluctuiren" nicht einmal so weit gegangen; wenn eine Differenz bestand, so war sie nur im Symptomencomplex der früheren zeitlich völlig getrennten Anfälle vorhanden; im ersten Fall aber waren die Zustände sogar jedesmal nahezu völlig identisch und haben gewiss auch immer die gleiche anatomische Grundlage gehabt.

Ueber diese letztere, über die Natur des anatomischen Processes und über seinen Sitz habe ich im Rahmen dieser Arbeit jede weitere Speculation bei Seite gelassen und nur wiederholt betont, was ich auch jetzt am Schlusse nochmals thun möchte, dass doch verschiedene Momente im Gegensatz zu den sonstigen Fällen von spastischer Paraplegie im Kindesalter für die reine und primäre Localisation im Rückenmark sprechen.

Im Uebrigen hat es trotz der Seltenheit der Zustände ein praktisches Interesse für die Prognose und Therapie, zu wissen und aus diesen Fällen zu erfahren, dass eine gewisse Form der spastischen Paraplegie bei Kindern, welche auf Syphilis basirt, exquisit der völligen Heilung fähig ist, insbesondere bei antisyphilitischer Behandlung, aber Neigung zu Recidiven besitzt.

Das Ergebniss dieser Arbeit fasse ich endlich in die folgenden Sätze zusammen, von welchen ich bedauere, dass ich zu ihnen nur auf einem etwas langwierigen Umweg gelangen konnte:

> „Es giebt eine typische Form der spastischen Paraplegie der Beine bei Kindern, welche von der sogenannten congenitalen spastischen Paraplegie zu sondern ist, auf hereditär luetischer Basis zu Stande kommt und sich klinisch durch vollständige Heilbarkeit, die Neigung zu Recidiven (resp. vielleicht zum Alterniren mit verwandten Lähmungszuständen), endlich durch die Abwesenheit klinischer Gehirnsymptome auszeichnet";

und zweitens:

> „Sie ist verwandt mit der Erb'schen Form der syphilitischen Spinalparalyse beim Erwachsenen, wenn sie nicht direct die correspondirende Form bei Kindern darstellt, und sie besitzt wahrscheinlich eine typische und einheitliche pathologisch-anatomische Grundlage im Rückenmark."

IV.

Ueber einen Fall von mit Idiotie verbundener spastischer Paraplegie im Kindesalter mit Sectionsbefund.

Von

Dr. M. Friedmann,

Nervenarzt in Mannheim.

(Hierzu Tafel IV.)

Die nachfolgende Abhandlung steht in engem Zusammenhang mit der vorangehenden, insofern sie eine nahe verwandte Krankheitsform betrifft. Dort ist auch ein grosser Theil der allgemeinen klinischen Gesichtspunkte, sowie der einschlägigen Literatur zur Erörterung gekommen, so dass ich mich hier, ohne schon Gesagtes zu wiederholen, darauf beziehen kann. Für jetzt handelt es sich ausschliesslich um die pathologisch-anatomische Seite des Gegenstandes. Wenn ich die Besprechung überhaupt trenne, so hat das mehr äusserliche Gründe ausser der, wie ich annehme, verschiedenartigen Natur und Localisation des anatomischen Processes bei beiden Krankheitszuständen. Ich habe nämlich einen Theil des hier zu Berichtenden bereits in einer histologischen Problemen gewidmeten Studie [1]) abgekürzt mitgetheilt; es ist aber dort kaum beachtet worden, und ich möchte doch den Sectionsbefund, dem nur wenige und meist weniger genau untersuchte an die Seite gestellt werden können, seinem unverdienten Stillleben und der Vergessenheit entziehen durch eine ausführlichere Bearbeitung und eine eigens verfasste Ueberschrift.[2])

Die bekannt gewordenen Sectionsbefunde bei spastischer Paraplegie im Kindesalter, der früher sogenannten spastischen Spinalparalyse, zeigen sämmtlich primäre Gehirnaffection, und dazu rechnet

1) Friedmann, Einiges über Degenerationsprocesse im Hemisphärenmark. Neurolog. Centralbl. 1887. Nr. 4 u. 5.

2) Dem Mangel der letzteren verdanke ich vielleicht auch die völlige Ignorirung meiner umfassenden Studien über karyokinetische Kerntheilung bei Encephalitis durch die nachfolgenden Bearbeiter (Fürstner und Knoblauch, Buchholz).

auch der vorliegende. Man hat behauptet, es existirten überhaupt keine spinalen Formen bei Kindern; dagegen sprechen aber gerade die Fälle in meiner voranstehenden Arbeit. Diese ruhen auf hereditär luetischer Basis, während die cerebralen Fälle in der Regel congenital sind und mit der Geburt als solcher zusammenhängen. Die Pyramidenbahn kann in einem beliebigen Abschnitt ihres ganzen Verlaufs erkranken von der Hirnrinde bis ins Rückenmark, und es wird immer der Symptomencomplex der spastischen Lähmung zu Stande kommen. Nur sind bei den cerebralen Fällen gewöhnlich die einen oder die anderen rein cerebralen Symptome dabei, sehr oft intellectueller Schwachsinn, wie im vorliegenden Falle. Dies musste ich voranschicken, weil ich später nicht mehr darauf zurückkomme.

Die autoptischen Wahrnehmungen sind zu trennen in:

a) Frische Processe. Wo Rigidität und Lähmungen bald nach der Geburt angetroffen werden und eine frühe Section möglich ist, wurde von Sarah McNutt[1]) und Gowers[2]) regelmässig ein oft doppelseitiges ansehnliches Blutextravasat in den Meningen gefunden, bald an der Convexität des Gehirns, bald an der Basis, wodurch die Substanz der Windungen stark comprimirt, zum Theil auch gequetscht und zerrissen wurde. Dies soll nach den genannten Autoren allgemein — diese Exclusivität ist offenbar falsch — der primäre Process sein, welcher zu den späteren klinischen Erscheinungen der spastischen Paraplegie und den sogleich anzuführenden Autopsiebefunden sich ausgestaltet. In einem von Gowers reproducirten Fall bedeckt die Blutung den grösseren Theil der Convexität des Gehirns.

b) Aeltere Processe, resp. Ausgänge. Es liegen folgende Fälle vor:

1. Ein Fall von Ross[3]) mit Atrophie und Entwicklungshemmung beiderseits in den Centralwindungen;

2. und 3. Förster[4]) fand in einem Fall einseitige Sklerose im Stirnhirn, im zweiten vermehrte Consistenz der Marksubstanz des Grosshirns und secundäre Degeneration der Seitenstränge im Rückenmark;

---

1) American Journal of medical science. Januar 1885; citirt nach Gowers.

2) Handb. der Nervenkrankh., deutsche Uebersetzung. Bonn 1892. Bd. II. S. 406.

3) On spasmodic paralysis of infancy. Brain. V. p. 344.

4) Jahrb. f. Kinderheilk. Bd. XV. 1880. S. 274.

4. Henoch[1]) fand eine porencephalische Blase jederseits unter der Pia über den Centralfurchen und zwei Frontalwindungen ausgesprochen atrophisch;

5. McNutt[2]) (citirt und abgebildet bei Gowers): Atrophie und Induration der Centralwindungen beiderseits;

6—15. Fälle von Otto, Schultze, Kundrat, Isambert und Robert, Bourneville, Simon, Astly, Moore, Mierzejewsky (citirt nach Feer, Jahrb. f. Kinderheilk. Bd. XXXI. S. 215): sämmtliche Porencephalie oder Sklerose der Centralwindungen oder eines noch grösseren Theils der Hirnrinde zeigend;

16. und 17. In zwei Fällen von Bourneville (ebenfalls nach Feer l. c.) fand sich Sklerose und Atrophie in grossen Gebieten des Hemisphärenmarks.

18. Bedingungsweise gehört hierher der complicirtere Fall von Buss[3]) bei einem 2½jährigen hereditärluetischen Kinde mit spastischer Lähmung aller Extremitäten, Idiotie u. s. w. Befund: Atrophie der weissen Gehirnsubstanz, Porencephalie an der Fossa Sylvii, Atrophie und Induration der Grosshirnwindungen, Degeneration der Pyramidenbahnen im Rückenmark und mässiger Schwund der Vorderhornganglienzellen.

Endlich wären hier einige Fälle von typischer disseminirter Sklerose anzuführen, so einer von Naef[4]), wo bei Kindern ausnahmsweise der Symptomencomplex der spastischen Paraplegie zu Stande gekommen war; doch handelt es sich dabei um einen ganz andersartigen und hier nicht in Frage stehenden Krankheitsprocess, so dass ich von der Besprechung der Fälle gänzlich absehe.

Wie man schon aus den wenigen Sectionserfahrungen entnimmt, liegen auch bei der cerebralen Form der Krankheit mindestens schon der Localisation nach zweierlei differente Processe vor: erstens atrophische Zustände, und zwar entweder Porencephalie oder Induration in der Gegend der Centralwindungen beiderseits, bezw. diese Veränderungen gleichzeitig (in der grösseren Mehrzahl der Fälle). Es ist durchaus wahrscheinlich, dass sie von den durch McNutt nachgewiesenen primären Meningealhämorrhagien herzu-

1) Vorlesungen über Kinderkrankheiten. 3. Aufl. 1887. S. 275 und Charité-Annalen. Jahrg. I. S. 567.

2) und Gowers l. c.

3) Ueber einen Fall von diffuser Hirnsklerose mit Erkrankung des Rückenmarks bei einem hereditär syphilitischen Kinde. Berl. klin. Wochenschr. 1887. Nr. 48 u. 50.

4) Die spastische Spinalparalyse im Kindesalter. Züricher Dissertat. 1885.

leiten sind, welche selbst wieder von mechanischen Insulten des Schädels der Kinder bei schweren Geburten stammen, der anerkannt häufigen, zuerst von Little aufgedeckten Ursache dieser Form frühzeitiger spastischer Lähmungen, welche auch als „congenitale spastische Paraplegie" bezeichnet wird.

Auch das Verständniss der Pathologie dieser Formen ist uns ziemlich vollständig eröffnet. Es ist sicher und direct bei ihnen nachgewiesen, dass eine secundäre, bis ins Rückenmark herabsteigende Degeneration der Pyramidenbahnen im Anschluss an die Läsion der Centralwindungen zu Stande kommt. Ueber die Art und Weise, wie von der Hirnrinde her sich secundäre Entartungen der zugehörigen Leitungsbahnen durch das Hemisphärenmark hindurch etabliren, liegt eine reiche Fülle von Forschungen vor, unter welchen ich diejenigen von Flechsig und seinen Schülern, ferner Monakow, Moeli, Anton und Zacher nenne, wodurch die Verhältnisse einen hohen Grad der Klärung erreicht haben.

Speciell bezüglich der absteigenden Entartung im Stabkranz hat Monakow, dessen Forschungen die umfangreichsten sind, gefunden [1]), dass innerhalb desselben die radiär nach der Hirnbasis ziehende Degeneration nicht in compacten Zügen, sondern in diffuser Verminderung der Faserzahl des betreffenden Markbezirkes, höchstens in einzelnen kleinen atrophirten Bündelchen sich ausdrückt. Hinter der inneren Kapsel zeigen sich dann die compacten Degenerationszüge und -felder.

Zweitens ist nun ein im Hemisphärenmark localisirter Process zur Beobachtung gekommen (zwei Fälle von Förster, zwei von Bourneville, bedingungsweise der von Buss und der eigene Fall), und es wird derselbe gewöhnlich als Sklerose bezeichnet. Es liegen aber keine Nachweise vor, weder über die genaue histologische Beschaffenheit der Veränderung, noch über die Ausbreitungsform der sich daran anschliessenden und für die Symptome wohl wesentlich verantwortlichen secundären Degeneration. Ueber diese feineren Fragen konnte bei der Schwierigkeit der Untersuchungen im Grosshirnmark erst die Weigert'sche Methode Aufschluss geben. Vor und nach meinen früheren eigenen Angaben darüber sind mir keine weiteren Mittheilungen bekannt geworden, und ich halte es daher für nützlich, hier den Gegenstand einer ausführlicheren Bearbeitung an der Hand meines Falles zu unterziehen.

1) Eine Ausnahme macht die scharf begrenzte Degeneration der Gratioletschen Strahlung im Occipitalhirn. Vgl. v. Monakow, Archiv f. Psychiatrie. Bd. XX. 1889. S. 714ff.

Die Krankengeschichte desselben[1]) ist, wie überhaupt bei den noch aus der französischen Zeit übernommenen Pfleglingen der Irrenanstalt Stephansfeld eine äusserst fragmentarische, doch genügt sie wenigstens, um die klinische Diagnose ausser Zweifel zu stellen.

Krankengeschichte.

Luise Lehrer, geboren am 27. November 1855, aufgenommen in Stephansfeld am 28. September 1869, gestorben am 30. December 1885.

Ueber die Vorgeschichte der Patientin ist nur bekannt, dass sie von frühester Jugend an den Beinen gelähmt, contracturirt und verkrüppelt, sowie blödsinnig war. Im 14. Jahre wurde sie in Stephansfeld aufgenommen.

Ein weit später von mir erhobener kurzer Status, der aber in den wesentlichen Punkten (nach Angabe des Personals) mit dem von je bestehenden Verhalten übereinstimmt, ergab Folgendes: Die Patientin zeigt hochgradige, aber gleichmässige Abmagerung der Extremitätenmusculatur an allen Gliedern, welche aber auf den faradischen Strom noch reagirt. Die Beine sind beinahe völlig gelähmt und activ kaum zu bewegen, ausserdem in starker Contractur, und zwar überkreuzen sich die Oberschenkel völlig, so dass Knie auf Knie liegt; sie sind ferner sehr stark an den Leib gezogen, im Knie stark gebeugt; die Füsse befinden sich in Valgusstellung, Fussspitze und innerer Fussrand sehen nach oben. Die Contracturen sind nur etwa zur Hälfte unter Ueberwindung eines elastischen Widerstandes durch Zug noch auszugleichen. Das Gefühl ist wenigstens theilweise noch erhalten, bei Nadelstichen wehrt die Patientin ab oder schreit.

Am rechten Arm ist die Hand in starker Pronation, im Handgelenk gebeugt; die drei letzten Finger sind im Grundgelenk gebeugt, in den anderen gestreckt. In den übrigen Gelenken ist der Arm frei und wird activ bewegt, wenn auch mit geringer Kraft. Der linke Arm ist ganz frei und beweglich.

Es besteht mässig starke Kyphoskoliose mit abgeflachtem und schräg verschobenem Thorax. Im Allgemeinen ist die Patientin mässig genährt und auch, abgesehen von ihrer Verkrüppelung, im Wachsthum hinter ihrem Alter zurückgeblieben.

Lähmungen am Kopf oder Rumpf sind nicht vorhanden, namentlich werden die Augen frei bewegt. Das Schlucken gelingt ohne Störung; auch die Kopfbewegung ist nicht gehemmt. Der Schädel ist etwas klein.

Geistig steht sie auf einer sehr niedrigen Stufe, doch spricht sie einige Worte (z. B. „Mann, Therese, Kerl"); sie kennt ihre Umgebung und zeigte bis vor dem letzten Jahre des Lebens ziemlich lebhafte Affecte, war bald heiter, bald zornig oder traurig, wiederholt in tagelanger Erregung, wobei sie Stunden lang sang, lachte und zusammenhanglos vor sich hinplapperte. Mit Stuhl und Urin war sie stets unrein und musste „gefüttert" werden.

Der Verlauf war offenbar lange ein gleichmässiger und etwas noch

1) Für die Ueberlassung derselben bin ich meinem früheren Chef Herrn Sanitätsrath Dr. Stark zu besonderem Dank verpflichtet.

fortschreitend; die von Kind auf erworbenen Lähmungen und Muskelspannungen nahmen etwas zu, so dass noch während der Anstaltsbeobachtung die Unbehülflichkeit der Patientin sich steigerte. Körperlich war sie eine Zeit lang bei ziemlich guter Ernährung und allgemeinem Kräftezustand. In den letzten Lebensjahren — mindestens drei Jahre vor dem Tode, wahrscheinlich weit früher — traten neue Symptome hinzu, und zwar einmal epileptische Krämpfe, welche merkwürdiger Weise beinahe nur in starken Häufungen bis zum Status epilepticus in monatelangen Zwischenräumen sich einstellten, und zweitens eine eigenartige allgemeine Reflexsteigerung oder Reflexkrämpfe, ebenfalls nur in seltenen tagelangen Anfällen beobachtet. Die Patientin war in diesem Zustand (der offenbar an denjenigen der Strychninvergiftung erinnert) hochgradig empfindlich gegen jede Erschütterung, auch nur des Bettes, wodurch minutenlanges, krampfhaftes Zucken und Drehen des Kopfes, sowie Nystagmuskrämpfe der Augen, gelegentlich auch Zuckungen der Arme herbeigeführt wurden.

Im letzten halben Jahre ihres Lebens, in ihrem 30. Jahre also, trat ein stets zunehmender Kräfteverfall ein; an den verschiedensten Druckstellen bildeten sich rasch schwarz werdende Decubitusgeschwüre, namentlich auch an den Berührungsstellen der Kniee. Die Kniegelenke selbst schwollen an; eine Incision im December 1885 liess Kniegelenkseiterung und weite, in den Quadriceps sich erstreckende eitrige Unterminirungen entdecken. Endlich kamen Lungensymptome mit Fieber und kraftlosem Husten hinzu, und in diesem Zustand verstarb sie in höchstem Marasmus am 30. December 1885. —

Die mitgetheilte, leider lückenhafte Krankengeschichte bedarf keiner ausführlichen Besprechung, und ich möchte dieselbe gleich hier erledigen. Sie genügt, um nachzuweisen, dass eine der mit Idiotie verbundenen Formen der spastischen Paraplegie von früher Kindheit an vorliegt; es ist kaum zu bezweifeln, dass wir es mit einem congenitalen Zustand zu thun haben, welcher ja ohnehin der weitaus häufigste ist und sich am gewöhnlichsten mit Blödsinn vereinigt vorfindet. Von den Armen war nur der rechte mitergriffen, und auch dieser nur zum Theil. Nach den Mittheilungen der Umgebung ist dieses letztere Symptom erst allmählich hervorgetreten. Dass der pathologische Process überhaupt kein völlig abgeschlossener war, ging ausserdem noch aus dem zeitweisen Eintreten der eigenthümlichen Reflexkrämpfe hervor, weniger aus den als Epilepsie imponirenden Convulsionen, welche sich auch sonst zu allen möglichen organischen Gehirnprocessen späterhin hinzugesellen können.

Der klinische Complex liess mit Sicherheit erwarten, dass die Section den Befund der cerebralen Formen der spastischen Paraplegie aufdecken würde, wie sich das auch bestätigt hat. Das Protokoll gebe ich etwas abgekürzt wieder.

Section 6 Stunden post mortem.

Zwerghaft verkrüppelte weibliche Leiche, hochgradige allgemeine Abmagerung. Vielfache schwarz nekrotisirte Decubitusstellen am Rücken, den Nates und den Extremitäten. Beide Kniegelenke enthalten Eiter, und die Knorpelflächen sind usurirt. — Die Musculatur ist besonders an den Extremitäten ausserordentlich geschwunden, vielfach werden die Muskeln nur noch durch einzelne Faserbündel repräsentirt und sind kaum mehr

einzeln zu erkennen, während die Sehnen ziemlich normales Volumen zeigen. Zwischen den Muskelbündeln findet sich kein Fett. (Mikroskopisch zeigen die Muskelfasern der Mehrzahl eines Bündels starke fettige Bestäubung mit Verwischung der Querstreifung, nicht erhebliche Verschmälerung, keine Kernvermehrung im Sarkolemm oder im interstitiellen Gewebe).

In der Bauchhöhle der Magen erweicht. Die Lungen sind wenig verwachsen, zeigen in den Oberlappen eine Anzahl kirschgrosser, schiefriger Indurationen mit Verkäsungen im Centrum. Die Unterlappen sind schlaff, hepatisirt und luftleer, von der Schnittfläche entleert sich eiterige und seröse Flüssigkeit reichlich, rechts mehr blutig-schaumiges Serum. Am Herz ein grosser Sehnenfleck, sonst nichts Besonderes. Ebensowenig in den Bauchorganen, einschliesslich der Nieren, ausser dem Befunde zahlreicher verkäster Lymphdrüsen.

Schädel von gewöhnlicher Grösse, symmetrisch, Nähte erhalten, aber etwas verwischt. Das Dach ungemein dick, mit viel Diploë, vielfach bis 9 Mm. Sinus longitudinalis leer. Auf der Innenfläche der Dura links an der Convexität ein ausgedehnter, membranartiger, flacher, frisch blutiger Belag; rechts nur unbedeutende rostfarbene Anflüge. Zwischen Dura und Gehirn erheblich vermehrte Flüssigkeit, ebensolche in den Arachnoidea-Maschen. Pia-Gefässe von mittlerer Blutfüllung, die Pia selbst gleichmässig rauchig getrübt, löst sich überall leicht und glatt. Die Basalgefässe nicht verdickt und durchgängig. Das Gehirn ist auffallend klein, wiegt nur 850 Grm., nach dem Aufschneiden nur 809 Grm., speciell Kleinhirn, Pons und Medulla oblong. 135 Grm. Das Gehirn zeigt sich normal configurirt, arm an Windungen, die aber überall ziemlich breit sind. Auch auf frontalen Durchschnitten ist die Rinde nirgends verschmälert oder verändert; dagegen ist das Hemisphärenmark in sonderbarster Art ausserordentlich reducirt, so dass die Windungen meist nur mit schmaler, stielartiger Basis auf dem Mark aufsitzen und von den Basalganglien durch eine sehr schmale Stabkranzregion getrennt sind. Auch der Balken ist auffallend dünn und membranartig, dagegen wieder die Basalganglien von mehr gewöhnlichem Volumen und Structur. Die Seitenventrikel sind beiderseits erheblich erweitert, besonders in den Hinterhörnern, wo auch das Ependym verdickt und granulirt ist. Das Gehirn ist im Ganzen von leidlicher Consistenz, doch ziemlich feucht bei geringem Blutgehalt; nirgends Verfärbungen, bezw. herdartige Erweichungen oder Verhärtungen. Kleinhirn sehr weich, von ziemlich gewöhnlicher Grösse, ebenso Pons und Medulla.

Das in dem nirgends merklich verengten Rückgratscanal gelegene Rückenmark erscheint in ganzer Ausdehnung von normaler Zeichnung, aber das Volumen ist etwas reducirt, und es fällt auf, dass die Hinterstränge nicht an der Abnahme, welche die anderen weissen Stränge betrifft, Theil nehmen und dadurch auf dem Querschnitt überwiegen. An der Dura und Pia des Rückenmarks nichts Besonderes.

Anatomische Diagnose: Decubitus, allgemeiner Schwund und fettige Degeneration der Extremitätenmusculatur, eiterige Kniegelenks-

entzündung, alte schiefrige, käsig-pneumonische Herde und frische schlaffe Unterlappenpneumonie, alte und frische, mässig starke Pachymeningitis haemorrhagica, Hyperostose des Schädeldaches, Hydrocephalus externus und internus, hochgradiger Schwund des Hemisphärenmarks, Atrophie der weissen Stränge des Rückenmarks mit Ausnahme der Hinterstränge.

Auch jetzt möchte ich wieder zwei Worte über die Befunde voranschicken, auf welche ich später, weil sie kein specifisches Interesse bieten, nicht zurückkommen werde. Die Section hat eine ziemlich grosse Musterkarte von pathologischen Zuständen ergeben, dabei freilich die wichtigste Veränderung nicht vermuthen lassen. Die Gelenkentzündungen sind erst spät entwickelte Processe und stehen mit den Contracturen nur in dem Zusammenhang, dass sie secundär von den zum Decubitus führenden Druckstellen aus hervorgerufen wurden — also es besteht nicht der umgekehrte Connex, wie so häufig. Die schlaffe marastische Unterlappenpneumonie war jedenfalls die letzte Todesursache, wobei die Pachymeningitis kaum mitgewirkt hat. Die letztere ist ein bekanntlich häufiger Befund — ebenso wie die Epilepsie — bei anderweitigen organischen Gehirnkrankheiten verschiedenster Art. Da sie bei dem vorhandenen starken Hydrocephalus externus kaum zu Drucksteigerung geführt hat, wird ihr wohl kein merklicher Antheil an dem Symptomenbild zuzuschreiben sein, und ich möchte auch die Reflexkrämpfe nicht davon ableiten. Die äussere Flüssigkeitsansammlung unter der Dura, möglicher Weise auch die Ventrikelerweiterung, erstere sicher, ist ex vacuo entstanden durch den Schwund der Marksubstanz. Ueber die Schädelhyperostose wird später noch zu sprechen sein. Die extreme Abnahme der Extremitätenmusculatur wird auf Grund der mikroskopischen, wie im Leben der faradischen Untersuchung als Inactivitätsatrophie aufzufassen sein.

Untersuchung nach der Härtung. Zur weiteren Untersuchung wurde leider nur die eine Grosshirnhemisphäre zurückbehalten und in Müller'sche Lösung gebracht. Die wichtige Prüfung des grössten Theils des Hirnstamms und des Rückenmarks musste daher unterbleiben.

Nach der Härtung zeigten sich nun erst ungemein charakteristische Veränderungen im Hemisphärenmark, besonders aber nach der Färbung mit Carmin und nach Weigert (vgl. die Fig. 1, 2 und 3), während die Hirnrinde auch hier nicht auffällig schien. Für die Praxis ist der Umstand, dass für das freie Auge bei der Section nichts von den enormen Degenerationsvorgängen im Mark zu bemerken war, von grösster Wichtigkeit.

Betrachtet man z. B. den durch das Scheitelgehirn gelegten, bis zum Ventrikel reichenden grossen Carminschnitt (Fig. 1), so kann man sich zunächst ein Bild von der Reduction des Stabkranzes machen, welcher durchschnittlich nur ein Drittel, höchstens die Hälfte der normalen Breite erreicht. Dabei sind nun die Tinctionsverhältnisse keine normalen; durchgängig besteht eine etwas tiefere Rosafärbung als gewöhnlich, und nur bestimmte Bezirke sind davon frei: einmal allgemein die Umsäumung der Windungen; es entstehen durch dieses Freibleiben der Fibrae propriae ungemein charakteristische, sehr regelmässige pyramidenförmige Figuren an der Basis der Windungen, welche einen schmalen medianen Streif ins Innere des Marks derselben senden. Zweitens zeigt reguläre Färbung ein sehr kräftiger compacter Zug, welcher den Ventrikel umzieht (in der Figur mit *a* bezeichnet) und mikroskopisch sich als aus Fasern einer Richtung zusammengesetzt darstellt, übrigens quer auf den Verlauf getroffen. Aehnliche Verhältnisse zeigen auch die anderen Präparate: so bleibt auch in Fig. 2 ein compacter grosser Zug intact, in Fig. 3 sehen wir wieder die Fibrae propriae wie herauspräparirt. Allgemein zeigt sich, dass bezüglich der Faserrichtung nur die mit der Rinde parallel laufenden Züge verschont werden, nicht die radiären.

Drittens besitzen auch manche Partien im Markinnern normale Färbung, und die entarteten Gebiete gehen hier in verwaschenen Grenzen in sie über, so dass man ohne Weiteres den Eindruck erhält, dass hier der Process im Fortschreiten gegen eine noch gesunde Markfaserung begriffen ist.

Ausser dieser diffusen Erkrankung bemerkt man zweitens überall im Markcentrum in zahllosen Herden verbreitet eine weitere Erkrankung, die sich durch eine sehr tiefe, sogar die Rinde übertreffende Carminfärbung kennzeichnet. Sie sind durchweg an Ausdehnung gering, meist nicht viel über stecknadelkopfgross, höchstens Erbsenumfang erreichend; sehr oft präsentiren sie sich in Gestalt schmaler, auffällig langer Bänder mit ziemlich gerader Begrenzung, wie Fig. 1 bei *h* sehr schön zeigt. Dazu entdeckt das Mikroskop oder die Loupe eine Unzahl gleichartiger, aber kleinster und dem blossen Auge nicht mehr kenntlicher Herdchen.

Bei Weigertfärbung werden genau dieselben Veränderungen in der gleichen Grösse und Verbreitung entdeckt, nur dass die Tinctionsverhältnisse umgekehrte sind. Die normalen Markpartien besitzen überall eine tiefschwarze Färbung, die diffusen Entartungen eine blassblaue bis blassgraue Tinte, während die bei Carmin dunklen kleinen Herde die sonst der Rinde zukommende deutlich braune Farbe an-

genommen haben. Hier haben wir also offenbar die intensivste Veränderung vor uns.

Verbreitung der Veränderungen. Die abnormen Tinctionen finden sich über die ganze Hemisphäre verbreitet, kein Windungszug in sämmtlichen Lappen ist gänzlich verschont, bis auf die Basalfläche des Gehirns herab; aber es besteht doch eine gewisse Ungleichmässigkeit. Im Allgemeinen sind die Veränderungen etwas geringer in der Markfaserung innerhalb der Windungen selbst und in der Nähe (vgl. Fig. 2 und 3); manche Gyri, wie z. B. gerade die Centralwindungen, zeigen überhaupt die Veränderungen etwas schwächer. Im Centrum des Marks ist sie jedenfalls am stärksten. Normale Färbung besitzt nach ungefährem Ueberschlag überhaupt höchstens ein Drittel des ganzen Markareals.

Mikroskopische Untersuchung.

Hirnrinde. Was zunächst die Hirnrinde anlangt, so ist sie im Ganzen am Geringsten betheiligt, insbesondere ist auffallend, dass sie an Breitenausmaass im Contrast zu dem Mark so wenig eingebüsst hat. Trotzdem ist sie keineswegs normal. Im Allgemeinen existiren zweifellos viel weniger Pyramidenzellen, als in der Norm. Wenn ich auf Grund einer relativ grossen Erfahrung in solchen Untersuchungen schätzen darf, so würde ich die Zahl der Zellen auf etwa die Hälfte des Gewöhnlichen annehmen. Viele der Zellen haben ein verkrüppeltes Aussehen, doch verzichte ich auf eine genauere, bei Müller-Präparaten doch wenig zuverlässige Beschreibung. Nicht wenige aber sehen auch gut und unversehrt aus. Ziemlich oft kommen grosse pericelluläre Räume vor, in solchen Fällen doch ein Zeichen von Reduction der Zwischensubstanz, welche die Retraction der Räume erleichtert. Die Nervenfasern sind relativ besser conservirt, als im eigentlichen Mark, namentlich trifft man compacte Massen der radiären in die Fibrae propriae umbiegenden Züge. Dagegen scheinen beinahe gänzlich diejenigen radiären Züge zu fehlen, welche durch die Markleiste hindurch in den Stabkranz ziehen, und deren Schicksal man an diesen Präparaten viel besser als anderwärts verfolgen kann.

Hemisphärenmark. Wir betrachten der Reihe nach die allgemeinen, überall verbreiteten Veränderungen (Blutgefässe), zweitens die kleinen Herde, drittens die diffuse Degeneration.

1. Blutgefässveränderungen. Das erste Object, welches in jedem Präparate und bei jeder Färbung auffällt, sind die Blutgefässe. Eine Veränderung derselben sieht man im ganzen Markcentrum auch innerhalb der normaleren Partien, sie fehlt auch in der

Rinde und den Associationsbündeln nicht ganz, ist aber doch hier extensiv und intensiv viel schwächer ausgebildet, so dass man sie da für gewöhnlich vernachlässigen darf.

Diese Zustände sind insofern die wichtigsten, als sie den Ursprung aller anderen repräsentiren. Ihre Beschreibung ist aber trotzdem bald abgethan, weil es sich um ungewöhnlich einförmige, stets in gleicher Art wiederkehrende Verhältnisse handelt. Man trifft nur zweierlei Dinge: hyaline Wandentartung, den allgemeinen Zustand, und bei einem Theile der Gefässe damit vereinigt, recht selten isolirt, eine sehr gleichmässige Ektasirung der Gefässlumina. Beinahe ausschliesslich sind es die kleinsten Venen (seltener Arterien) und die Capillaren, welche betroffen sind. Man sieht sie oft genug, in gewissen Bezirken in jedem Gesichtsfeld mehrfach, vielmal über das Normale erweitert und dabei mit Blut gefüllt, wie als Beispiel die Figur 6 zeigt; 5 bis 10-, ja 20fache Ektasirung über das Normale ist nichts Aussergewöhnliches. Die hyaline Veränderung befällt die grössere Mehrzahl aller kleinen Gefässe. Ihre Wand ist dabei mässig verdickt, niemals stark, zeigt öfter noch eine Andeutung lamellöser Schichtung, aber keine zelligen Formelemente, und vor allen Dingen eine tiefe, kräftige, glasig homogene und gleichmässige Carminfärbung. Kernfärbungen lassen bei anderen Exemplaren eine ganz leichte Kernvermehrung herausstellen. Die Blutfüllung ist durchgängig eine gute; aneurysmatische Säcke und Ampullen fehlen. Selten kommt glasige Gerinnung der Blutkörper im Gefässinnern vor.

Die Gesammtzahl der Gefässe erscheint geringer als in der Norm, obschon sie durch den Glanz ihrer Wandungen sehr hervorstechen. Namentlich habe ich merkwürdig wenig quere Seitenäste gesehen; die meisten verlaufen längs parallel den erhaltenen Nervenfasern.

2. Die kleinen Herde. Auch mikroskopisch besitzen sie meist eine erstaunlich scharfe Umgrenzung überall gegen die Umgebung, wie wenn sie hineingemeisselt wären. Die Linien sind nicht so geometrisch regelmässig, wie sie dem blossen Auge erscheinen, aber wo sie sich an einen grösseren compacten Faserzug anlehnen (wie in Fig. 1 bei *h*), wieder ganz scharf linear. Ihre Zusammensetzung ist in den grösseren und den Tausenden von kleinsten Herden die gleiche. Die tiefe Carminfarbe wird durch ein äusserst dichtes Netz ungewöhnlich feiner sich durchkreuzender kurzer Fibrillen erzeugt, welches selbst auf dünnsten Schnitten nur schwer zu entwirren ist und glauben lassen kann, dass dabei noch eine formlose granulirte Substanz zugegen ist, worüber ich aber nicht sicher entscheiden kann. Im Ganzen sind die Herde arm an Bindegewebszellen und Kernen und enthalten vielfach

reichlich sogenannte Corpora amylacea, die Jodreaction geben, während man diese sonst nicht trifft (vgl. dazu Fig. 7 und 8).

Sehr charakteristisch ist einmal ihre Beziehung zu den Nervenfasern. Im Allgemeinen enthalten sie überhaupt keine solchen, und auf Weigert-Schnitten begrenzen sich selbst die dichtesten Züge derselben, welche direct darauf zulaufen, wie abgeschnitten von ihnen. Manche Herde wieder weisen markhaltige Fasern auf, aber immer in kleinen compacten Bündeln von der Nachbarschaft herkommend und die Herde offenbar durchkreuzend. Vereinzelte Fasern bergen sie nicht mehr und ebensowenig zertrümmertes Mark, Myelintropfen u. s. w. (vgl. Fig. 7).

Genaue erneute Prüfung lehrt, dass auch die kleinsten Herde bei vorzüglicher Carminfärbung keine nackten Axencylinder enthalten.

Die Form der Herde ist eine eigenthümliche; eine Anzahl ist ungemein langgestreckt, vielfach unter sich parallel, umgekehrt andere entschieden rundlich. Es ist kein Zweifel, dass die letzteren die Querschnitte der Bandstreifen darstellen; namentlich als ich von einer sehr charakteristischen Gegend der Art die Querschnitte herstellte, erhielt ich ausschliesslich die runden Formen.

Der wichtigste Punkt ist die Beziehung zu den Blutgefässen (Fig. 8). Am besten wird dieselbe natürlich an den kleinen Herden erkannt und hier wieder am instructivsten im Mark der Centralwindungen. Hier sehen wir nun, dass alle langen, schmalen (frischen) Herde, sobald man nur Serienschnitte verfolgt, in der Mitte, und zwar ziemlich genau central, ein Blutgefäss, gewöhnlich eine Capillare bergen, und dass die fibrillären, oft ein balkiges Gefüge herstellenden Bänder das Gefäss beiderseits nur eben um den Betrag seiner eigenen Breite übertreffen und umlagern. Jedoch stehen sie stets etwas ab von der Adventitia, welche niemals erheblich verbreitert ist, und bilden nicht etwa eine Verdickung derselben. Ebenso oft werden zum Theil kräftig erweiterte Gefässquerschnitte mit solchen Randnetzen von Fasern getroffen. Ausserdem ist überhaupt die Längsrichtung der Bänder eclatant der jeweiligen dominirenden Längserstreckung der Blutgefässe entsprechend, was gleichfalls charakteristische Bilder ergiebt. Die Fig. 8 stellt das erstere Verhältniss ausgeprägt dar.

Bei den älteren grösseren Herden kann man oft dieselben Beziehungen nachweisen; einige aber bei erheblicherem Umfang besitzen umgekehrt wenige oder keine Gefässe. Hier liess sich aber die interessante Thatsache feststellen, dass die Gefässe in ihnen unter-

gehen. Man bemerkt ganz dünnwandige, aber noch homogene und leere Capillaren, besonders deutlich auf dem Querschnitt, so dass man also sagen kann, die Gefässe würden allmählich von der fibrillären Masse erdrückt. Das Verhalten ist auch sonst, selbst bei acuten Entzündungen, von mir constatirt, und ich habe es auch in einer Arbeit von Buchholz über Gliose der Hirnrinde (unter Anderen) angeführt gefunden.

Wir haben also in diesen kleinen Herden einen offenbar intensiven und weit gediehenen Untergang des nervösen Grundgewebes vor uns mit stärkster bindegewebiger Verdichtung. Aber diese letztere ist keine Sklerose im gewöhnlichen Wortsinn, denn es fehlte die fühlbare Verhärtung bei der Section, es sind ferner die Axencylinder zum Unterschied von der regulären Herdsklerose gänzlich vernichtet; einen weiteren Unterschied werden wir sogleich kennen lernen. In Summa müssen wir, um den Process zu bezeichnen, von Degenerationsherden mit secundärer Verdichtung sprechen und annehmen, dass der Untergang der Nervenfasern das Primäre ist, umgekehrt wie bei der disseminirten Sklerose.

3. Die diffuse Degeneration. Das Mikroskop bestätigt vollkommen die schon mit freiem Auge erkennbare Verbreitung; nur sind die Associationsbahnen, die Markleisten nicht völlig unbetheiligt, aber doch weit geringer ergriffen, als das centrale Markweiss. Dass auch die Rindenfasern nicht intact sind, wurde schon erwähnt. Der Eindruck, welchen das Mark im Innern der Hemisphäre bietet, ist dadurch ein sehr eigenthümlicher, dass vielfach die gewöhnliche allseitige wirre Faserdurchkreuzung abgeht, und wir nur eine oder zwei unter sich parallele Zugrichtungen, ähnlich wie im Rückenmark, evident vorherrschen sehen. Die hauptsächliche Ursache ist die grossartige und wenn auch ungleichmässige, so doch wesentlich gewisse Fasersysteme — die radiären — ergreifende Lichtung der Faserzahl, so dass der eine Antheil der kreuzenden Fibrillen einfach ausfällt. Während einige wenige Bezirke auf Weigert-Präparate das bekannte beinahe undurchsichtige Dunkel noch zeigen, erfreuen sich die Bilder gewöhlich einer grossen Klarheit. Die Lichtung der Faserzahl hat dieselbe durchschnittlich auf etwa ein Drittel des normalen Betrages herabgedrückt. Dazu kommt die nicht viel schwächere Verminderung des gesammten Areals der Marksubstanz, sodass das ganze Hemisphärenmark auf kaum ein Fünftel der Norm reducirt ist, höchstens ein Viertel, wenn man berücksichtigt, dass doch auch normale Partien noch vorhanden sind.

Im Uebrigen erkennen wir hier die Signatur eines frischeren,

noch stets fortschreitenden Processes: einmal dadurch, dass die Grenzen, wo sie nicht an compacte Systeme stossen, verwaschene sind. Sodann durch das histologische Bild. Wir treffen einmal das Gesichtsfeld besäend kräftig mit Carmin gefärbte, meist homogene eckige kernführende und ziemlich grosse Bindegewebszellen (Fig. 8, in der Umgebung des Herdes); vom Typus der Spinnenzellen unterscheiden sie sich durch die Abwesenheit der dicken Ausläufer, sie scheinen sogar auch keine zarten Fibrillen zu entsenden und sind als sogen. „platte" Zellen anzusprechen. Zweitens herrscht ein starker Markzerfall; vielfach ist das Gesichtsfeld bedeckt von Trümmern desselben, zahllosen mit Weigert schwarz gefärbten grossen Myelintropfen, die Nervenfasern weisen eclatant starke varicöse und abnorme Auftreibungen auf, und Carminbilder zeigen vielfach lebhaft — im Verhältniss zu dem bescheidenen normalen Ausmaass — verdickte, aber stets markumscheidete Axencylinder auf. Körnchenzellen fehlen, ebenso wie Rundzellen (vergl. Fig. 7 in der Umgebung der Herde).

Wir treffen aber diese Veränderungen mehr da ausgeprägt, wo noch reichlicher Nervenfasern erhalten sind, z. B. wiederholt in den Associationsbündeln, während die stärker rareficirten Gebiete ein weniger stürmisches Bild zeigen. Dort ist offenbar der frischere Process vorhanden, während hier bereits Ruhe eingezogen ist.

Die entscheidende Frage ist: Was ist das für ein degenerativer Process? Sodann fragen wir: Wie breitet er sich aus?

Möglich wäre, nach bisherigen Erfahrungen zu urtheilen, Mehreres. Die Degeneration könnte, wie neuerdings ja oft constatirt, von der Hirnrinde ausgehen. Aber gerade der Cortex ist doch relativ am Geringsten afficirt, er zeigt nicht die sonst in den anzuziehenden Fällen vorhandene herdartige Erkrankung, und vor allen Dingen sind seine eigenen Fasersysteme am meisten intact, die Markleisten, was bei dem fraglichen Ursprung nicht wohl denkbar ist. Ein typisches schönes Beispiel dieser absteigenden Rindendegeneration von einem anderen Falle entnommen zeigen die Fig. 4 u. 5; betroffen ist hier in der erkrankten Windung Alles, die Associationsbahnen fehlen da ebenso gut, wie der radiäre Faserzug aus dieser Windung.

Es könnte zweitens eine primäre selbständige Degeneration im Mark statthaben, und sie wäre dann coordinirt den kleinen Herden und etwa von derselben Ursache, der Blutgefässentartung, abhängig.

Diesen Zustand habe ich bei Paralytikern als häufig erwiesen. [1])

1) Friedmann, Neurolog. Centralblatt 1887, Nr. 4 u. 5, und „Nochmals über Degenerationsprocesse im Hemisphärenmark" u. s. w. Ebenda 1887. Nr. 24.

Aber auch da ist die Sache doch eine ganz andere. Die Blutgefässe sind nicht degenerirt, sondern productiv entzündet, es finden sich grosse Massen leibhaftiger Spinnenzellen, vor allen Dingen ist, wo keine localen Herde mitspielen, die Markentartung eine complete, eine „diffuse allgemeine", beginnt sogar meist in den Markleisten und lässt weder diese, noch die grossen Faserzüge im Innern des Marks unversehrt. Und es wäre das Gegentheil auch nicht zu verstehen, wenn der Faserschwund auf einer allgemeinen Ursache, z. B. den Gefässzuständen, beruht. Hier ist auch die Degeneration eine relativ acute, in unserem Fall hingegen eine ausserordentlich schleichende, so dass sie nach 30jähriger Dauer noch nicht beendet ist.

Es ist aber noch ein Drittes möglich: der Schwund kann eine „secundäre Degeneration" im eigentlichen Sinne darstellen und durch die complete Leitungsunterbrechung verursacht sein, welche die zahllosen kleinen Herde dadurch bewirken, dass sie zum Unterschied von der Herdsclerose die Nervenfasern mit Stumpf und Stiel, d. h. mit den Axencylindern, zerstören. Und eigentlich müssen sie sogar in diesem Fall nach allgemein gültigen Gesetzen diese Wirkung haben.

Diese Annahme wird durch einige weitere Thatsachen zur Evidenz erhoben. Erstens liegen die kleinen Herde ausnahmslos im Innern der diffusen Degeneration, resp. umgekehrt diese umlagert jene. Zweitens kann man bei glücklicher Schnittführung manchmal aufs Schönste nachweisen, wie sich ein solcher Herd gerade quer vor ein Degenerationsfeld legt, während benachbarte nicht von ihm berührte dicke Faserzüge verschont bleiben. Nicht leicht kann diese Thatsache besser belegt werden, als durch die Figur 2. Der intacte Zug in der Mitte, wird von zwei Degenerationsgebieten eingeschlossen, welche beide sich an längliche, sie gerade der Breite nach abschliessende Herde anlehnen.

Drittens zeigt die Entartung, so wie es eine richtige secundäre Degeneration soll, einen systemartigen Charakter dadurch, dass sie Stränge mit anderen Functionen, wie die Associationsbahnen um die Rinde, überall respectirt und verschont, und so kommen dann die eigenthümlichen regelmässig pyramidenförmigen Bilder an der Basis der Windungen zu Stande. Ebenso geht es mit den oft erwähnten centralen compacten Faserzügen.

Die Natur des ganzen Processes liegt sonach ohne Lücke dem Verständniss offen.

Theoretische und klinische Gesichtspunkte verlangen es jedoch,

noch etwas genauer auf die Ausbreitung dieser Degeneration einzugehen.

Das Wesentliche ist schon angedeutet worden. Schon in dem Fasersystem der Rinde konnte man auf Weigert-Präparaten bemerken, und mit einer Deutlichkeit, wie sonst selten, dass so gut wie sämmtliche radiären Fasern der Rinde durchschnittlich in die Fibrae propriae umbiegen und in ihnen aufgehen. Dagegen fehlten so ziemlich die Züge, welche diese Bahnen durchsetzen, um ins Mark einzustrahlen, resp. sie zeigten sich am stärksten reducirt. Nun liegt die zweite Thatsache vor, dass die schönen compacten Stränge, welche inmitten des Marks durch die Degenerationsfelder herauspräparirt und als grossentheils verschont gekennzeichnet werden, gleichfalls durchweg keinen radiären, sondern einen der Rinde parallelen Lauf einhalten. Die Figur 1 und 2 zeigt solche Stränge von ansehnlichem Kaliber aufs Deutlichste; das Mikroskop bestätigt, dass wesentlich Fasern einer Richtung längs oder quer und getroffen und in ihrem Strom von den benachbarten die Ufer bildenden Fasergebieten abweichend vorliegen. Ueberraschend ist dabei, wie geometrisch regelmässig auch diese Stränge begrenzt sind. Es scheint hiernach klar, dass wir es mit grösseren, die Rindenbezirke unter sich verbindenden Systemen, den Associationsbahnen zweiter Ordnung nach Meynert zu thun haben, von welchen ja mehrere durch Wernicke und Edinger etwas genauer beschrieben wurden. Unser Fall lehrt ihre relative Mächtigkeit kennen. Ganz intact sind aber auch sie nicht; in ihrem Innern beginnt gleichfalls zuletzt die Degeneration ihren Einzug zu halten.

Ergriffen und nicht verschont sind also wesentlich die radiären Bahnen, welche nach der inneren Kapsel ziehen, die eigentlichen Projectionsfasern Meynert's. Man könnte aber freilich gegen diesen Schluss per exclusionem einwenden, das Verschontbleiben gerade dieses Systemes würde man kaum constatiren können, auch wenn es stattfände, weil es zum Unterschiede von den anderen die Eigenheit besitzt, keine compacten Stränge zu bilden, und nur in dem scheinbar regellosen Gewirr des Markcentrums repräsentirt werde. Dagegen spricht aber einmal die Configuration der ganzen Hemisphäre; abgenommen hat sie zweifellos am stärksten in der Breite (Höhe) des Marklagers in radiärer Richtung von der Rinde nach den Basalganglien gemessen, hier ist sie wirklich zusammengefallen; nicht so sehr in der Länge und in der Breite von rechts nach links gemessen. Dann ist es aber auch nicht ganz richtig, wie man gewöhnlich angiebt, dass die radiären Fasern nur vereinzelt und durch-

einandergewirrt verlaufen. Ich habe zum Gegenbeweis hier ein äusserst interessantes Degenerationspräparat von einem anderen Fall reproducirt. Es soll uns nur die schönen radiären Züge demonstriren, welche gerade hier verschont blieben. Wir sehen, wie sie von zwei Rindenbezirken her durch eine benachbarte Rindendegeneration herauspräparirt direct in radiärer Richtung auf das Markinnere einstrahlen und sich alsbald vereinigen. Ich habe noch einen zweiten grösseren und etwas weiter unterhalb entnommenen Schnitt (Figur 4 und 5) abgebildet, aus dem sich ergiebt, wie der Zug in gleich exquisit scharfer Begrenzung sich noch weiter fortsetzt und wohl sicher so die innere Kapsel erreicht. Dass er mikroskopisch nur aus Fasern einer Richtung besteht, brauche ich kaum besonders hinzuzufügen.

Von in der Art gerichteten Faserzügen wiesen aber die zahlreichen Präparate unseres Falles aus allen Windungsgegenden keinen einzigen auf, sie sind also nicht verschont geblieben. Ich betrachte das aber nur als einen Unterstützungsbeweis für die Art der Verbreitung unserer Degeneration und bezweifle nicht, dass die überwiegende Masse der radiären Stabkranzfasern einzeln sich durchkreuzt, ohne in dieser Region selbst sich zu Bündeln zu formiren. Begreiflich ist, dass bei dieser Faserformation eine nur kleine Unterbrechung der Faserung ein weit ausgebreiteteres Degenerationsfeld, wenn auch bei geringerer Lichtung der Faserzahl in demselben, erzeugen wird, weil sie eben Fasern treffen kann, welche von allen Richtungen her einstrahlen; im Rückenmark dagegen wird nur ein kleineres scharf begrenztes Degenerationsfeld jeweils geschaffen, weil überall die Fasern parallel neben einander liegen. Sind nun im Mark der Hemisphären überall zahllose kleinste Herde vorhanden wie in unserem Fall, so wird ihr Einfluss und die von ihnen ausgehende Degeneration (freilich nur wenn sie etwas erheblich ist) beinahe allenthalben auch sich geltend machen können und diffuse Entartung bewirken.

Die vorangehenden Bemerkungen enthalten zugleich die Gesetze der secundären Degeneration, welche von im Innern des Hemisphärenmarks gelegenen Herden ausgeht. Ich stelle sie hier nochmals zusammen, weil darüber ausser meiner früheren Mittheilung keine genaueren Angaben vorliegen, und weil wohl selten ein Fall dafür gleich reiche Anhaltspunkte gewährt, wie der beschriebene. Es leiden dabei 1. sämmtliche Fasersysteme des Markcentrums Noth, am stärksten aber die radiär von der Rinde nach der inneren Kapsel ziehenden, welche das Gros der regellosen und sich durchkreuzenden Fasermassen ausmachen. Dadurch wird

zugleich das Degenerationsfeld ein diffuses und ermangelt der scharfen Begrenzung, wo es nicht an compacte Systeme anstösst, die verschont blieben. 2. Diese Degeneration pflanzt sich abwärts und nach aufwärts fort und bringt den entsprechenden Antheil der in der Hirnrinde enthaltenen radiären Faserung zum Schwund. 3. Dagegen macht eine solche Degeneration wenigstens lange Halt vor den in den Fibrae propriae repräsentirten eigenen (Associations-)Fasersystemen der Rinde und verschont daher auch denjenigen Antheil der radiären Rindenfaserung selbst, welcher in die Markleiste übergeht. Desgleichen bleiben 4. grossentheils die grösseren Associationsbahnen zweiter Ordnung, welche verschiedene entfernte Rindenbezirke verbinden, unversehrt. Es geht daraus hervor, dass sie nur wenig in dem regellosen centralen Fasergewirr repräsentirt sein können, dass sie dasselbe vielmehr durchgängig als compacte Stränge unter sich paralleler Fasern durchsetzen.

Von ungemeinem Werth wäre es gewesen, bei einem Processe, welcher den grössten Theil des Hemisphärenmarkes und zwar ziemlich gleichmässig vernichtet hat, das Verhalten der Fasersysteme im Rückenmark zu verfolgen. Da die Basalganglien und namentlich das Kleinhirn nicht beachtenswerth betheiligt waren, hätte man die Repräsentation des Grosshirns im Rückenmark direct greifen können. Die hier maassgebende miskroskopische Prüfung ist leider — ein grosser Verlust — vereitelt worden. Die innere Kapsel, welche ich auf grossen Schnitten noch durchmustern konnte, liess nur eine allgemeine Reduction des Volumens erkennen, und das ist ja nicht anders zu erwarten gewesen, da auch der Schwund im Hemisphärenmark ein nahezu allgemeiner war. Lebhaftere Degenerationsvorgänge waren hier nicht mehr vorhanden, wiewohl noch ganz in der Nähe in der Einstrahlung des Stabkranzes solche existirten. Die primären Processe sind also so ziemlich auf das Hemisphärenmark beschränkt gewesen.

Im Rückenmark erschienen sämmtliche weisse Stränge mit Ausnahme der Hinterstränge schon bei der Section reducirt. Mir war namentlich dieses Ueberwiegen der Hinterstränge damals aufgefallen, als ich noch keine Ahnung von den später im Grosshirn constatirten Degenerationszuständen hatte. Auch dieser Befund steht in gutem Einklang mit den sonstigen Erfahrungen, wonach die Hinterstränge allein ihre vorläufige Endigung im Kleinhirn finden.

Kurze Zusammenfassung. In einem Falle, wo von früher Jugend auf spastische Paraplegie und Idiotie mit geringen Sprachrudimenten, später in den zwanziger Jahren Reflexkrämpfe und Con-

vulsionen anscheinend epileptischen Charakters aufgetreten waren, der Tod dann im 30. Jahre durch Lungenentzündung bei hochgradigem Marasmus herbeigeführt wurde, zeigt die Section: sehr starke Hyperostose des Schädels, leichtere frische und alte Pachymeningitis, namentlich aber immense Atrophie des Hemisphärenmarks. Sonst war in dem letzteren makroskopisch kein pathologischer Process zu sehen. Mikroskopisch fand sich überall äusserst stark verbreitete hyaline Entartung der kleinen Blutgefässe, eine Unzahl kleiner, fibrillärer, von Nervenfasern und Axencylindern freier Degenerationsherde, drittens eine sehr weit ausgedehnte, etwa drei Viertel des ganzen Markareals einnehmende diffuse, frischere, einfache Degeneration. Der Zusammenhang war so zu denken, dass durch die zuerst vorhandene hyaline Gefässentartung sich die zahllosen kleinen Fibrillenherde bildeten, und dass diese eine aufsteigende und absteigende secundäre Degeneration des Hemisphärenmarks hervorriefen und so den grössten Theil desselben zerstörten. Beide letzteren Processe waren ersichtlich noch in Weiterentwicklung begriffen.

Selten wohl wird es gelingen, einen complicirten pathologischen Process in der Weise zu entwirren, wie es hier durch die Gunst der Verhältnisse, die weite Ausbreitung und das Vorhandensein noch früher Stadien, in, soweit ich sehe, einwandfreier Weise gestattet war. Selten namentlich wird der Zusammenhang von fibrillären Verdichtungen mit Gefässen in der offenkundigen Weise darzulegen sein, wie in diesem Falle.

Er hat sich denn auch nach drei Seiten hin fruchtbar gezeigt.

Wir haben erstens im Anschluss daran die Gesetze der secundären Degeneration, welche von Herden im Innern des Hemisphärenmarks ausgeht, entwickeln können. Sie wurden soeben kurz, aber vollständig behandelt, und ich habe dem nichts mehr hinzuzufügen, da die sehr reichlichen anderweitigen verwandten Forschungen nur dem Problem der von der Hirnrinde absteigenden oder von Basaltheilen, resp. peripheren Endigungen aufsteigenden Degeneration galten. Ich kann nur wünschen, dass auch andere Autoren den von mir bearbeiteten Gegenstand aufnehmen und wieder untersuchen.

Den zweiten Punkt, die histologischen Charaktere der Degenerationsprocesse im Hemisphärenmark, habe ich in meiner früheren Arbeit wesentlich ins Auge gefasst und möchte also nicht darauf zurückkommen. Es ist das um so weniger erforderlich, als soweit mir bekannt, inzwischen kein neues erhebliches Material hinzugekommen ist und auch die späteren Untersucher der disseminirten Herdsklerose von der Arbeit keine Notiz genommen haben.

Nur die differentiellen Merkmale muss ich wenigstens, um die Natur des Processes ins Licht zu setzen, erwähnen. Degenerative und sklerotische Herde (im Grosshirn und anderwärts), soweit sie aus Bindegewebsfibrillen zusammengesetzt sind, hat man bisher gewöhnlich nicht unterschieden; man hat vielmehr alles als „Sklerose" bezeichnet und dann, begreiflich erfolglos, gestritten, ob das degenerativ oder chronisch entzündlich sei. Die gewöhnliche Herdsklerose ist nun etwas Anderes, als der Process im vorliegenden Falle; es sondert sie davon: 1. das Erhaltenbleiben der Axencylinder; daher fehlt auch 2. die secundäre Degeneration um die Herde, von der man sagt, dass sie nur „zuweilen" eintritt. Dies „zuweilen" ereignet sich eben dann, wenn die Sklerose keine Sklerose, sondern eine Degeneration ist. 3. fehlen die allgemeinen Gefässveränderungen ausserhalb der Herde, welche wieder in unserem Falle so charakteristisch waren. Ein Theil der Fälle von sogenannter Herdsklerose, welche die Literatur enthält, sind sicher als solche Degenerationen aufzufassen.

Degenerative Herde in unserem Sinne scheinen auch die alten Befunde der Granulardesintegration (Clarke) darzustellen; ferner habe ich solche kleinen Herde mehrmals bei der progressiven Paralyse in sehr charakteristischer Form angetroffen. Bei der Section werden sie meist ebensowenig wie die folgenden Formen entdeckt, sondern erst bei guter Carmin- und Weigertfärbung. Häufiger als die kleinen Herde kommt bei der progressiven Paralyse der von mir nachgewiesene „diffuse allgemeine Markschwund" vor, dessen kennzeichnende Charaktere schon weiter oben erwähnt wurden.

Sehr möglich ist, dass auch ein grosser Theil der diffusen Hirnsklerosen, wie sie namentlich bei hereditärer Lues wiederholt aufgefunden wurden, hierher gehören; noch häufiger wird der Process, weil er bei der Section unsichtbar sein kann, ganz übersehen worden sein, besonders wenn es noch nicht zu starker Atrophie gekommen ist. Schon Eingangs wurde ein Fall von Buss, der klinisch ebenfalls spastische Paraplegie gezeigt hatte, auf syphilitischer Basis, mit dem unsrigen in Parallele gestellt. Ebenso dürften auch die Fälle von Förster und Bourneville einen analogen pathologischen Process besessen haben, da ja die Ausbreitung im Hemisphärenmark eine ähnliche war. Eine leichtere Consistenzvermehrung spricht nicht dagegen, sie hängt nur von der Natur der secundären Fibrillenentwicklung ab. Das Wesentliche und Charakteristische für alle Degenerationen ist die primäre Natur des Nervenfaserunterganges. Sie lässt sich aber nur bei sorgfältiger Untersuchung mit

Mark- und Axencylinderfärbung feststellen. Die oben genannten differentiellen Merkmale gegenüber der entzündlichen Sklerose sind dabei die praktischen Kriterien. Nutzlos ist es aber in diesem Sinne, wie ich durch ausgedehnte eigene Untersuchungen weiss, die Natur der Bindegewebsneubildung verwerthen zu wollen.

Die hauptsächliche Bedeutung hat drittens der Befund gehabt als Grundlage des klinischen Symptomencomplexes der spastischen Paraplegie. Die Zurückführung desselben auf die Gehirnveränderungen macht keine Schwierigkeiten, misslicher wird es sein, wenn wir noch der pathogenetischen und ätiologischen Frage etwas näher treten. Die Pyramidenbahnen waren zweifellos im Hemisphärenmark hochgradig mitergriffen und auch im Rückenmark atrophisch, woraus die spastische Paraplegie resultirt. Die Idiotie erklärt sich zur Genüge aus dem allgemeinen Gehirnschwund, und das Erhaltenbleiben der kleinen Reste psychischer Thätigkeit bei einem sonst so reducirten und pathologisch veränderten Organ darf vielleicht gerade der relativen Intactheit der Associationsbahnen zugeschrieben werden. Ich habe doch öfter ein viel tieferes Herabsinken der psychischen Existenz gesehen, als bei der ein lebhaftes Empfinden zeigenden Luise Lehrer, wo trotzdem das Gehirn weniger tiefgreifende Zerstörungen erlitten hatte.

Es wurde früher hervorgehoben, dass durch die Section zwei Formen der anatomischen Grundlage der cerebralen spastischen Paraplegie bei Kindern nachzuweisen waren: 1. die von Läsion der Centralwindungen ausgehende, 2. die Formen mit sogen. Sklerose im Hemisphärenmark. Bei der ersteren kennt man die Genese genügend; Mc Nutt hat gezeigt, dass Blutung in die Pia mater und Zerreissung des Gehirngewebes, also directer mechanischer Insult und Contusion den theoretisch sehr einfachen Hergang darstellen, welchem später Atrophie der Windungen oder Porencephalie folgt.

Nicht so günstig stand es bei der zweiten Form. Die Sklerose und Atrophie des Hemisphärenmarks, als welche man die Zustände kurzweg bezeichnete, waren wenig klare Begriffe und Processe. In unserem Falle ist es gelungen, die anatomische Seite der Veränderungen ziemlich erschöpfend zu beleuchten, die allgemeine Atrophie als secundäre Degeneration von kleinen Entartungsherden her abzuleiten und die Pathogenese durch den Nachweis der Abhängigkeit der letzteren von hyaliner Gefässwandentartung sicherzustellen. Da diese Gefässzustände häufige und gut gekannte sind, war der ganze Process dem Verständniss und geläufigen Erfahrungen näher gerückt.

Freilich, ob die Dinge sich allemal so verhalten werden, kann ich natürlich nicht sagen; doch wird man in Zukunft danach forschen müssen.

Trotz alledem sind wir doch nicht noch so weit, wie bei der viel einfacher liegenden Rindenlocalisation. Wir können vor allen Dingen nicht einen Schritt weiter gehen und mit der Pathogenese die Aetiologie in Einklang bringen.

Wenn wir uns schliesslich wenigstens vermuthungsweise damit beschäftigen wollen, so sind wir, da uns die Anamnese des eigenen Falles gänzlich im Stiche lässt, auf die Heranziehung von Analogien angewiesen, und zwar können wir diese nach einer dreifachen Seite verfolgen: Wir können 1. fragen, unter welchen Umständen sonst Degenerationsherde um Gefässe, bezw. verwandte Processe getroffen werden; sodann 2. die allgemeine Aetiologie des spastischen Symptomencomplexes bei Kindern verwerthen, und 3. fragen, unter welchen Umständen die hyaline Gefässveränderung vorkommt.

Die erste Fragestellung fördert nur wenig. Theoretisch ist leicht erklärlich, dass bei allen möglichen abnormen Gefässzuständen die umliegenden Ernährungsterritorien in chronischer Weise Noth leiden und entarten. Thatsächlich ist auffallend wenig darüber bekannt, aber das Wenige ist bunt genug: disseminirte Sklerosenherde, die Granulardesintegration, anscheinend auch die Fürstner'sche Gliose der Hirnrinde, wahrscheinlich doch die syphilitische Sklerose, die kleinen Herde und die diffuse Degeneration bei der progressiven Paralyse etc. scheinen sich direct von Gefässabnormitäten herzuleiten. Daraus lässt sich also keine specifische Ursache entnehmen.

Die ätiologischen Momente der cerebralen spastischen Paraplegie bei Kindern sind rasch erledigt. Bekannt war bisher nur die mechanische Läsion bei der Geburt und Entwicklungshemmung durch zu frühzeitige Geburt, und dazu kam durch die beiden eigenen Fälle der voranstehenden Arbeit die erbliche Lues hinzu. Endlich viertens kann man auf die hochgradige Schädelhyperostose im vorliegenden Fall hinweisen.

Die hyaline Gefässdegeneration ist neuerdings unter sehr differenten Umständen im Gehirn angetroffen worden. Von der reichen Literatur citire ich nur die zusammenfassende neuere Arbeit von Holschewnikoff[1]), der als Ursachen angiebt einerseits Dyskrasien und acute Krankheiten, andererseits locale Circulationsstörungen,

1) Ueber hyaline Degeneration der Hirngefässe. Virch. Archiv. Bd. CXII. 1888. S. 552.

namentlich Blutdrucksteigerung. Vermöge des letzteren Momentes ist nun allerdings eine Verbindung mit der gewöhnlichen Aetiologie des vorliegenden Symptomencomplexes durchführbar. In der That hat man neuerdings bei Erschütterung ausgeprägteste hyaline Entartung constatirt; Kronthal und Sperling[1]) haben zwei Fälle mitgetheilt, ich selbst[2]) einen weiteren, ja die erstgenannten Autoren und Schmaus haben sogar ausserdem noch Degenerationen der Markfasern im Rückenmark dabei beobachtet. Das genau Gleiche liegt nun gerade nicht vor, die mechanische Läsion bei der Geburt bringt keine Commotion hervor; aber es ist wohl denkbar, dass der stundenlange Wehendruck oder die Compression der Geburtszange ebenfalls in ähnlicher Weise die Blutgefässe des Gehirns benachtheiligt wie die Erschütterung, um so mehr, da eben Holschewnikoff ganz allgemein die Blutdruckschwankungen für die hyaline Gefässentartung verantwortlich macht. Dann mag auch die massive Schädelverdickung zu einer Zeit, wo der äussere Hydrocephalus noch nicht ausgebildet war, nicht unschuldig gewesen sein bei der Störung der Blutcirculationsverhältnisse im Gehirn.

Für Syphilis, welche die einfachste Erklärung gäbe, oder sonstige Dyskrasien sprach nichts in dem übrigen Sectionsbefund.

Ich breche hier mit den Erörterungen ab, um für die Zukunft die definitive Lösung der ätiologischen Frage in diesen Fällen von Hemisphärenerkrankung bei spastischer Paraplegie des Kindesalters zu reserviren. Uns genügt es, den anatomischen Process und seine Pathogenese aufgeklärt und die Möglichkeit gezeigt zu haben, Letztere mit einer Geburtsstörung in Connex zu bringen.

Erklärung der Abbildungen.

Fig. 1. Carminfärbung, natürliche Grösse. Frontalschnitt durchs hintere Scheitelhirn bis in den Schläfelappen. Im Centrum der erweiterte Seitenventrikel bei *v*, bei *h* ein grosser, bandförmiger, sich gabelnder Herd, tief roth gefärbt, welcher zum Theil einen grossen, quer auf den Faserverlauf getroffenen, intacten, den Ventrikel umziehenden Faserzug *a* bezeichnet, umsäumt. Im ganzen übrigen Mark, dessen Gesammtareal weit hinter der Norm zurücksteht, Degeneration mit rosarother Färbung, nur die Fibrae propriae der Windungen sind intact und blass, wodurch durchweg eigenthümliche regelmässige pyramidenförmige Figuren an der Basis der Windungen entstehen.

---

1) Neurolog. Centralbl. 1889. S. 325, u. Bernhardt u. Kronthal. Ebenda 1890. S. 103.

2) Friedmann, Archiv f. Psychiatrie. Bd. XXIII. 1891. S. 230.

Fig. 2. Weigertfärbung, natürliche Grösse. Oberes Scheitelläppchen. Die Rinde hell schattirt, intactes Mark dunkel schwärzlich. Man sieht einen mächtigen, regelmässig begrenzten, der Rinde parallel bogenförmig verlaufenden intacten Faserzug im Mark, während die Degenerationsfelder zu beiden Seiten durch quer in der Breite vorliegende Fibrillenherde *h* eingefasst und verursacht werden.

Fig. 3. Weigertfärbung, natürliche Grösse. Schläfelappen. Man sieht, dass das centrale Mark etwas mehr als durchweg in Fig. 1 erhalten ist. Die ganze Partie ist aber degenerirt und lässt die überall intacten, die Rinde umsäumenden und tief schwarzen Fibrae propriae scharf hervortreten. In der Mitte ein stecknadelkopfgrosser Herd, während zahllose kleinere mit freiem Auge nicht zu erkennen sind. (Von diesem Präparate stammt die Fig. 7.)

Fig. 4 u. 5. Weigertfärbung, natürliche Grösse. Uebergang zwischen Schläfe- und Hinterhauptlappen. Die Präparate stammen von einem anderen Fall und sollen die bei der Degeneration intact gebliebenen, schönen radiären Faserstränge demonstriren, welche von zwei gesunden Windungen herziehen und sich in einer scharfen Gabelung vereinigen. In Fig. 5 sieht man den Strang in unverändert scharfem Profil noch eine Strecke weiter ziehen (der zweite Schnitt fällt etwa $^1/_2$ Cm. unterhalb des ersten). Die ganze Degeneration stammt hauptsächlich von einem Erweichungsherde *h*, der rechts in einer Windung sitzt und eclatant das ganze Mark derselben sammt den Fibrae propriae zerstört, resp. reducirt hat. Im Mark selbst noch zwei nur mikroskopisch erkennbare Herde.

Fig. 6. Carminfärbung, Vergrösserung $^{300}/_1$. Zwei hyalin entartete Gefässe, bei *a* ein gut mit Blut gefüllter, stark dilatirter Querschnitt, bei *b* ein weniger erweiterter Längsschnitt. Beides Capillaren oder kleine Venen. Man sieht in der Wandung keine Structur mehr, ausser Andeutung von lamellöser Schichtung, speciell keine Kerne oder Zellen.

Fig. 7. Weigertfärbung, Vergrösserung $^{70}/_1$. Man sieht zwei braune Fibrillenherde, von deren einem nur die Ecke rechts unten in der Figur abgebildet ist. Zu bemerken ist namentlich das jähe Abschneiden der Nervenfasern vor dem Herde (im Centrum des Bildes); die kleinen Bündelchen, welche der Herd zu enthalten scheint, liegen offenbar nur auf demselben in der Schnittebene. In der rechten Hälfte des Bildes ordnen sich die Nervenfasern in der grossen Ueberzahl in eine parallele Faserrichtung. Die Nervenfasern zeigen die Spuren der (mässig intensiven) Degeneration, ein Theil hat stärkere Varicositäten, ferner finden sich blaue Myelintropfen. Im Innern des Herdes selbst besteht fibrilläre Structur, sonst von Formelementen nur reichliche Corpora amylacea.

Fig. 8. Carminfärbung, Vergrösserung $^{220}/_1$. Aus einer Centralwindung. Ein langer, schmaler Herd, der sich evident um das lange centrale Capillargefäss entwickelt hat. Als Structur besteht eine tief gefärbte, sehr dichte feinfibrilläre Masse. In der Umgebung sieht man über dem Gefäss einen langen, stark verdickten Axencylinder, ferner beiderseits eine Anzahl schöner platter Bindegewebszellen und zwei Gefässquerschnitte.

V.

Ueber ungewöhnlich localisirte Muskelkrämpfe mit Hypertrophie der betroffenen Muskeln.

Nach einem in der XVII. Wanderversammlung der südwestdeutschen Neurologen und Irrenärzte zu Baden gehaltenen Vortrage.

Von

Prof. Fr. Schultze

in Bonn.

(Mit einer Abbildung.)

In dem laufenden Jahre gelangten in der hiesigen medicinischen Klinik zwei Kranke zur Beobachtung, welche eigenthümlich localisirte Krämpfe zeigten, die sich mit starker Hypertrophie der befallenen Muskeln verbanden, so dass eine genauere Mittheilung derselben sich wohl der Mühe verlohnt.

Der erste Kranke, ein 21jähriger Fabrikarbeiter, nicht hereditär nervös belastet, gab an, dass sich die Abnormität in seiner Musculatur etwa in seinem 15. Lebensjahre eingestellt habe. Während er die Schule besuchte, war er von jeglichen Beschwerden vollkommen frei. Erst als er nach dem Aufhören des Schulunterrichts gezwungen war, in einer Wollfabrik lange Zeit stehend zu arbeiten, begannen sich besonders Nachts krampfähnliche Zustände in den Muskeln seiner Beine zu entwickeln. Bald aber stellten sich auch nach stärkeren körperlichen Anstrengungen und zwar besonders nach dem Heben schwerer Gegenstände diese Krämpfe ein; jetzt entstehen sie auch immer, wenn sich der Kranke im Bette aus der horizontalen Rückenlage in die sitzende bringt.

Die Jahreszeit hat auf die Stärke der Störung keinen deutlichen Einfluss geübt. —

Die Untersuchung ergab vor Allem, dass sich beiderseits in der Gegend des Musc. tensor fasciae latae erhebliche Anschwellungen befinden, die sich bei näherer Untersuchung als stark hypertrophische Musculatur erkennen lassen. Es beginnt diese Anschwellung etwa 2 Cm. unterhalb des Darmbeinkammes (in der Fortsetzung der mittleren Axillarlinie gemessen) und reicht von da ab in der Höhenrichtung des Körpers 14 Cm. weit nach unten. Dabei handelt es sich um einen jungen Mann von untermittlerer Grösse.

Der untere Rand der Anschwellung befindet sich etwa 2 Cm. unterhalb einer horizontalen Linie, welche man in der Höhe des Dammes quer durch den Körper gelegt denkt. Die Breite der Anschwellung beträgt etwa 10 Cm.; nach hinten zu wird sie deutlich durch eine seichte Grube von der Glutaeusmusculatur abgegrenzt. —

Auch in der Ruhe fühlen sich die hypertrophischen Muskelmassen härter an, als die übrige normale Musculatur des Mannes; bei der Contraction werden sie steinhart. Beim Aufrichten im Bette treten sie stark hervor und verkürzen sich, so dass sowohl ihre Längs- als ihre Querausdehnung etwa 11 Cm. beträgt.

Beim Beklopfen der hypertrophischen Tensoren tritt rasch und leicht Zusammenziehung ein; von einer Dellenbildung oder einer Nachdauer der Contraction ist keine Rede. Auch bei der elektrischen Untersuchung stellt sich nichts Abnormes heraus; die Vastusmusculatur wird bei stärkeren Contractionen in typischer Weise nach innen geworfen. —

Der Gang des Kranken wird nicht gehindert; auch das Treppensteigen geht in ganz normaler Weise vor sich. Nur tritt nach mehrstündigem Gehen ein stärkeres „Müdigkeitsgefühl" in der Tensorengegend ein. Jedesmal, wenn der Kranke sich im Bette aufrichtet, treten unter heftigen Schmerzen spastische Zusammenziehungen der Tensoren ein, ebenso nach längerem Stehen und beim Bücken und längeren Hantieren in dieser Stellung; ebenso auch in der Nacht, so dass der Kranke öfters aufstehen muss, um dadurch die Schmerzen zu vertreiben.

Aber auch in anderen Muskeln treten nach längerem Arbeiten und Stehen gelegentlich Schmerzen und Zusammenziehungen ein, nämlich in den Quadricipites femoris, besonders im Vastus internus, und dann vorzugsweise beim Bücken, z. B. beim Stiefelanziehen, in den Recti abdominis, und zwar in der Gegend zwischen Nabel und Symphyse.

Die Wadenmuskeln dagegen, welche so gewöhnlich von spastischen Krämpfen ähnlicher Art ergriffen werden, bleiben frei. —

Die Untersuchung dieser Muskeln, ebenso wie diejenige der übrigen ergiebt keine deutliche Veränderung. Der Wadenumfang beträgt an seiner dicksten Stelle rechts 35, links 33 1/3 Cm. — Nirgends fibrilläre Zuckungen, nirgends ausser in den Tensoren Hypertrophie oder Atrophie; auch die Gesichts- und Kaumuskeln, wie besonders die Rücken-, Schulter- und Armmuskeln sind nach allen Richtungen hin normal. Die Kraft sämmtlicher Muskeln intact. —

Die Patellarreflexe sind sehr schwach entwickelt und rechts manchmal nicht deutlich zu erzeugen. Achillessehnenreflexe fehlen; Plantarreflexe normal. — Intelligenz, Gehirnfunctionen überhaupt, Pupillen, Sensibilität vollständig normal.

Der blühend aussehende junge Mann kam mit Magenbeschwerden in die Klinik, welche die Wahrscheinlichkeitsdiagnose auf das Bestehen eines Ulcus ventriculi stellen liessen, die aber bald wieder verschwanden. —

Es handelte sich also um spastische Zustände nach Art der bekannten Wadenkrämpfe, welche sich aber vorzugsweise in den Tensores fasciae latae, weniger stark in den Extensoren der Oberschenkel

und in den Recti abdominis localisirt hatten. Ihre häufige Wiederkehr während eines Zeitraumes von 6 Jahren hatte allmählich zu einer einfachen, aber erheblichen Hypertrophie der Musculatur geführt.

Von Thomsen'scher Erkrankung, auf welche genau untersucht wurde (auch die Zunge), war keine Spur entdeckbar, ebensowenig von einer Pseudohypertrophie. Tetanie fehlte ebenfalls. Wer jede functionelle Störung Hysterie nennen will und sie auch dann annimmt, wenn lange Zeit hintereinander ein einziges Symptom von Krampf oder Lähmung vorhanden ist, in der Erwartung, dass später anderweitige Störungen sich hinzugesellen werden, mag das thun; eine fördernde wissenschaftliche Betrachtungsweise liegt dabei nicht vor, solange nicht eine festere und schärfere Definition dieser Krankheit gegeben wird, als bisher.

Als auslösende Ursache für das Leiden könnte der Eintritt des Kranken in die geschilderte ungewohnte Beschäftigung angesehen werden, so dass eine Analogie mit den eigentlichen Beschäftigungsneurosen vorliegen würde. Es bleibt indessen auch dabei schwierig, gerade die vorzugsweise Betheiligung der Fascientensoren zu erklären. Dass das Magenleiden etwa in gleicher Weise, wie gewisse chemische Stoffe bei Magenerweiterung die Tetanie auslösen sollen, hier durch die Erzeugung unbekannter Agentien den Spasmus zu Stande gebracht haben sollte, ist schon deswegen nicht anzunehmen, weil die ersten Zeichen eines Magenleidens sich erst mehrere Jahre nach dem Eintritte der Krampfzustände eingestellt haben.

Bei dem zweiten Kranken, einem 18jährigen, im Uebrigen gesunden Ackerer aus gesunder Familie, liess sich anamnestisch nicht mit Bestimmtheit feststellen, seit wann der Anfang seines Leidens datirt. Er war angeblich in normaler Weise geboren und hat während seiner Kindheit keine erkennbaren Zeichen von einer Gehirnkrankheit gezeigt. Während der Schulzeit soll er an Schreibkrampf gelitten haben. Schon seit einer Reihe von Jahren hat er dann eine stärker entwickelte Kleinfingerballenmusculatur bekommen; vor 1½ Jahren trat allmählich eine zunehmende Beugestellung der Finger ein.

Die Untersuchung des jungen Mannes ergab sofort folgende seltene Anomalien (vgl. die beistehende Abbildung, welche in einem späteren Stadium der Krankheit angefertigt wurde, als die Fingerbeugung nicht mehr eine maximale war): Es besteht eine vielfache Vergrösserung des Muskelvolumens des rechten Hypothenar und ferner eine starke Hypertrophie der Flexorenmusculatur am rechten Vorderarme und zwar an der Ulnarseite desselben. Sie betrifft wesentlich den Flexor carpi ulnaris und den Palmaris longus; wie weit auch die Fingerflexoren in ihrem ulnaren Theile mit ergriffen sind, lässt

sich direct nicht erkennen. An der Daumenballenmusculatur, sowie an den Interossei und an den Streckern, Supinatoren und Pronatoren der Hand lässt sich etwas Abnormes nicht erkennen; ebensowenig an der linken Hand, am rechten Beine, noch sonst irgendwo am Körper.

Der Umfang des rechten Vorderarms 3 Cm. unterhalb des Olekranon beträgt bei gestrecktem Arme rechts 27, links 25 Cm.; der Umfang der Hand in der Gegend der Mitte der Metacarpalknochen rechts $24^1/_4$, links nur $20^3/_4$ Cm.

An den Endphalangen des 3. und 4. Fingers befinden sich frische Wunden, die durch Quetschung entstanden sind und bald wieder heilen.

Die Bewegung des rechten Daumens ist nach allen Richtungen hin normal und von normaler Kraft. Dagegen ist der Zeigefinger bei horizontaler Handhaltung zwar normal streckbar, nicht aber mehr bei dorsalflectirter Hand; seine Adduction und Abduction gelingt vollkommen. Die active Streckung der drei letzten Finger in allen Phalangen gelingt nur bei palmarflectirter und zugleich etwas supinirter Hand. Die Hand steht überhaupt gewöhnlich in leichter Supinationsstellung und kann bei gestreckten Fingern nicht bis zur Horizontale gestreckt werden, sondern nur bis zu einem Winkel von etwa 45 Grad. Die geschlossene Faust kann aber normal ausgiebig und mit normaler Kraft bei gut contrahirten Extensoren fast bis zur normalen Höhe extendirt werden, wobei die Supinationsstellung bestehen bleibt.

Es ist also von einer Lähmung der Strecker der Hand oder der Finger nicht die Rede, sondern es ist die Beugestellung der Hand und Finger

lediglich durch einen Krampf der Flexoren bedingt, welcher besonders dann stark hervortritt, wenn man bei gestreckten Fingern die flectirte Hand künstlich strecken will. Dann springen die Sehnen des Flex. carpi uln. und des Palmaris, ebenso auch diejenige des Flex. carpi radial. stark hervor und fühlen sich enorm gespannt an, gerade so wie die Achillessehne bei spastischer Contractur der Wadenmuskeln. —

Die Abduction und Flexion des kleinen Fingers ist activ durchaus möglich und sehr kräftig.

Fibrilläre Zuckungen in den spastisch contrahirten Muskeln fehlen; die mechanische und elektrische Erregbarkeit ist vollständig normal; nur ist auffällig, dass jedesmal bei faradischer directer Reizung des Hypothenar auch mit kleiner Elektrode zugleich eine Zusammenziehung des Musc. opponens pollic. zu Stande kommt.

Keine elektrischen Veränderungen wie bei Tetanie oder Thomsenscher Krankheit.

Die Supinatorreflexe beiderseits minimal; die Tricepsreflexe deutlich; irgend welche abnorme Reflexe fehlen.

Alle übrigen Muskeln des Gesichtes, des Rumpfes und der Extremitäten normal. Patellarreflexe, Achillessehnenreflexe, Hautreflexe beiderseits normal; kein Fussclonus.

Sämmtliche Gehirnnerven normal; kein Nystagmus. Die Sensibilität besonders auch an dem rechten Arme und an der rechten Hand ohne Abweichungen von dem gewöhnlichen Verhalten. Keine Schmerzen.

Während des mehrwöchentlichen Aufenthaltes des Kranken auf der Klinik lässt die maximale anfängliche Beugestellung der Ulnarfinger nach (s. die Figur); die leichten Quetschwunden heilen. Im Uebrigen bleibt der Befund der gleiche.

Auch in diesem Falle ist also offenbar die erhebliche Hypertrophie durch einen Krampf entstanden, der allerdings viel stabiler war, als im vorigen, und welcher durchaus mit demjenigen, welcher bei spastischem Schiefhals zu Stande kommt, in Parallele zu setzen ist.

Aber ebensowenig wie in dem ersten, ist auch in diesem Falle der Sitz und die Ursache des Krampfes klar.

Zwar liegt es am nächsten, an irgend eine cerebrale Erkrankung zu denken, welche etwa in dem „Armcentrum“ oder in den zugehörigen Bahnen localisirt wäre; indessen ist wenigstens eine gröbere und materiell nachweisbare Veränderung des Gehirnes schwierig annehmbar, da jeder Anhaltspunkt für eine Gehirnaffection in der Anamnese fehlt, und da auch nicht die geringste Reflexsteigerung wahrnehmbar war, welche sich so gewöhnlich bei spastischen Zuständen aus cerebraler Ursache einzustellen pflegt. Ob nun in den Ganglienzellen des Rückenmarkes oder irgendwo in den peripheren Nerven die krampferzeugende Ursache zu suchen ist, oder ob doch von irgend welchen sensiblen Nervenbahnen her ein dauernder „Reiz“ reflectorisch einwirkte,

wer will es mit Bestimmtheit sagen? Jedenfalls liess sich irgend eine Erkrankung der Gelenke, Knorpel oder Knochen, von welchen aus ein solcher Reiz eingewirkt haben könnte, nicht auffinden. Wir sind also diesem Leiden gegenüber in derselben Lage, wie in den meisten Fällen gegenüber dem tonischen Krampfzustande im Accessoriusgebiet.

Die Annahme einer hysterischen Contractur in unserem Falle muss ich noch mit besonderer Bestimmtheit zurückweisen, da sowohl jede neuropathische Belastung, als auch jedes sonstige Zeichen der Hysterie fehlte, wobei ich allerdings eingestehen muss, dass ich nicht auf concentrische Gesichtsfeldeinengung untersucht habe, obwohl französische Autoren dieses bei so manchen anderen functionellen Nervenerkrankungen ebenfalls beobachtete Phänomen für dasjenige, was sie Hysterie nennen, reserviren. Von irgend einem Einfluss der Psyche und der Vorstellung auf den Krampfzustand bei unserem Kranken konnte nichts bemerkt werden.

Auffallend ist schliesslich der Umstand, dass der Krampf nicht im ganzen Ulnargebiet besteht, sondern den Adductor poll. brevis frei lässt, ein Umstand, welcher aber, wie ich glaube, ebenfalls keine genaueren Schlüsse auf den Sitz des Leidens zulässt.

VI.

Zur Casuistik der „Akinesia algera".

Von

W. Erb.

Als Möbius im I. Bande (S. 121) dieser Zeitschrift seine Beobachtungen über die von ihm aufgestellte „Akinesia algera" publicirte, hat sich wohl jeder erfahrene Nervenarzt gesagt, dass er solche und ähnliche Fälle schon öfters gesehen habe. Die Definition, welche Möbius von der Krankheit gegeben und neuerdings (Band II dieser Zeitschrift S. 436) noch etwas erweitert hat, ist ja hinreichend prägis, um den geschilderten Symptomencomplex zu umgrenzen und leicht wieder kenntlich zu machen. Ob es aber berechtigt ist, daraus eine eigene Krankheitsform zu machen, darüber lassen schon die von Möbius selbst hinzugefügten vorsichtigen Bemerkungen einigen Zweifel, und das mag also noch dahingestellt bleiben; nur zahlreiche weitere Beobachtungen können darüber entscheiden. Solche Abgrenzungen pflegen jedoch gewöhnlich nicht ohne Nutzen zu sein und führen nicht selten zu tieferer Einsicht in die betreffenden Krankheitsformen.

Wie Möbius schon hervorhob, steht die Krankheit den Psychosen sehr nahe und hat andererseits enge Beziehungen zur Hysterie und besonders zur Neurasthenie. Wenn ich die Fälle aus meiner eigenen Erinnerung durchgehe, so habe ich dieselben ebenfalls zum Theil zu den schweren Formen der Neurasthenie, welche besonders bei weiblichen Individuen die höchsten Grade der reizbaren Schwäche und Erschöpfbarkeit des Nervensystems darbieten, zum Theil zu dem, was wir Spinalirritation nennen, gestellt; oder sie betrafen ausgesprochen hysterische Individuen, oder sie erschienen mehr unter dem Bilde der hypochondrischen Psychosen.

Dass trotz dieser verschiedenen Anklänge an andere functionelle Neurosen der Symptomencomplex der „Akinesia algera" sich so scharf heraushebt, kann wohl zu Gunsten der Möbius'schen Aufstellung angeführt werden. Jedenfalls scheint es mir nicht ganz gerechtfertigt, die Krankheit, wie Longard (dies. Zeitschr. Bd. II, S. 455 ff.) will, einfach als eine schwerste Form der Spinalirritation zu bezeichnen;

die letztere — wenn man sie überhaupt noch in der Nosologie beibehalten und nicht in der Neurasthenie und Hysterie aufgehen lassen will — unterscheidet sich doch, wie mir scheint, in einigen wesentlichen Punkten von der „Akinesia algera".

Doch es ist wohl noch verfrüht, ehe weitere Beobachtungen vorliegen, auf diese verschiedenen Anschauungen genauer einzugehen.

Ich habe, wie gesagt, mancherlei ähnliche Fälle gesehen und ebenfalls die Ueberzeugung erlangt, dass ihnen therapeutisch meist nur schwer beizukommen ist. Zufällig wurde ich bei meinem jüngsten Aufenthalt in Italien veranlasst, einen Kranken zu sehen, der mir in ganz hervorragender Weise das Krankheitsbild der „Akinesia algera" darzubieten scheint, und welchen ich, lediglich zum Zwecke der Vermehrung der Casuistik, hier nach meinen Aufzeichnungen kurz mittheilen möchte, da er, wie ich denke, des Interessanten genug aufweist.

Es handelt sich um einen 47jährigen, für die diplomatische Carrière ausgebildeten Engländer, der in der Nähe einer der herrlichsten italienischen Städte auf einem Landgute lebt.

Er stammt aus einer schwer neuropathisch (vielleicht auch psychopathisch) belasteten Familie, die aber auch Mitglieder von hervorragender geistiger (z. B. schriftstellerischer) Begabung zeigt.

Patient selbst war immer schwach und nervös, hat nie Excesse begangen, wohl aber von frühe an sich durch geistige Ueberanstrengung erheblich geschadet; schon als Schüler, vor der Universität, durch unsinniges nächtliches Arbeiten sich auf überstürzte Examina vorbereitet.

Seit ca. 22 Jahren ist er wirklich krank: infolge übermässiger geistiger Arbeit stellte sich als erstes Symptom eine Unfähigkeit zu gymnastischen Uebungen, die Patient energisch betrieb, speciell zum Fechten und Schwimmen ein, weil sich dabei Herzschmerzen und Herzklopfen einstellten. — Daran reihten sich, was Patient als „Schwäche des Kreislaufs" bezeichnete, deutliche vasomotorische Störungen: kalte Füsse, Congestionen zum Kopf, die den Patienten sehr stark angriffen.

Trotzdem arbeitete er ganze Nächte hindurch; nun stellten sich allmählich Schmerzen ein, welche symmetrisch in den Unterschenkeln, den Schienbeinen localisirt waren.

Im Januar 1873 trat wieder gesteigertes Herzklopfen bei jeder kleinen Bewegung, mit vermehrtem Herzschmerz auf. Es wurden grosse Dosen Strychnin gegeben, 4 Tage lang, die höchst ungünstig wirkten: von diesem Moment an konnte Patient nicht mehr stehen und sitzen, es stellten sich Schmerzen in den Schultern und Oberschenkeln ein, elektrischen Schlägen ähnlich. Nach 14tägiger Bettruhe schien Alles verschwunden; Patient verliess das Bett, musste aber constatiren, dass er nicht mehr länger als 20 Minuten stehen und nicht länger als 3 Stunden 42 Minuten im Lehnstuhl sitzen konnte (mit

erhobenen Beinen): sowie diese Zeiten nur um Weniges überschritten wurden, traten wieder überall Schmerzen ein.

So lebte er 6 Monate — theils liegend, theils sein Pensum sitzend oder stehend.

Der Kopf war dabei immer ganz frei, vollkommen klar; nie Kopfschmerz.

Ein Versuch, diesen Zustand durch Willensenergie zu bekämpfen, misslang; es stellte sich Ohrenklingen und -summen ein; das Resultat war, dass er nur noch 3—4 Minuten stehen konnte und eine etwas flachere Lage im Lehnstuhl einnehmen musste.

Dieser Versuch wurde 3—5 mal erneuert, immer mit dem gleichen Resultat: die Sache wurde nur immer schlimmer.

Zunächst (noch im Jahre 1873) konnte Patient nicht mehr schreiben, dann nicht mehr lesen, weil ihm das Alles Schmerzen verursachte; es wurde ihm regelmässig vorgelesen; das ging so bis 1878: dann konnte er auch dies nicht mehr vertragen, nicht mehr lesen hören; wohl aber konnte er noch sprechen hören und eine Unterhaltung führen.

Er konnte nur noch zwei Minuten lang sitzen, und als er durch einen Zufall einmal gezwungen wurde, 3—4 Minuten zu sitzen, ging es dann gar nicht mehr: er musste stets horizontal liegen.

Er hatte dabei immer viel „symmetrische" Schmerzen in allen Gliedern; er unterdrückte thunlichst jede Bewegung aus Furcht vor den Schmerzen; wenn er doch einmal eine Extremität gelegentlich bewegte, so war dieselbe für einige Zeit „wie gelähmt". — Er versichert, dass Bewegung irgend eines Muskels auf der einen Seite Schmerz in dem symmetrischen Muskel der anderen Seite hervorgerufen habe.

Von 1878—1888 blieb Patient ganz in dem gleichen Zustand: er lag vollkommen horizontal, Tag und Nacht, fuhr in dieser Lage spazieren und war im Uebrigen vollkommen wohl. Brust- und Bauchorgane functionirten gut; Stuhl und Urin waren in Ordnung; die sexuellen Verhältnisse waren gänzlich unbetheiligt. Es bestand wenig Schlaf. Stimmung war meist gut.

Von 1888 an machte Patient wieder Versuche, aus der horizontalen Lage herauszukommen; es ging anfangs, aber nur bis zur Dauer von 4 Minuten; dann war es wieder vorbei; es kamen jetzt tief in den Ohren sitzende „symmetrische" Schmerzen hinzu, und von dieser Zeit an konnte Patient auch nicht mehr sprechen hören: man durfte jetzt nur noch höchstens 2—3 Worte zu ihm sagen, mehr konnte er absolut nicht vertragen. Er selbst konnte dabei frei und ungehindert beliebig lange sprechen.

Zwei neue Versuche, mit untergeschobenem Pappdeckel, von dem täglich eine neue Lage hinzugefügt wurde, aus der horizontalen Lage herauszukommen, schlugen völlig fehl: sobald die Pappdeckelschichten zur Dicke von einigen Centimetern angewachsen waren, traten wieder die Schmerzen ein.

In dieser nun seit ca. 14 Jahren eingehaltenen streng horizontalen Lage, aus welcher nur der Kopf frei erhoben und bewegt werden kann, hat der Kranke den Humor nicht verloren; sein Kopf ist vollkommen klar und frei; er beschäftigt sich mit Nachdenken,

macht arithmetische Probleme, hat sich als Dichter einen gewissen Namen gemacht, kann auch ganz gut dictiren. Jede Handarbeit ist ihm unmöglich, ebenso Kartenspiel; doch kann er etwas Musik hören.

Wenn seine Freunde ihn besuchen, so führt er allein die Conversation, und es ist ihnen streng zur Pflicht gemacht, nie mehr als 1 oder 2 Worte dazwischen zu werfen, wobei jedoch die Unterhaltung ganz gut bestehen kann. Von den Ereignissen in der Welt, in seiner Familie u. s. w. erhält er so nur tropfenweise Kunde; Lesen von Telegrammen oder Postkarten ist ihm jetzt wieder so weit möglich, dass er 1 oder 2 Zeilen davon aufnimmt und das in Zwischenräumen wiederholt. So lernt er auch nach und nach Gedichte u. A. auswendig.

Während meiner ca. einstündigen Unterredung mit dem Kranken erhielt ich den Eindruck eines hochbegabten, geistig vollkommen klaren, liebenswürdigen Mannes: er erzählte und sprach in einem fort, während meine Antworten und Fragen sich stets auf 1—2 Worte beschränkten. Mehr behauptete er, absolut nicht hören zu können, anscheinend ohne zu bemerken, dass er seine eigenen, ruhig weiterfliessenden langen Reden ja doch ganz wohl hören und ertragen konnte! — Von besonders nervösem oder gar hysterischem Wesen war nichts zu merken.

Die Untersuchung musste leider unvollständig bleiben, da Patient eine genauere Untersuchung seiner Beine aus Furcht vor Schmerzen und Verschlimmerung absolut nicht zugeben wollte; ich konnte nur constatiren, dass die Beine sehr mager sind, in Streckstellung mit ganz steifen Knien daliegen, und dass ihre Sensibilität normal ist; die Reflexe waren nicht zu prüfen.

Im Uebrigen erwiesen sich Kopf, Augen, Pupillen, Zunge, Sprache, Arme und Hände (Motilität, Sensibilität, Reflexe) ganz normal. An Brust und Unterleib war keine Anomalie zu constatiren.

Patient hat unzählige Curversuche gemacht: Tonica, Arsenik, Brom, Valeriana, Secale, Arg. nitr., weiter Hydrotherapie, Massage, Elektricität, Pointes de feu u. s. w. — Alles ohne jeden Erfolg oder mit geradezu verschlimmernder Wirkung. Ihn vermittelst des drehenden Spiegels zu hypnotisiren, gelang nicht.

Ich füge dieser Krankheitsgeschichte keine weiteren Bemerkungen hinzu: sie spricht für sich selbst. Wenn man die Möbius'sche Definition der „Akinesia algera" anerkennt, so stellt dieser Fall ein typisches Beispiel der durch Schmerzen, bezw. die Furcht vor den Schmerzen bedingten Bewegungslosigkeit dar, an welchem besonders die lange Dauer des Leidens bemerkenswerth ist. Auch die schwere neuropathische Belastung fehlt nicht, und es ist vielleicht noch der besonderen Betonung werth, dass in diesem Falle die Symptome der Neurasthenie nahezu fehlen, diejenigen der Hysterie oder irgend einer Psychose sogar gänzlich vermisst werden. Ob der Kranke — durch psychische Einflüsse, durch allmähliches Abklingen seiner merkwürdigen Hyperästhesie — jemals wieder aus seinem beklagenswerthen Zustande herauskommen wird, steht dahin.

Heidelberg, Juli 1892.

VII.

Besprechungen.

1.

Leçons sur les maladies de la moelle. Par le Dr. Pierre Marie. Paris, G. Masson. 1892. 504 S.

P. Marie, einer der ausgezeichnetsten jüngeren Vertreter der Charcot'schen Schule, hat seine im Sommer-Semester 1891 an der Faculté de Médecine gehaltenen Vorlesungen in einem prächtig ausgestatteten und mit zahlreichen Abbildungen geschmückten Bande herausgegeben. Der Verfasser behandelt zwar nicht die gesammte Pathologie des Rückenmarks, aber doch die Mehrzahl der interessanteren und wichtigeren Krankheiten dieses Organs, und zwar mit einer Sachkenntniss und einer klaren Selbständigkeit des Urtheils, welche die grösste Anerkennung verdienen. Der gesammte Inhalt des Buchs steht nicht nur vollständig auf der Höhe unserer gegenwärtigen neurologischen Kenntnisse und Anschauungen, sondern gewinnt vielfach auch durch eingestreute eigene Erfahrungen und Meinungen noch ein besonderes Interesse.

M. beginnt mit der Darstellung des anatomischen Verlaufs der Pyramidenbahn, dieses von allen am besten gekannten Fasersystems. Hieran schliesst sich naturgemäss an die Besprechung der secundären absteigenden Degeneration. Die klinische Bedeutung derselben als Ursache der hemiplegischen Contracturen und der übrigen spastischen Symptome wird als sicher angenommen, obwohl doch u. E. dieser allgemein verbreiteten Ansicht eine Reihe gewichtiger Bedenken entgegensteht. Das gleichzeitige Auftreten zweier coordinirter Folgeerscheinungen derselben Ursache hat hier zur Aufstellung eines Abhängigkeitsverhältnisses geführt, für dessen Bestehen bis jetzt durchaus keine stichhaltigen Gründe angeführt werden können. — Nach der Besprechung der absteigenden Degeneration folgen mehrere der aufsteigenden Degeneration gewidmete Vorlesungen. Hier ist die zwanglose Gelegenheit geboten, den Leser weiter in die Anatomie der centripetalen Leitungsbahnen einzuführen.

Mit der achten Vorlesung beginnt die Besprechung der eigentlichen primären Rückenmarkskrankheiten und zwar zunächst der „Tabes dorsal spasmodique". Doch nimmt M. hier in Bezug auf die ursprüngliche Bedeutung dieses Krankheitsnamens noch eine durchaus zweifelnde und abwartende Stellung ein. Vielmehr behandet er hier nur die spastische Cerebralparalyse der Kinder, welche als angeborene Entwicklungs-

hemmung der Pyramidenbahn aufgefasst wird. — Weiterhin folgt eine ausführliche und vorzügliche Darstellung der multipeln Sklerose, sich stützend auf ein reiches eigenes Beobachtungsmaterial. Ausführlich wird insbesondere auch die zuerst von M. selbst aufgestellte Ansicht über die Aetiologie dieser merkwürdigen Krankheit besprochen, wonach dieselbe sich meist in unmittelbarem Anschluss an eine durchgemachte acute Infection (Typhus, Pneumonie u. s. w.) anschliessen soll. Die von M. angeführten Zahlen sind in der That sehr bemerkenswerth; doch müssen wir freilich gestehen, dass unsere eigenen auf diesen Punkt besonders gerichteten Nachforschungen wenigstens bis jetzt keine Uebereinstimmung mit diesen Angaben gezeigt haben. Immerhin zeigt schon dieser Versuch einer Aetiologie der multipeln Sklerose, wie ganz anders und viel präciser unsere gegenwärtigen Ansprüche an die Erkennung der Krankheitsursachen sind, als früher, wo man sich oft schon mit der allgemeinsten und unfassbarsten Annahme zufrieden gab.

Mit der 14. Vorlesung beginnt der umfassendste und glänzendste Abschnitt des Buches, die 217 Seiten füllende Darstellung der Tabes dorsalis. Hier kommen alle Vorzüge des Autors, seine grosse eigene Erfahrung, seine gleichmässige klinische und anatomische Ausbildung, seine genaue, sich keineswegs nur auf die französischen Autoren beschränkende Literaturkenntniss, seine gereiften allgemein-pathologischen Anschauungen zur schönsten Geltung. Nicht nur die gewöhnlichen, sondern namentlich auch die selteneren Erscheinungen der Tabes werden hier in vollendeter Weise geschildert. Besonders erfreulich ist uns aber der Umstand, dass M. als der Erste sich unumwunden von der bisherigen Zurückhaltung seiner Schule losgesagt hat und die Abhängigkeit der Tabes von einer früheren Syphilis rückhaltlos anerkennt: „Le véritable élément étiologique du tabes est le syphilis", und „au point de vue pratique soyez bien convaincus d'une chose, c'est que dans les conditions de notre observation journalière, le tabes est toujours d'origine syphilitique". Wenn M. daneben auch noch der nervösen Beanlagung „un rôle fort important" zuschreibt, so mag dieser Punkt bei dem jetzt gewonnenen Standpunkte immerhin der weiteren Berücksichtigung werth sein. Dass er eine „wichtige Rolle" spielt, können wir freilich nicht glauben. Wenigstens wüssten wir es kaum zu erklären, warum diese hereditäre Beanlagung z. B. gerade bei Officieren, bei denen das häufige Vorkommen der Tabes von M. selbst hervorgehoben wird, so viel öfter bestehen soll, als bei gewissen anderen Ständen! — Aufgefallen ist uns die Bemerkung von M., dass die Vereinigung von Tabes mit progressiver Paralyse eine „recht seltene, ja beinahe nur ausnahmsweise vorkommende" Erscheinung sei. Diese Ansicht kann wohl nur auf den Zufälligkeiten der eigenen Erfahrung beruhen; wir selbst kennen eine ganze Reihe von Fällen, wo sich nach langjähriger reiner Tabes schliesslich die ausgeprägten Symptome der Paralyse hinzugesellt haben.

Auf die Tabes folgt eine genaue Schilderung der Friedreich'schen Krankheit und im Anschluss daran eine ziemlich ausführliche Besprechung der „combinirten Sklerosen", d. h. der combinirten Strang- resp. Systemerkrankungen, wobei auch die „combinirten Pseudosklerosen vasculären Ursprungs" (Ballet und Minor) besonders berücksichtigt werden.

Die letzten Vorlesungen endlich sind der spinalen Kinderlähmung und der amyotrophischen Lateralsklerose gewidmet. Sie bilden einen würdigen Abschluss des vortrefflichen Buchs, dessen Studium wir Jedem empfehlen können, der sich eine genaue und eingehende Kenntniss von dem gegenwärtigen Standpunkte der Rückenmarks-Pathologie verschaffen will. Hoffentlich beschenkt der Verfasser uns bald mit einer weiteren Reihe von Vorlesungen. Nach der abgelegten Probe können wir nur Ausgezeichnetes von ihm erwarten!

Strümpell.

---

2 und 3.

Anleitung beim Studium des Baues der nervösen Centralorgane im gesunden und kranken Zustande. Von Dr. Heinrich Obersteiner. Zweite, vermehrte und umgearbeitete Auflage. Leipzig und Wien, Franz Deuticke, 1892. 512 S. Mit 184 Holzschnitten.

Zwölf Vorlesungen über den Bau der nervösen Centralorgane. Für Aerzte und Studirende von Dr. Ludwig Edinger. Dritte umgearbeitete Auflage. 1892. Mit 139 Abbildungen.

Beide Werke sind in ihren früheren Auflagen wohl den meisten Fachgenossen schon bekannt und bedürfen daher hier nur einer kurzen Anzeige. — Der Hauptwerth des Obersteiner'schen Werkes liegt in der durch zahlreiche sehr gute und übersichtliche Abbildungen unterstützten vortrefflichen Beschreibung der gröberen anatomischen Verhältnisse des Centralnervensystems. Sowohl die äussere Configuration des letzteren, als auch die Anordnung und die Ausbreitung der central gelegenen Kerne und Faserzüge finden eine übersichtliche und genaue Darstellung. In Betreff der feineren Histologie des Centralnervensystems kann aber dem Verfasser der Vorwurf nicht ganz erspart bleiben, dass er die neueren bahnbrechenden Untersuchungen, durch welche unsere Anschauungen über den Zusammenhang der einzelnen nervösen Elemente eine völlige Neugestaltung erfahren haben, und ebenso die vielfachen neuen Gesichtspunkte, welche durch die Fortschritte der Entwicklungsgeschichte, der vergleichenden Anatomie und der auf dem Studium der künstlich herbeigeführten Degenerationen beruhenden experimentellen Anatomie gewonnen sind, nicht überall in genügender Weise berücksichtigt hat. Zwar begegnet man in der neuen Auflage zahlreichen Zusätzen, worin die Namen und Forschungsresultate eines Golgi, Ramon y Cajal, His u. A. kurz erwähnt werden; aber alle diese neueren Errungenschaften durchdringen nicht die gesammte Darstellung, welche daher an mehreren Stellen nicht völlig auf der Höhe der gegenwärtigen Forschung steht.

In dieser Hinsicht ist das Edinger'sche Buch dem bisher besprochenen entschieden überlegen. Man vergleiche z. B. bei beiden Autoren die Beschreibung des feineren Baues der Kleinhirnrinde, des Ursprungs der Opticus-Fasern u. A. Wer einen dem neuesten Standpunkte der Wissenschaft entsprechenden Ueberblick über die gegenwärtige Auffassung von der Zusammensetzung des Centralnervensystems gewinnen will, der findet

kaum einen besseren Leitfaden, als die Edinger'schen Vorlesungen. Ueberall merkt man, wie der Verfasser das von ihm behandelte Gebiet völlig beherrscht, in der neuesten anatomischen Literatur zu Hause ist und auch selbst an der rasch vorwärts eilenden Forschung rüstigen Antheil nimmt. Eine besonders dankenswerthe Bereicherung hat die dritte Auflage des Edinger'schen Buches durch die Hinzufügung eines die Untersuchungstechnik behandelnden Anhangs gewonnen.

Bezugnahmen auf pathologische Verhältnisse kommen bei Edinger nur vereinzelt vor, während Obersteiner dagegen auch die pathologische Anatomie des Nervensystems ins Bereich seiner Darstellung gezogen hat.

Strümpell.

4.

Die Trunksucht, ihre Abwehr und Heilung, nebst dem Entwurfe eines Gesetzes, betreffend die Bekämpfung des Missbrauches geistiger Getränke. Von Dr. A. Schmitz. Bonn, P. Hanstein's Verlag. 1891. 97 S.

Der erste Theil der Brochure enthält eine kurze Darstellung des Wesens, der Aetiologie, der Prognose und Therapie der Trunksucht. Gewünscht hätten wir ein schärferes Hervorheben des Umstandes, dass die häufigen Zeichen psychischer Entartung, die man bei Trinkern findet, in der Regel nicht Folgen der Trunksucht, wie es nach des Verfassers Darstellung scheinen könnte, sondern vielmehr die Ursachen der Trunksucht, resp. derselben beigeordnete Erscheinungen sind. — Grosses Gewicht legt Verfasser auf die Verunreinigung des Trinkbranntweins durch Fuselöle, welchen er bei der Entstehung des Alcoholismus die grösste Bedeutung zuschreibt. Wir können dieser Anschauung nicht ganz beistimmen, weil, wie die Verhältnisse wenigstens bei uns ins Deutschland jetzt liegen, ein mindestens ebenso grosser Theil der Alkohol-Schädigungen, wie durch Schnaps, durch den unmässigen Biergenuss hervorgerufen wird. — Mit den therapeutischen Ansichten des Verfassers, insbesondere mit der Verwerfung des Hypnotismus und mit der Forderung ärztlich geleiteter Trinkerheilanstalten, stimmen dagegen unsere eigenen Anschauungen völlig überein.

Der zweite Theil bespricht den neuen Entwurf eines Trunksuchtsgesetzes, wobei Verfasser eine Menge beherzigenswerther Bemerkungen und Zusätze macht. Auf alle Einzelheiten (Reinigungszwang für Trinkbranntweine, Entmündigungsverfahren u. s. w.) kann hier nicht näher eingegangen werden. Möchten die Vorschläge des Verfassers bei allen denen, die bei der Berathung des neuen Gesetzes mitzuwirken haben, die verdiente Berücksichtigung finden!

Strümpell.

VIII.

Die galvanische Reaction der Sinnesnerven.

Von

Prof. Dr. Kiesselbach

(Erlangen).

Zum Theil vorgetragen auf der Naturforscherversammlung zu Halle 1891.

Mit 6 Abbildungen.

Nachstehende Untersuchungen wurden zunächst zu dem Zwecke angestellt, um die Resultate einiger Beobachtungen, welche mit den herrschenden Ansichten nicht übereinstimmen, zu controliren und zu versuchen, inwieweit sich dieselben den allgemein gültigen elektrophysiologischen Gesetzen unterordnen lassen. Da sich natürlich aus der Untersuchung eines einzelnen Organs keine allgemein gültigen Regeln gewinnen lassen, so war ich genöthigt, die vier Sinnesorgane im engeren Sinne auf ihr Verhalten gegen den galvanischen Strom zu prüfen. Dabei ergab sich, ich kann sagen zu meinem Erstaunen, eine so deutliche Uebereinstimmung in der Reaction der untersuchten Sinnesorgane, dass ich glaubte, daraus auch Schlüsse über die Art der Einwirkung ziehen zu dürfen.

Die Art der Untersuchung der einzelnen Organe ist dieselbe, welche ich bei meiner Arbeit über die galvanische Reaction des Acusticus[1]) benutzt habe. Es wurden zunächst die einzelnen Organe möglichst direct unter den Einfluss eines Poles gebracht, darauf die Untersuchung mit allen möglichen Elektrodenanordnungen vorgenommen, um bei den verschiedensten Versuchsanordnungen die Wirkung der Stromrichtung, sowie der Pole zu erproben. Im Folgenden sind nicht alle einzelnen Versuche angeführt, sondern nur diejenigen, deren Erwähnung zur Begründung der gewonnenen Anschauungen geboten schien.

1) Ueber die galvan. Reaction des Hörnerven. Pfl. Arch. f. Physiol. XXXI, S. 95 u. 377, auch Erlanger Sitzungsber. 21. Mai 1883.

Bei den verschiedenen Versuchsanordnungen sind zu unterscheiden:

I. Die directe Reizung, bei welcher eine oder beide Elektroden auf die Sinnesorgane selbst aufgesetzt werden.

II. Die indirecte Reizung, bei welcher beide Elektroden in den verschiedenartigsten Anordnungen angebracht werden, ohne das betreffende Sinnesorgan selbst zu berühren.

1. Bei Längsstellung
   a) beider Elektroden am Kopfe, d. h. beide Elektroden sind auf der Begrenzungslinie der Sagittalebene des Kopfes (Mittellinie) angebracht;
   b) die eine Elektrode sitzt an einer beliebigen Stelle des Rumpfes oder wird in der Hand gehalten, die zweite Elektrode sitzt auf der Mittellinie des Kopfes.
2. Bei Querstellung
   a) bei directer Querstellung, z. B. Tragus-Tragus;
   b) bei indirecter Querstellung, d. h. die eine Elektrode sitzt am Rumpfe oder in der Hand, die zweite Elektrode wie bei directer Querstellung.

Wenn im Nachfolgenden von Längsstellung geredet wird, ohne nähere Bezeichnung der Elektrodenanordnung, so ist darunter immer die Anordnung Hand-Glabella zu verstehen.

Betrachten wir zunächst die Erscheinungen am Auge bei Längsstellung (Reizelektrode auf der Glabella). Bei absteigendem Strome — Kathode auf der Glabella — erhalte ich eine Verdunkelung des ganzen Gesichtsfeldes, die aber beiderseits nach dem äusseren Augenwinkel zu weniger ausgesprochen ist. Eine bestimmte Form dieser helleren Stelle konnte ich trotz vielfacher Versuche nie erkennen Bei aufsteigendem Strome — Anode auf der Glabella — entsteht dagegen eine Erhellung des ganzen Gesichtsfeldes. Diese Erscheinungen dauern an, so lange der Strom geschlossen ist, bei Oeffnung des Stromes werden die Empfindungen die entgegengesetzten.

Diese Erhellung und Verdunkelung des Gesichtsfeldes sind die einzigen Wirkungen des constanten Stromes, welche ich bei jedem Versuche beobachten konnte, und zwar ist es dabei gleichgültig, ob die Augen offen oder geschlossen sind. Meist erschien allerdings das verdunkelte Gesichtsfeld schmutzig braunroth, das erhellte Gesichtsfeld leicht violett gefärbt, jedoch war es mir nicht immer möglich, eine bestimmte Färbung zu erkennen.

Am schönsten konnte ich die Verschiedenheit der Wirkung des auf- und absteigenden Stromes, resp. der Anoden- und Kathodenwirkung an einer auf schwarzer Unterlage im Schatten liegenden Silbermünze beobachten. Innerhalb der Grenzen deutlichen Sehens erschien die Münze bei Kathodendauer dunkel braunroth, bei Anwendung starker Ströme waren die Umrisse nach Stromschliessung

für kurze Zeit sehr undeutlich, um aber bald wieder deutlich sichtbar zu werden. Bei Anodendauer war die Münze wie mit Licht übergossen, bei Anwendung starker Ströme erschien sie anfangs wie ein glänzender Nebel, um ebenfalls sehr bald wieder in ihrer normalen Gestalt zu erscheinen. Bei Betrachtung entfernterer Gegenstände konnte ich bei Kathodendauer ausser der allgemeinen Verdunkelung und dem veränderten Farbenton keine Veränderung in Bezug auf Gestalt und Grösse der Gegenstände entdecken, bei Anodendauer an dunkeln Gegenständen ebensowenig, helle Gegenstände sahen dagegen während der Stromdauer grösser aus, wie mit glänzendem Nebel umgeben. Kurzsichtige können sich leicht ein Bild dieser Erscheinung machen, wenn sie aus der Entfernung eine ruhig brennende Flamme mit und ohne Brille betrachten — im letzteren Falle erscheint die Flamme grösser mit undeutlichen Umrissen, während sie durch die Brille kleiner mit scharfen Umrissen erscheint.

Die Erscheinungen bei Querstellung der Elektroden (eine an jeder Schläfe) entsprechen vollkommen den oben geschilderten. Bei Schluss der Kette ist die Lichtempfindung auf der Anodenseite — beim Oeffnen der Kette entsteht eine Umkehr der Empfindungen.

Wir haben sonach für das Auge die Formel:

KaS und D = gesteigerte Dunkelheit (roth),
KaO = Licht (violett),
AnS und D = Licht (violett),
AnO = gesteigerte Dunkelheit (roth).

Die directe Reizung der Zunge wurde in der Weise vorgenommen, dass die indifferente Elektrode in der Hand gehalten, die Reizelektrode auf die Zunge aufgesetzt wurde. Wende ich bei schwachem Strom eine kleine Unterbrechungselektrode als Reizelektrode an, so habe ich, wenn die Kathode auf den hintersten Theil des Zungenrückens aufgesetzt wird, überhaupt keine Geschmacksempfindung, bei Kathodenöffnung entsteht dagegen saurer Geschmack. Wird aber die Kathode auf die Zungenspitze aufgesetzt, so entsteht eine salzige Geschmacksempfindung, welche bei Kathodenöffnung aufhört. Wird die Kathode etwas weiter nach hinten aufgesetzt, so entsteht eine schwache, aber deutlich bittere Empfindung, welche ebenfalls bei Kathodenöffnung aufhört. Bei Anodenschluss und Dauer auf dem hintersten Theil des Zungenrückens besteht saurer Geschmack, welcher nach Anodenöffnung noch einige Zeit fortbestehen kann. Wird dagegen die Anode auf den vorderen Theil des Zungenrückens aufgesetzt, so ist nur eine Gefühlsempfindung vorhanden. Bei Anodenöffnung an der Zungenspitze tritt derselbe salzige Geschmack auf wie bei Ka-

thodendauer; der bittere Geschmack, welcher bei Ka S und D auf der Mitte der Zunge entsteht, ist bei An O sehr undeutlich.

Es lassen sich also durch galvanische Reizung drei verschiedene Geschmacksempfindungen hervorrufen, deren Entstehen an die Reizung verschiedener Partien der Zunge gebunden ist, und zwar erhalten wir für die Zungenwurzel die Formel:

KaS und D = kein Geschmack,
KaO = saurer Geschmack,
AnS und D = saurer Geschmack,
AnO = kein Geschmack,

dagegen für die Zungenspitze, resp. den mittleren Theil des Zungenrückens:

KaS und D = salziger, resp. bitterer Geschmack,
KaO = kein Geschmack,
AnS und D = kein Geschmack,
AnO = salziger, resp. bitterer Geschmack.

Um festzustellen, inwieweit der Geschmack besonders am vorderen Theil des Zungenrückens durch Erregung von Gefühlsempfindungen beeinflusst ist, wurde die Zunge cocainisirt. Die Schmerzempfindungen verschwanden früher als die Geschmacksempfindungen, durch stärkere Cocainisirung verschwand zuerst der bittere, dann der salzige Geschmack. Der saure Geschmack an der Zungenwurzel liess sich immer hervorrufen, auch wenn Zunge und Gaumen so stark cocainisirt waren, dass ich den tastenden Finger zu Hülfe nehmen musste, um zu constatiren, dass die Elektrode der Zunge anlag. Laserstein[1]) erhielt bei Cocainisirung genau dasselbe Resultat für schmeckende Substanzen: „das Geschmacksvermögen verschwand zuerst für bitter und süss, bei wiederholter Application auch für salzig, dagegen für sauer nicht vollständig, obwohl es auch hier enorm vermindert war. Dementsprechend blieb auch eine Spur des sauren elektrischen Geschmackes bei einsteigendem Strome bestehen." Ich selbst habe nur Versuche mit sauren und alkalisch schmeckenden Substanzen vorgenommen. Saurer Geschmack wurde nur an der Zungenwurzel, alkalischer nur an der Zungenspitze wahrgenommen. Die Fähigkeit, mit der Zungenspitze zu schmecken, hörte nach Cocainisirung sehr bald auf, saurer Geschmack wurde auch nach starker Cocainisirung noch empfunden.

Am Ohre wurde bei Längsstellung der Elektroden (Hand-Glabella) bei einer grösseren Anzahl normalhörender Menschen folgende Reactionsformel gefunden:

1) Hermann, Beiträge zur Kenntniss des elektrischen Geschmacks. Arch. f. d. ges. Physiol. XLIX. S. 529.

KaS und D = tiefes Schweigen,
KaO = Klang,
AnS und D = Klang,
AnO = tiefes Schweigen.

Wenn wir aber die galvanische Reaction des Gehörorgans bei directer oder indirecter Querstellung (Tragus-Tragus oder Hand-Tragus) prüfen, so erhalten wir gerade die entgegengesetzten Wirkungen, und die Formel entspricht der für die Zungenspitze gefundenen. Wir haben auf der Anodenseite bei Schluss der Kette Schweigen, bei Oeffnung Klangempfindung; auf der Kathodenseite bei Schluss der Kette Klang, bei Oeffnung Schweigen (Brenner's Normalformel). Diese Formel bleibt dieselbe bei indirecter Querstellung, z. B. bei der Elektrodenanordnung Hand-Tragus, indem dabei das nicht armirte Ohr ebenso reagirt, als ob es direct unter dem Einflusse des der Reizelektrode entgegengesetzten Poles stände, nur ist die Wirkung auf dem nicht armirten Ohre eine viel schwächere. Wir erhalten also, wenn nur ein Ohr armirt ist:

auf der Anodenseite S und D = Schweigen,
O = Klang,
auf der anderen Seite S und D = Klang,
O = Schweigen.

oder, um die geläufigere Ausdrucksweise Brenner's zu gebrauchen:

armirtes Ohr:	nicht armirtes Ohr:
KaS und D = Klang,	KaS und D = Schweigen,
KaO = Schweigen,	KaO = Klang,
AnS und D = Schweigen,	AnS und D = Klang,
AnO = Klang.	AnO = Schweigen.

(Brenner's paradoxe Reaction.)

Beim Geruchsorgan konnte ich nur bei Kathodenschluss und Dauer, sowie bei Anodenöffnung eine Geruchsempfindung erhalten, die mir die meiste Aehnlichkeit mit dem Geruch eines angeschlagenen Feuersteins hat. Ich habe diese Geruchsempfindung beim Aufsetzen der Kathode auf Glabella, Nasenwurzel, sowie wenn ich eine kleine Elektrode (Unterbrechungselektrode) so hoch wie möglich in die Nase hinaufbringe.

Für das Geruchsorgan gilt daher die Formel:

KaS und D = Geruchsempfindung,
KaO = keine Empfindung,
AnS und D = keine Empfindung,
AnO = Geruchsempfindung.

Wir haben sonach für das Sehorgan bei Längs- und Querstellung, für das Ohr bei Längsstellung, für den hintersten Theil des Zungenrückens bei directer Reizung

KaS und D	= Verdunkelung,	tiefes Schweigen,	kein Geschmack,
KaO	= Licht,	Klang,	saurer Geschmack,
AnS und D	= Licht,	Klang,	saurer Geschmack,
AnO	= Verdunkelung,	tiefes Schweigen,	kein Geschmack.

Bezeichnen wir, um einen gemeinschaftlichen kurzen Ausdruck anzuwenden, die Herabsetzung der Erregbarkeit als Hypästhesie, die Steigerung der Erregbarkeit als Hyperästhesie, so erhalten wir bei den angeführten Elektrodenanordnungen für die drei genannten Organe die Formel:

KaS und D = Hypästhesie,
KaO = Hyperästhesie,
AnS und D = Hyperästhesie,
AnO = Hypästhesie.

Gerade die entgegengesetzten Wirkungen erhalten wir am Ohre bei Querstellung, für die Nase bei directer und indirecter Reizung, sowie für den vorderen Theil des Zungenrückens bei directer Reizung:

KaS und D	= Geruchsempfindung,	Klang,	salziger, resp. bitterer Geschmack,
KaO	= keine Geruchsempfindung,	Schweigen,	kein Geschmack,
AnS und D	= keine Geruchsempfindung,	Schweigen,	kein Geschmack,
AnO	= Geruchsempfindung	Klang,	salziger, resp. bitterer Geschmack

oder, um wieder den gemeinschaftlichen Ausdruck zu gebrauchen:

KaS und D = Hyperästhesie,
KaO = Hypästhesie,
AnS und D = Hypästhesie,
AnO = Hyperästhesie.

Die Deutung dieser Resultate unserer Untersuchungen ist nicht leicht. Jedenfalls können wir uns nicht damit begnügen, die Stromrichtung allein für die Art der Wirkung verantwortlich zu machen. Während der Sehnerv und die Nerven der Zungenwurzel durch den auf(ein-)steigenden Strom im Sinne einer Hyperaesthesie erregt werden, werden Gehör- und Geruchsorgan, sowie die Nerven des vorderen Theiles des Zungenrückens durch den ab(aus-)steigenden Strom im gleichen Sinne erregt. Dass die Stromrichtung für die betrachteten Erscheinungen eine grosse Bedeutung hat, soll natürlich nicht geleugnet werden, denn für jeden einzelnen Nerven bleibt es richtig, dass die Umkehr der Stromrichtung die entgegengesetzten Erscheinungen zur Folge hat.

Ebensowenig gelangen wir zu einer befriedigenden Erklärung, wenn wir die Wirkung der Pole (im physikalischen Sinne) betrachten, denn in einem Falle setzt die Anode die Erregbarkeit herab,

im anderen die Kathode. Dagegen lassen sich die durch den galvanischen Strom in den Sinnesorganen verursachten Empfindungen recht wohl durch die Annahme sogenannter „virtueller Pole" erklären.

Wenn der Strom durch einen Leiter von überall gleichem Durchmesser und gleichem Widerstande geht, so haben wir es selbstverständlich nur mit einer Anode und einer Kathode zu thun, von welchen sich die erstere da befindet, wo der Strom eintritt, die Kathode da, wo der Strom austritt. Ist der Durchschnitt des durchströmten Körpers dem Durchschnitt der Elektroden gleich, so wird die Dichtigkeit des Stromes dieselbe bleiben, Fig. 1. Ist

Fig. 1.

Fig. 2.

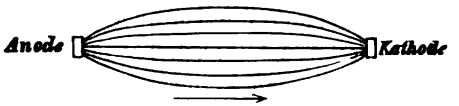

Fig. 3.

dagegen der Körper grösser als die Elektroden, so werden die Schleifen des galvanischen Stromes sofort nach dem Eintritt an der Anode auseinanderweichen: die Stromdichtigkeit nimmt ab — an der Kathode drängen sich dagegen die Stromschleifen wieder zusammen: die Stromdichtigkeit nimmt zu, Fig. 2. Haben wir es aber mit einem Körper von unregelmässiger Gestalt zu thun, so müssen die Stromschleifen an den verengten Stellen zusammengedrängt werden, während sie beim Uebergange zu Körpertheilen von grösserer Dicke wieder auseinanderweichen. Die Stromschleifen verhalten sich also im ersteren Falle genau so wie an der Kathode (virtuelle Kathode), im letzteren Falle weichen sie aus einander, genau so wie an der Anode (virtuelle Anode), Fig. 3. Es versteht sich von selbst, dass die physiologische Wirkung der virtuellen Pole der physiologischen Wirkung von Anode und Kathode entspricht. Ebensowenig bedarf es einer weiteren Erklärung, dass

da, wo z. B. bei aufsteigendem Strome eine virtuelle Kathode gebildet wird, bei absteigendem Strome eine virtuelle Anode entstehen muss.

Stellen wir uns nun den Weg vor, welchen der Strom durchläuft, so wird derselbe bei Längsstellung der Elektroden bei einsteigendem Strome durch Augen- und Nasenhöhle in die Schädelhöhle gelangen. Hier werden die Stromschleifen sofort auseinanderweichen, dann aber gegen die Ausgangsöffnungen am hinteren Theil der Schädelbasis, vor Allem das Foramen magnum wieder zusammengedrängt werden. Sitzt demnach die Anode auf der Glabella, so wird in den nächstliegenden Theilen Anelektrotonus, dagegen an den centralen Enden der Sehnerven, sowie im Gehörnerven Katelektrotonus entstehen. Wir haben dann gleichzeitig eine Licht- und Klangempfindung, aber keine Geruchsempfindung. Sitzt dagegen die Kathode auf der Stirn, so erhalte ich eine deutliche Geruchsempfindung, aber Verdunkelung des Sehfeldes, Schweigen im Ohr. — An der Zunge liegen die Verhältnisse verwickelter, da am Zungengrunde die Anode, am vorderen Theil die Kathode eine Geschmacksempfindung bewirkt, doch hoffen wir, auch hierfür weiter unten eine befriedigende Erklärung geben zu können.

Beim Auge kommt bei Längsstellung der Elektroden noch der Lichtschein in Betracht, welchen ich bei Kathodenverdunkelung am äusseren Augenwinkel bemerke. Dieser Lichtschein lässt sich meiner Ansicht nach nur dadurch erklären, dass die aus dem Auge zur Kathode laufenden Schleifen an der medialen Seite des Auges gedrängter verlaufen, so dass hier eine geringere Verdunkelung entsteht, die dann im Contrast als Lichtschimmer am äusseren Augenwinkel empfunden wird. Ich habe schon oben bemerkt, dass dieser Lichtschimmer keine bestimmte Gestalt hat, und füge hinzu, dass es sich nicht um eine Erscheinung an der Austrittsstelle des Sehnerven handeln kann. Die helle Scheibe bei Verdunkelung, die dunkle Scheibe bei Erhellung des Sehfeldes habe ich überhaupt bei Längsstellung nie beobachten können, dagegen sehe ich unter Umständen [1]) diese Scheibe bei Querstellung sehr deutlich, und zwar gleichfalls nach aussen, aber ungefähr in der Mitte zwischen Sehaxe und äusserem Augenwinkel. — Von grösserer Wichtigkeit ist die Erscheinung, dass bei der Erhellung des Gesichtsfeldes besonders die Farben-

1) Purkinje machte seine bezüglichen Untersuchungen, indem er statt der Leitungsdrähte mit Silberdraht übersponnene Guitarresaiten nahm, welche er während des Versuchs streichend aneinanderbewegte, also mit Anwendung rasch aufeinanderfolgender Stromschwankungen.

empfindungen beeinflusst sind, welche durch kürzere Wellen hervorgerufen werden, so dass bei Vermehrung der Erregbarkeit ein weisslich-violettes Licht gesehen wird. Bei Herabsetzung der Erregbarkeit mit Verdunkelung des Gesichtsfeldes wurden dagegen von fast allen Beobachtern Farben gesehen, welche durch längere Wellen entstehen; bei mir selbst ist es ein schmutziges Braunroth. Bei Steigerung der Erregbarkeit ist demnach eine stärkere Erregbarkeit für alle Farben vorhanden, am meisten für violettes Licht, bei Herabsetzung der Erregbarkeit wird die Erregbarkeit für alle Farben herabgesetzt, am wenigsten für rothes Licht.

Bei der directen Reizung der Zunge entsprechen die Resultate vollkommen den am Auge gefundenen, nur können wir hier die Wirkung der Pole auf die verschiedenen Geschmacksarten noch deutlicher erkennen, da wir im Stande sind, verschiedene Partien der Zunge gesondert zu reizen. Bei Kathodenwirkung an der Zungenspitze haben wir eine relativ schwache salzige Empfindung, bei Kathodenwirkung auf dem mittleren Theile der Zunge einen noch schwächeren bitteren Geschmack. Diese Geschmacksempfindung entspricht demnach der bei Kathodenwirkung im Auge auftretenden rothen Färbung des Gesichtsfeldes. Bei Anodenwirkung auf der Zungenwurzel entsteht ein intensiv saurer Geschmack, entsprechend der bei Anodenwirkung im Auge auftretenden violetten Färbung des Gesichtsfeldes. Es treten also bei galvanischer Reizung der Zunge hauptsächlich die entgegengesetzten Geschmacksarten, sauer und alkalisch, hervor, während sich die zwischen beiden liegenden Geschmacksarten, bitter und süss, nur sehr schwach oder gar nicht hervorrufen lassen. Auch dieser Umstand entspricht den am Auge gemachten Erfahrungen, da durch galvanische Reizung niemals das Gesichtsfeld grün erscheinen kann. Wir können also für das Geschmacksorgan den Schluss ziehen: Durch Anodenwirkung wird die Erregbarkeit im Allgemeinen gesteigert, am meisten für den sauren Geschmack. Durch Kathodenwirkung wird die Erregbarkeit im Allgemeinen herabgesetzt, am wenigsten für den salzigen Geschmack.

Nachdem wir mit v. Helmholtz als Erklärung für die Wirkung der Pole auf die Sinnesnerven mit längerem Verlaufe angenommen haben, dass deren centraler Theil unter dem Einflusse des entgegengesetzten (virtuellen) Poles steht, ergiebt sich die Deutung für das Verhalten des Olfactorius bei galvanischer Reizung von selbst: der Nerv hat einen so kurzen Verlauf, dass in sei-

ner ganzen Länge bei Einwirkung der Kathode Katelektrotonus, also Steigerung der Erregbarkeit, bei Einwirkung der Anode Anelektrotonus, also Herabsetzung der Erregbarkeit entsteht.

Am schwierigsten ist das Verhalten des Gehörorgans gegen den galvanischen Strom zu erklären. Die früher allein bekannte Methode der Reizung bei Querstellung der Elektroden ergab dieselbe Formel wie die Reizung des Riechnerven, so dass man zu der Ansicht verleitet werden könnte, dass die zwei Sinnesnerven mit längerem Verlaufe die umgekehrten Reactionen ergäben, als die zwei Sinnesnerven mit kurzem Verlauf. Dort mit der Anode stärkere Erregbarkeit, mit der Kathode Herabsetzung derselben, hier mit der Kathode stärkere Erregbarkeit, mit der Anode Herabsetzung. Freilich hatte schon Brenner die sogenannte paradoxe Reaction des nicht armirten Ohres bei indirecter Querstellung gefunden, und Erb suchte diese paradoxe Reaction damit zu erklären, dass sich bei indirecter Querstellung eine virtuelle Elektrode im Halsquerschnitt bilde, so dass das nicht armirte Ohr unter dem Einfluss der sogenannten indifferenten Elektrode stehen müsse. Ich glaube nicht, dass die im Halsquerschnitt, resp. im Foramen magnum entstehende virtuelle Elektrode den angenommenen Einfluss auf die Reaction des Ohres haben kann, sondern dass die für die Reaction des Ohres wichtigste virtuelle Elektrode an der Austrittsstelle des Hörnerven sich bilden muss. Der einfachste Versuch, nämlich mit directer Querstellung (Tragus-Tragus), kann uns hierüber keinen Aufschluss geben, da hierbei die Reaction jedes Ohres der erwarteten Wirkung des betreffenden Poles entspricht. Ebensowenig wird der Versuch mit Längsstellung der Elektroden beweisen, da hierbei die gleichartige Reaction beider Ohren recht wohl durch den virtuellen Pol im Foramen magnum bedingt sein könnte.

Ueber die Wege, welche der Strom einschlägt, giebt uns dagegen die indirecte Querstellung werthvolle Aufschlüsse. Sitzt z. B. die Anode auf der Stirn, die Kathode am linken Tragus, so werden sich die in das Gehirn gelangten Stromschleifen zur Kathode drängen, und es wird daher in dem linken Ohre eine Klangempfindung zu Stande kommen. Durch das rechte Ohr treten daher keine Stromschleifen von innen nach aussen, sondern es werden die durch die Haut zum rechten Gehörgang gelangenden Schleifen von aussen nach innen zur Kathode strömen, daher wird das rechte Ohr schweigen. Bei umgekehrter Anordnung der Elektroden wird das mit der Anode armirte Ohr schweigen, der grösste Theil der Stromschleifen begiebt

sich direct zu der auf der Glabella sitzenden Kathode, ein kleiner Theil derselben geht aber von innen nach aussen durch das rechte Ohr, und erhalten wir daher bei genügender Empfindlichkeit des Hörnerven und günstigen Leitungsverhältnissen eine Klangempfindung im rechten Ohre. — Bei der Anordnung Hand-Tragus sind die Resultate dieselben, nur ist der Weg der Stromschleifen insofern ein anderer, als die Hauptmenge derselben durch das Foramen magnum austritt (Fig. 4). Die Wirkung auf das nicht armirte Ohr ist in beiden Fällen natürlich eine sehr schwache, da nur wenige Schleifen das nicht armirte Ohr passiren.

Fig. 4.

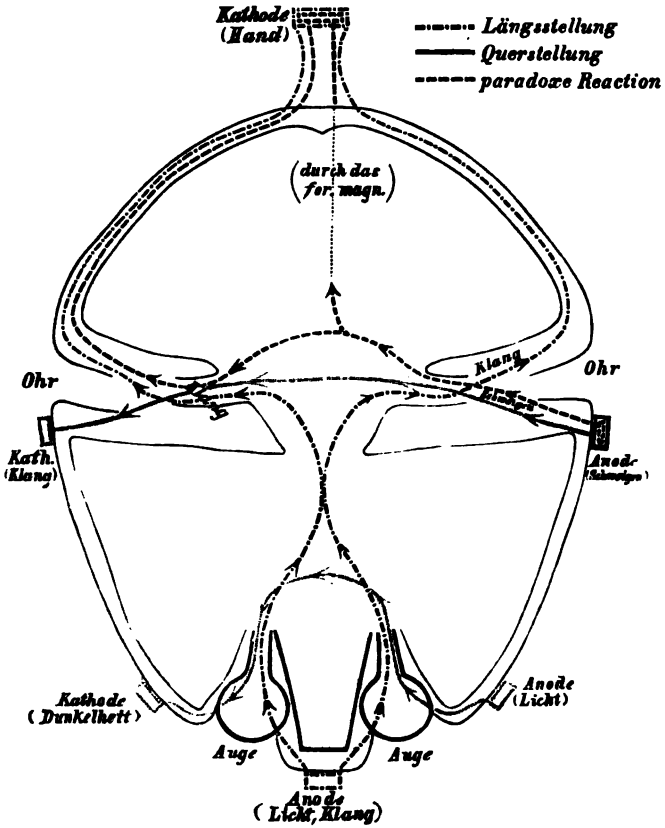

Am beweisendsten für das Entstehen einer virtuellen Elektrode am centralen Theil des Hörnerven scheint mir folgender Versuch zu sein (Fig. 5 u. 6). Bei der Elektrodenanordnung Hand-Nacken

tritt auf beiden Ohren dieselbe Wirkung ein, wie bei der Anordnung Hand-Stirn, d. h. die entferntere Elektrode ist als Reizelektrode anzusehen. Die Entstehung einer virtuellen Elektrode im Halsquerschnitt, resp. im Foramen magnum, deren Wirkung der auf dem Halsquerschnitt sitzenden Elektrode entgegengesetzt ist, erscheint bei der Stellung Hand-Nacken durchaus unwahrscheinlich. Es müsste dann die entferntere Elektrode einfach die dem Halsquerschnitt anliegende Elektrode ignoriren, was wohl nicht gut möglich ist. Ich erkläre mir nun dies Verhalten in folgender Weise: Nehmen wir die Stellung Ka = Nacken, An = Hand, so kann der Haupttheil des Stromes nicht durch das Foramen magnum eintreten, weil hier die Kathode sitzt

Fig. 5.

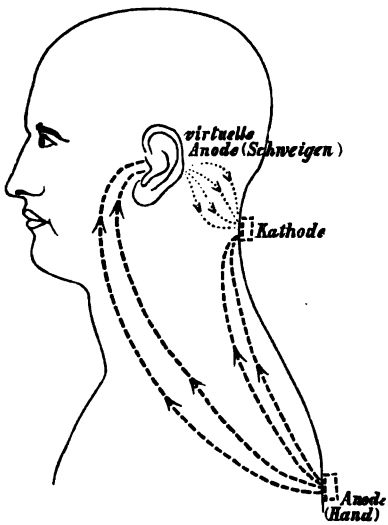

Fig. 6.

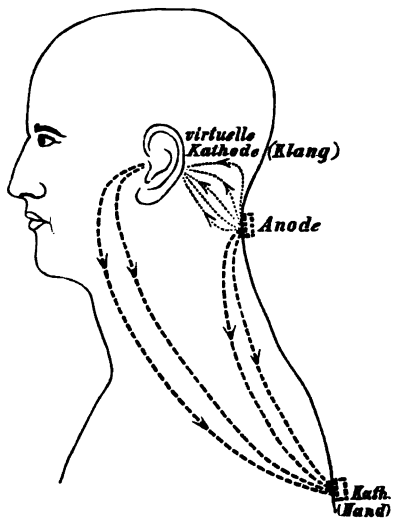

und die von der Anode direct nach oben verlaufenden Schleifen so zu sagen abfängt. Dagegen können diejenigen Schleifen, welche sich von der Anode seitlich abzweigen, in der Haut das Ohr von aussen erreichen und so die An-Wirkung, d. h. Schweigen, zu Stande bringen. Haben wir die Stellung An = Nacken, Ka = Hand, so verläuft ein Theil des Stromes direct nach abwärts zur Kathode, ein Theil der anderen Schleifen geht von der Anode durch das Foramen magnum zum Gehirn und trifft das Ohr auf dem Wege von innen nach aussen, so dass in letzterem Falle durch Zusammendrängen der Schleifen am Ursprung des Hörnerven eine virtuelle Kathode und infolge davon eine Klangempfindung entstehen muss.

Es bleibt nun noch zu untersuchen, warum nicht bei allen gehörgesunden Menschen die Normalformel zu erhalten ist, und wie die irrige Ansicht entstehen konnte, dass bei Gesunden der Acusticus überhaupt nicht durch den galvanischen Strom erregt werde. Zunächst werden bei der tiefen Lage des Gehörorgans verhältnissmässig wenig Schleifen zu dem Hörnerven gelangen; dazu kommen die Leitungshindernisse, welche durch die verschiedenen Membranen und deren Epithelien gesetzt werden, und welche wir nicht willkürlich durch Durchfeuchtung beseitigen können. Dass aber der Strom auch dann den Nerven durchfliesst, wenn kein Klang ausgelöst wird, beweisen die Fälle, in welchen anfangs kein Klang entsteht, bei zunehmender Erregbarkeit infolge galvanischer Behandlung aber nachträglich doch die klingende Reaction ausgelöst wird. Ein weiterer Beweis ist der, dass beim Vorhandensein von Geräuschen, selbst wenn durch Kathodenwirkung kein Klang entsteht, trotzdem die Geräusche bei Anodenwirkung sofort verstummen. Es kann kaum etwas Ueberzeugenderes dafür geben, dass durch Anodenwirkung eine Herabsetzung, durch Kathodenwirkung eine Verstärkung der Erregbarkeit bewirkt wird, als dass die infolge von einfacher Hyperästhesie auftretenden Geräusche sich ganz der Brenner'schen Normalformel entsprechend verhalten:

bei Längsstellung (Hand-Stirn oder Hand-Nacken)

AnS und D = Verstärkung des Geräusches,
AnO = Aufhören oder Verminderung,
KaS und D = Aufhören oder Verminderung,
KaO = Verstärkung des Geräusches,

bei indirecter Querstellung (Hand-Tragus)

AnS und D = Aufhören oder Verminderung des Geräusches,
AnO = Verstärkung,
KaS und D = Verstärkung,
KaO = Aufhören oder Verminderung des Geräusches.

Die Art des Klanges, welche bei Normalhörenden durch Kathodenwirkung entsteht, ist bei verschiedenen Menschen verschieden. Ob die von manchen Autoren angegebenen Geräusche, Brausen, Summen, Rollen, Zischen, als Wirkung des galvanischen Stromes oder als Muskelgeräusche anzusehen sind, vermag ich nicht zu entscheiden. Einige der von mir untersuchten Personen gaben zwar an, solche Geräusche zu hören, doch liess sich in diesen Fällen durch Vexirversuche constatiren, dass es sich um Muskelgeräusche handelte. Die meisten meiner Versuchspersonen hörten einen bestimmten Ton, und zwar war dieser Ton für jede Person immer derselbe, aber bei

verschiedenen Menschen von verschiedener Tonhöhe. Bei mir selbst ist dieser Ton für beide Ohren verschieden und entspricht genau dem Eigenton des betreffenden Ohres. Aus Gründen[1]), deren Anführung hier zu weitläufig sein würde, glaube ich annehmen zu müssen, dass diese Art des galvanischen Klanges durch ein objectives Geräusch, nämlich das Blutgeräusch bedingt ist, von dem wir den durch die Resonanz der Mittelohrhöhlen verstärkten einen Ton hören, wenn die Erregbarkeit des Acusticus durch den galvanischen Strom gesteigert ist. Die Höhe des galvanischen Tones ist bei verschiedenen Menschen sehr verschieden, der tiefste bisher beobachtete Ton war c^4, die meisten der von mir untersuchten Personen hörten einen Ton der drei- oder viergestrichenen Octave.

Wir finden also, dass auch der Hörnerv durch Kathodenwirkung erregbarer wird, während durch Anodenwirkung die Erregbarkeit herabgesetzt wird.

Ich habe bisher vermieden, von den bei Stromschwankungen auftretenden Erscheinungen zu reden, da dieselben nur indirect mit der Wirkung des Stromes zusammenhängen und daher gesondert betrachtet werden müssen. Beim Geruchsorgan habe ich nie solche Geruchsblitze beobachtet, beim Geschmacksorgan ebensowenig Geschmacksblitze; bei letzterem fand auch Hermann[2]), dass Stromesschwankungen überhaupt keinen elektrischen Geschmack bewirken, sondern nur der Strom selbst. — Solche Erscheinungen, welche man als Blitze bezeichnen kann, kommen nur bei Auge und Ohr vor. Sie kommen nur dann vor, wenn durch die Stromschwankung Muskelcontractionen entstehen, und bleiben aus, wenn die Muskelcontractionen ausbleiben. v. Helmholtz vermied die Contractionen und Blitze am Auge durch vorsichtiges Manipuliren mit der indifferenten Elektrode; man kann sich aber auch durch Uebung daran gewöhnen, seine Musculatur ruhig zu halten, und wird dann weder von Licht- noch von Klangblitzen etwas verspüren. Die Lichtblitze sind also nicht von der directen Einwirkung des Stromes auf den Nerven abhängig, sondern sie sind eine Folge des Ruckes, welchen der Bulbus durch die plötzliche Contraction der Augenlider- und der Augapfelmusculatur erfährt. — Am Ohre erhalte ich Klangblitze nur bei Querstellung, ebenfalls nur dann, wenn durch die Stromschwankung Muskelcontractionen ausgelöst werden. Meiner Ansicht nach ist ein solcher Klang-

1) Siehe l. c. und Studie über Ohrenklingen. M. f. O. Nr. 4. 1886.
2) l. c. S. 528.

blitz Folge der Contraction des Tensor tympani, die ja auch ohne galvanischen Strom, allerdings nur bei sehr starker Contraction, wie sie beim Gähnen stattfindet, denselben Ton hervorruft. Wir können uns den Vorgang in der Weise vorstellen, dass durch die Contraction des Tensor eine vorübergehende Erhöhung des intralabyrinthären Druckes gesetzt wird, während deren infolge von Erregung der Endorgane der Eigenton der Mittelohrhöhlen vernommen wird.

Fassen wir zum Schlusse die Resultate unserer Untersuchung zusammen:

1. Die Richtung des Stromes hat für die Erregung der Sinnesnerven nur insofern eine Bedeutung, als bei jedem einzelnen Sinnesnerven die Umkehr der Stromesrichtung auch eine Umkehr der Erscheinungen bewirkt.

2. Katelektrotonus am centralen Theile des Nerven erhöht bei allen Sinnesnerven die Erregbarkeit, Anelektrotonus setzt die Erregbarkeit herab.

3. Bei Katelektrotonus am centralen Nervenende sind alle Fasern des Nerven erregbarer. Am meisten ist beim Auge die Erregbarkeit gesteigert für diejenigen Empfindungen, welche durch die kürzesten Lichtwellen hervorgerufen werden, an der Zungenwurzel für sauren Geschmack.

4. Bei Anelektrotonus am centralen Nervenende ist beim Auge die Herabsetzung der Erregbarkeit am geringsten für diejenigen Empfindungen, welche durch die längsten Wellen hervorgerufen werden, daher erscheint das verdunkelte Gesichtsfeld braunroth bis roth. An der Zungenspitze ist bei directer Reizung der Geschmack salzig, weiter nach hinten mehr bitter. — In der Nase, sowie in den Ohren Normalhörender gelang es mir dagegen nie, durch Anodenwirkung eine specifische Reaction hervorzurufen.

5. Die Erscheinungen infolge von Stromschwankungen sind da, wo überhaupt solche auftreten, keine directe Folge einer Durchströmung des Nerven, sondern eines auf die Endorgane wirkenden mechanischen Reizes.

IX.

Aus dem allgemeinen Krankenhause zu Hamburg.

Beiträge zur Hirnlocalisation.

Von

Dr. C. Eisenlohr.

(Hierzu Tafel V.)

II. Anatomische Befunde bei cerebraler Muskelatrophie, nebst Bemerkungen über die Symptome der Sehhügelerkrankungen.

Seit meiner früheren, „Muskelatrophie und elektrische Erregbarkeitsveränderungen bei Hirnherden" betitelten Arbeit[1]) hatte ich Gelegenheit, einzelne Obductionsbefunde zu erheben, die über den in Rede stehenden interessanten Gegenstand, den Zusammenhang erheblicher und relativ frühzeitiger Muskelatrophie an gelähmten Gliedern mit cerebralen Herden, einige weitere Aufklärung zu bringen geeignet sind.

Zunächst war es mir möglich, die anatomische Untersuchung der interessirenden Organe des inzwischen zur Section gekommenen dritten Falles zu machen, dessen klinischer Status in allen Einzelheiten in der erwähnten Mittheilung im Neurolog. Centralblatt gegeben ist.

Ein kurzes Resumé dieses Status lässt sich folgendermaassen fassen:

Es handelt sich um eine 70jährige Frau (Bade), die infolge eines am 12. Juni 1889 erlittenen apoplektischen Anfalls eine complete linksseitige Hemiplegie mit permanenter Hemianästhesie und Contracturen in der oberen Extremität zurückbehalten hatte. Mach circa 4 Wochen machte sich eine deutliche Muskelabmagerung der Streckseite des linken Vorderarms, des Thenar (Hypothenar) und inteross. I. bemerklich; später kam eine deutliche Abmagerung im linken Cruralisgebiet hinzu, während die Atrophie der genannten Muskeln der oberen Extremität noch zugenommen hatte und auch an der Musculatur der Hand der gesunden Seite Zeichen specieller Abmagerung deutlich wurden. Wir fanden bei der besonders berücksichtigten elektrischen Untersuchung eine ganz enorme Herabsetzung der directen faradischen Erregbarkeit in einzelnen kleinen Handmuskeln, eine mässige Herab-

1) Neurolog. Centralbl. 1890. Nr. 1.

setzung in einer grösseren Zahl von Vorderarm- und Oberschenkelmuskeln, eine geringgradige in der Oberarmmusculatur. Daneben Andeutungen qualitativer Anomalien bei directer faradischer und galvanischer Reizung in einigen Handmuskeln und eine nicht hochgradige, aber doch sehr markirte Herabsetzung der Nervenerregbarkeit in der oberen Extremität der cerebral gelähmten Körperhälfte. Was die Pathogenese der Amyotrophie betrifft, so hatte ich mich dahin ausgesprochen, dass ich die Möglichkeit einer von der Pyramidenbahn auf die Vorderhörner des Rückenmarkes (und zwar beider Seiten) fortgeleiteten Degeneration nicht ausschloss, wohl aber ausschloss einen complicirenden neuritischen oder genuinen spinalen Process. Für am wahrscheinlichsten aber hielt ich einen von gewissen Hirncentren auf die Musculatur zunächst der contralateralen, dann aber auch der gleichseitigen Extremitäten direct ausgeübten trophischen Einfluss.

Was den weiteren Verlauf des geschilderten Falles angeht, so blieb der Grad der hemiplegischen Lähmung im folgenden Jahre (1890) ziemlich unverändert. Die Contracturen nahmen an Intensität theilweise zu, speciell wurde eine Contractur der Halsmusculatur im Sinne einer permanenten Rechtsdrehung des Kopfes bemerkt. Die Hypästhesie und Hypalgesie der linken Körperseite bestand in etwas modificirtem Grade fort, die Musculatur sämmtlicher Extremitäten zeigte schliesslich allgemeinen Schwund, ohne dass die Differenz zu Ungunsten der wesentlich atrophirten Muskeln der linken Seite sich steigerte oder verschwand. Der linke Facialis erschien nur in mässigem Grade gelähmt; mimische Lähmung der linken Gesichtshälfte bestand nicht. Intellectueller Verfall, schliesslich Unreinlichkeit, Unruhe, das Gesichtsfeld nicht aufzunehmen. Tod an Pneumonie am 24. Juli 1890.

Die Section, die während meiner Abwesenheit vorgenommen wurde, ergab ausser einer schlaffen Pneumonie des linken Unterlappens und myocarditischen Veränderungen an den Organen der Brust- und Bauchhöhle nichts Wesentliches.

Das Gehirn wurde in toto in Müller'sche Flüssigkeit gebracht, ebenso das Rückenmark und die drei Hauptnervenstämme der linken oberen Extremität, sowie verschiedene Muskeln der letzteren.

Die nach vollendeter Härtung ausgeführte Zerlegung des Gehirns durch vollständige Frontalschnitte wies in der rechten Hemisphäre einen alten apoplektischen Herd auf, dessen Lage in Folgendem bestimmt ist.

I. Ein Frontalschnitt dicht vor dem vorderen Ponsrand, der die Pedunculi, den hinteren Abschnitt der Thalami optici, die Cauda des Nucl. caudatus, den hinteren Abschnitt der inneren Kapsel und der Insel trifft, legt die grösste Ausdehnung des Herdes bloss. Letzterer ist von ziemlich unregelmässiger Gestalt, ca. 8 Cm. im transversalen, 3 Cm. im verticalen Durchmesser, von hellgelber Farbe, gegen die umgebende Hirnsubstanz scharf abgesetzt. Er nimmt ein den hinteren Abschnitt des rechten Thalamus opticus, den ganzen Querschnitt der inneren Kapsel, die äussere Kapsel, reicht nach aussen hart bis zur Inselrinde, nach innen bis 3 Mm. von der Wand des dritten Ventrikels. Basalwärts ist der Herd begrenzt durch den oberen Rand des Querschnitts des

rothen Kerns der Haube, lateral geht er hier über in die Ausstrahlung der inneren Kapsel zum seitlichen Querschnittsdrittel des rechten Pes pedunculi. Nach oben begrenzt sich der Herd in der Markmasse des Scheitellappens ziemlich scharf. Nur im medialen, im Thalamus gelegenen Abschnitt des Herdes findet sich eine linsengrosse, rostbraun umrandete Höhle. Dieser Frontalschnitt (vordere Fläche) ist in der Figur 1 repräsentirt.

II. 1 Cm. occipitalwärts erstreckt sich der Herd, schmaler, unregelmässig zackig, von der lateralen Wand des Seitenventrikels in die Marksubstanz des unteren Scheitelläppchens. Er verliert sich nach hinten in der oberhalb der Decke des Hinterhorns gelegenen Markmasse.

III. Ein Frontalschnitt 1 Cm. stirnwärts von No. 1 zeigt die Substanz der inneren Kapsel noch etwas heller gefärbt, aber von guter Consistenz; keine Höhle. Der Querschnitt der Glieder des Linsenkerns normal.

IV. Ein durch die Mitte des Corpus mammillare gelegter Schnitt zeigt die grossen Ganglien, Corp. striat., Linsenkern und das Gros der inneren Kapsel, die Querschnittsfläche des vorderen Abschnitts des Thalam. optic. mit den davon ausgehenden Markstrahlungen, die äussere Kapsel und Insel intact. Eine stecknadelkopfgrosse, weissgelbe Verfärbung, am medialbasalen Rand des Nucl. caudatus in der inneren Kapsel gelegen, bezeichnet die Stelle des vordersten Ausläufers des apoplektischen Herdes.

Weiter frontalwärts sind die Querschnitte der rechten Hemisphäre normal. Die linke Hirnhälfte zeigt absolut keine Herde.

Querschnitt des Pons in der Gegend der Bindearme: rechte Pyramidenbündel wesentlich verkleinert und hellgelb verfärbt.

Das Rückenmark bietet eine typische absteigende Degeneration des linken Hinterseitenstrangs in der bekannten Ausdehnung durch die ganze Länge. Diese Degeneration, die die Kleinhirnseitenstrangbahn und Grenzschicht der grauen Substanz intact lässt, kennzeichnet sich als ziemlich intensiv durch helle Braunfärbung am Weigert-Präparat, durch starke Verdickung der Neurogliabalken und ausgiebigen Schwund der Nervenfasern. Eine Degeneration im rechten Vorderstrang (Türk'schen Bündel) ist im Halstheil nicht nachzuweisen.

Die Ganglienzellen und die graue Substanz der Vorderhörner überhaupt, das nach der Weigert'schen Methode gefärbte Fasernetz der letzteren, in den verschiedenen Abschnitten des Halsmarks und speciell dem unteren Theil der Halsanschwellung und dem obersten Dorsaltheil durchaus der Norm entsprechend. Weder an Form noch an Grösse bieten die Vorderhornzellen einen Unterschied zwischen beiden Seiten dar; eine ausgesprochene Pigmentirung derselben kann um so weniger als pathologisch betrachtet werden, als sie durchgängig alle Ganglienzellen mehr oder weniger betrifft und als sie Kern und Fortsätze derselben in ihrer Structur nicht wesentlich beeinträchtigt, überhaupt als gewöhnliches Factum genugsam bekannt ist.

Von einzelnen Höhen des Dorsalmarkes und von der Lumbalanschwellung gilt genau dasselbe wie vom Halsmark.

Die Stämme der Nervi medianus, ulnaris und radialis beider Seiten

wurden nach der Härtung ebenfalls mit Weigert'scher Färbung behandelt; in keinem findet sich eine merkliche Faseratrophie, im Gegentheil nur normale Querschnitte.

Von den Muskeln wurden der M. supinator longus sin. und die Daumenballen beider Seiten auf gehärteten Querschnitten untersucht.

Im Supinator longus sind die Muskelfasern von ziemlich gleicher (normaler) Breite, tadelloser Querstreifung, keine Kernvermehrung.

Im Thenar der linken Seite sind sämmtliche Muskelfasern wesentlich schmaler als im Supinator, eine grössere Anzahl entschieden atrophisch; in einzelnen Bündeln, wo dies der Fall, ist auch das intermusculäre Bindegewebe etwas verbreitert, die Kerne leicht vermehrt. Besonders tritt diese partielle Atrophie beim Vergleich mit Querschnitten des rechten Thenar hervor, in denen die Fasern fast durchgängig breiter erscheinen.

Die Querschnitte einzelner intramusculärer Nervenzweigchen im linken Thenar sind nicht auffällig verändert.

Kurz nach Abschluss der Untersuchung dieses Falles kam ein zweiter, analoger, aber bezüglich des Verlaufes und Befundes noch frappanterer Fall zur Beobachtung, der besonders in Bezug auf die Localisation im Hirn mit dem ersten grösste Aehnlichkeit zeigt.

Eine 78jährige Wittwe (Th. Eggers) kam am 12. April 1891 auf meiner Abtheilung mit frischem apoplektischen Insult zur Aufnahme.

Die bei den Hausgenossen der Frau eingezogenen Erkundigungen ergaben, dass die Patientin seit vielen Jahren ganz gesund gewesen war, am Tage vor ihrer Aufnahme — 11. April — einen Schlaganfall erlitten hatte.

Die Patientin liegt mit festgeschlossenen Augen, regelmässig athmend, mit nach links gewendetem Kopfe. Die rechte Wange wird beim Athmen passiv gebläht, die rechte Nasolabialfalte ist verstrichen.

Der rechte Arm und das rechte Bein schlaff gelähmt, während die linksseitigen Extremitäten kräftig bewegt werden; Patientin führt sehr häufig die linke Hand zur Stirn (Schmerz?).

Die Sensibilität für Schmerz auf der linken Gesichts- und Körperhälfte erhalten, während rechts an den Extremitäten die Schmerzempfindung fast überall erloschen, auf der rechten Gesichtsseite stark herabgesetzt sich zeigt.

Die Zunge wird nicht vorgestreckt, der Mund nicht oder nur eine Spur geöffnet. Gesprochen wird gar nicht, kaum ein unarticulirter Laut des Nichtbehagens bei der Untersuchung hervorgestossen. Patellarreflex beiderseits gleich, lebhaft, Abdominalreflex weder rechts noch links deutlich.

Afebril. Temp. 36,8. Puls 88.

Rigidität der peripheren Arterien.

13. April. Ziemlich unveränderter Zustand. Augen permanent geschlossen, nur das rechte hie und da geöffnet. Lichtreaction der Pupillen vorhanden.

Die Bulbi dauernd nach links gerichtet. Cornealreflex rechts fast erloschen, links gut. Auch der obere Ast des Facialis rechts schwächer innervirt, als links. Die mimische Reaction im Facialisgebiet bei Application von Schmerzreizen (an beliebigen sensiblen Körperstellen) links lebhafter als rechts, aber rechts keineswegs aufgehoben. Mund nicht geöffnet, Zunge nicht bewegt, Schlucken sehr erschwert, häufig Verschlucken, weshalb Patientin mit der Schlundsonde ernährt wird.

Leichte Fieberbewegung (38,2).

Die linke Hand liegt meist auf der Stirn.

Sensibilitätsstörung der rechten Seite dieselbe.

Der Zustand ändert sich auch in den nächsten Tagen nicht. Patientin liegt Tag und Nacht in derselben Stellung, der Kopf meist etwas nach links, die Augen permanent nach links, nur wenig und nie über die Mittellinie nach rechts gewendet, die Augenlider beide geschlossen, bei passivem Oeffnen links starkes, rechts schwächeres Zukneifen. Zunge unbeweglich auf dem Mundboden. Patientin giebt auch nur äusserst wenig Zeichen von Verständniss, reagirt nur durch unmuthiges Grunzen und Widerstand mit den ungelähmten Extremitäten.

Gelegentlich werden mit dem linken Arm coordinirte Bewegungen, wie Herbeiholen der Bettdecke, gemacht.

Stuhl und Urin stets ins Bett. In einmal aufgefangenem Urin Spuren von Eiweiss. Temperatur der Haut an den beiderseitigen Extremitäten nicht different.

3. Mai. Einzelne hohe Abendtemperaturen. Dasselbe Bild. Schwache Spannung der Halsmuskeln links, doch wird der Kopf abwehrend willkürlich nach rechts gut bewegt. Hie und da werden mit Bewegungen der linken Oberextremität zusammen ganz geringe der rechten bemerkt (Mitbewegungen). Patellarrefl. r. > l.

Auf Nadelstiche am rechten Fuss und in der rechten Gesichtshälfte wird etwas reagirt, nicht am rechten Arm.

Auffallende Abmagerung der rechten Oberextremität, weniger ausgesprochen am rechten Bein. Die Atrophie betrifft sowohl Ober- als Vorderarm und die Hand, am beträchtlichsten ist sie am Vorderarm.

Umfang des Oberarms (Mitte)	rechts:	17,7.
= = = =	links:	18,6.
Vorderarm (oberes Drittel)	rechts:	17,3.
= = =	links:	18,7.
Vorderarm (Mitte)	rechts:	15,2.
= =	links:	16,3.

Die elektrische Untersuchung ergiebt mehr oder weniger ausgeprägte, z. Th. recht erhebliche Unterschiede.

Faradisch.

N. ulnaris sin. (a. Cub.)	105	R.-A.
= = dext. =	88	=
N. medianus sin. =	90	=
= = dext. =	80	=

Bei wachsender Stromstärke tritt die Differenz der Contractionsenergie mehr hervor.

N. radialis sin. 75, energische,
= = dext. 75 schwache Contr.

Im M. biceps, Supinator longus, sämmtlichen Extensoren am Vorderarm, ebenso den Flexoren ganz erhebliche Unterschiede in der Stärke der Contraction bei directer Reizung, im M. triceps weniger. In den kleinen Handmuskeln ebenfalls ein gewaltiger Unterschied, spec. in der Stärke der Contraction bei wachsendem Strom zwischen rechts und links zu Ungunsten der rechten Seite.

Der M. biceps dext. bietet langsame Contraction bei directer farad. Reizung.

Gegen die Reizung mit dem constanten Strom zeigen besonders die langen Daumenmuskeln und die Extensores carpi und digitorum rechts starke quantitative Herabsetzung der directen Erregbarkeit, aber keine qualitative Abweichung.

An der unteren Extremität ist die Abmagerung rechts ziemlich gleichmässig; keine wesentliche Alteration der elektrischen Nervenerregbarkeit, die directe farad. Erregbarkeit etwas herabgesetzt.

Die Facialisgebiete ohne Unterschied der elektrischen Reaction.

5. Mai. Die laryngoskopische Untersuchung ergiebt: Stimmbänder andauernd in Inspirationsstellung, Kehldeckel unbeweglich.

Weicher Gaumen hängt gewöhnlich schlaff herab, macht aber schwache Hebebewegungen.

Der Mund wird jetzt etwas geöffnet. Zunge noch immobil.

26. Mai. Umfang des Oberarms rechts: 16,8.
= = = links: 17,8.
Vorderam, oberes Drittel, rechts: 16,8.
= = = links: 18,7.
= Mitte rechts: 13,6.
= = links: 16,5.

Während des ganzen Monat Mai unveränderter Status: absolut sprach- und fast lautlos, nur selten ein tiefes Stöhnen. Augen stets geschlossen und schwer passiv zu öffnen, selten spontan geöffnet. Corneae trüb, die unteren Partien grau infiltrirt. Mimische Bewegungen, Schmerzreaction auf Nadelstiche im Gesicht oder am Körper applicirt, beiderseits gleich, sehr lebhaft — intensives Verziehen des Gesichts.

Niemals eine Antwortgeberde; häufig Unmuthreaction bei der Untersuchung.

Kopf stets nach links, ebenso die Bulbi stets nach links gewendet, Herabsetzung der Schmerzempfindung auf der linken Seite andauernd.

In der letzten Zeit öfter kurze Athempausen, aber kein typisches Cheyne-Stokes'sches Phänomen.

Die Temperatur ab und zu leicht febril, im Grossen und Ganzen innerhalb der Norm.

Am 29. Mai plötzlicher Exitus.

Ueber das Verhalten der höheren Sinnesnerven konnte während der ganzen Zeit kein Urtheil gewonnen werden, speciell konnten wir das Bestehen einer Hemianopsie nicht constatiren, da die Patientin ausser Aeusserungen des Unmuths, Stöhnen und Abwehrbewegungen mit dem linken Arm keine Reaction gab, offenbar auch in hohem Grade worttaub war.

Auch die sonst von uns zur Feststellung der Hemianopsie bei schwer zugänglichen und benommenen Hirnkranken geübte Methode: vorsichtiges Annähern einer Streichholzflamme von beiden Seiten jedes Auges (unter Beachtung constanter Blickrichtung natürlich) und Beobachtung des Blinzelreflexes, eine Methode, die bei aller Einfachheit meist ganz überzeugende Resultate liefert, liess uns hier im Stich.

Meist erfolgte gar keine Reaction bei Annäherung der Flamme, von welcher Seite dieselbe auch bewirkt wurde.

Bei der am 30. Mai vorgenommenen Section fand sich eine geringe Wandverdickung des linken Herzens, sehr kleine Schrumpfnieren mit verschmälerter Rinde, Lungenemphysem. Die Muskeln des rechten Ober- und Vorderarms gegenüber der linken Seite auffallend geringer an Volumen und von exquisit verschiedener Farbe. Links ist die Musculatur rothbraun und von fester Consistenz, rechts sowohl die Muskeln des Oberarms, als besonders die an der Streckseite des Vorderarms gelegenen, aber auch die der Beugeseite viel blasser, von gelblichem Ton und von abnorm weicher Beschaffenheit.

Die Nervenstämme am rechten Arm zeigen keine Veränderung.

Das Rückenmark ist ziemlich platt, in allen Abschnitten etwas reducirt.

Die graue Substanz im Halstheil etwas eingesunken, im G. blass, doch ungleichmässig gefärbt; eine bestimmte Verfärbung der weissen Stränge lässt sich am frischen Organ nicht nachweisen.

Die Arterien an der Basis des Gehirns besitzen eine partiell stark atheromatös verdickte Wand. Ebenso zeigen die Verzweigungen der beiden Arteriae fossae Sylvii circumscripte dicke gelbe Einlagerungen und kleine cylindrische Erweiterungen. Im Winkel zwischen Art. communicans ant. dextr. und Art. cerebri ant. ein linsengrosses, mit flüssigem Blut gefülltes Aneurysma, dessen Wand intact ist.

Sämmtliche Hirnwindungen erscheinen etwas schmaler, besonders die des Stirnhirns; die Centralwindungen frei von Veränderungen.

Dagegen findet sich in der Tiefe der Furche, die den linken Cuneus vom Praecuneus trennt, eine gelbliche Verfärbung der Pia und eine bräunlich-gelbe Färbung der unterliegenden Corticalis; die Windungen des linken Cuneus sind gegen rechts entschieden verschmälert.

Ein Frontalschnitt durch das Gesammthirn, der auf der oberen Hirnkante das hintere Ende des Gyrus central. poster. berührt, legt im Innern der linken Hemisphäre eine grosse, elliptische Höhle, mit grösstem Durchmesser in der Quere, bloss. Die grösste Breite derselben beträgt 6 Cm., die verticale Höhe 2 Cm. Die Höhle ist mit theils braungelben, theils graurothen Gerinnseln gefüllt und erstreckt sich nach vorn wie nach hinten ca. 1, resp. wenige Centimeter weit in sagittaler Richtung.

Die Grenzen derselben werden gebildet medianwärts durch die äusserst verdünnte Grenzschicht des Thalam. opticus, den linken Gewölbsschenkel, nach oben und aussen durch die Markmasse der Hemisphäre. Vom 3. Ventrikel ist sie durch die genannte Grenzschicht des Thalamus, die Tela choroidea und den linken Schenkel des Fornix geschieden. Mit dem Unterhorn des Seitenventrikels besteht keine Communication, ebensowenig mit

dem Vorderhorn, das stark erweitert ist; wohl aber mit dem Hinterhorn, das mit Blutcoagulis von dem Herd aus erfüllt ist.

Die Stria terminalis bildet einen Abschluss der Höhle gegen den benachbarten Ventrikelabschnitt. Die Oberfläche des Corpus striatum intact.

Der apoplektische Herd erstreckt sich nach hinten und medianwärts in den vorderen linken Vierhügelarm; er reicht hier bis in die unmittelbare Nähe des Aquaeductus Sylvii, ohne diesen selbst aber zu tangiren. Der linke Thalamus optic. ist von ihr zum grössten Theil zerstört, ebenso der hintere Abschnitt der inneren Kapsel; ferner ein grosser Theil der Regio subthalamica, wogegen die Substantia nigra pedunculi, die Haube des Hirnschenkels und alle Abschnitte des Pons unberührt geblieben sind.

Der Befund am übrigen Gehirn ist negativ.

Die Untersuchung am gehärteten Präparat bestätigte, dass der grösste Theil des linken Thalamus, das Pulvinar und der mittlere Theil desselben zerstört war; die Corpora geniculata intact, ebenso eine ca. 8 Mm. breite Brücke der inneren Kapselfaserung; die Umgebung des Unterhorns und Hinterhorns von guter Consistenz.

Vom peripheren Nervenapparat kamen frisch (in Osmium zerzupft) zur Untersuchung: Muskelästchen zum M. extensor carpi radial. dextr., vom Supinator longus mehrere motorische Aestchen.

Die erstgenannten Nerven verhielten sich mikroskopisch normal, in den Aesten des Supinator zeigten einzelne Nervenfasern scholligen Zerfall des Markes, sehr wenige körnige Degeneration, die Hauptmasse der Fasern aber war normal. An einer vorderen Cervicalnervenwurzel, der 5. rechtseitigen, die mit Osmium behandelt und zerzupft wurde, fanden sich keine Veränderungen.

Die Muskeln dagegen boten frisch zerzupft die intensivsten mikroskopischen Alterationen. Sie, d. h. diejenigen der rechten oberen Extremität, stellten schon beim Zerzupfen eine abnorm weiche Masse dar, in der die Faserstructur kaum noch hervortrat.

Die contractile Substanz hatte in einem grossen Bruchtheil der Muskeln tiefgreifende Umwandlungen verschiedener Art erlitten. Vor Allem machte sich eine Reduction der einzelnen Fasern bemerklich, theils in Form gleichmässiger, mehr oder minder beträchtlicher Verschmälerung, theils in Form völliger Unterbrechung der contractilen Substanz, in Gestalt rosenkranzförmiger Anordnung der Fragmente, in allen Graden des Schwundes bis zu völligem Untergang. Obwohl die Querstreifung noch vielfach gut erkennbar, zeigten sich doch auch plumpe Schollen innerhalb des Sarkolemm, ferner massenhafte Anhäufungen von Muskelkörperchen an Stelle des eigentlichen contractilen Elements, oder querer Zerfall in gröbere Partikel. Dagegen keine Fettkörnchen, keine fettige Degeneration des Protoplasma. Das intermusculäre Bindegewebe erschien schon an Zupfpräparaten vermehrt.

Die geschilderten histologischen Veränderungen fanden sich in annähernd gleichen Graden und ähnlicher Verbreitung in allen untersuchten Muskeln der rechten Oberextremität, im Biceps, Supinator longus, Extensor carpi radialis, wie in den langen Daumenmuskeln.

Die entsprechenden Muskeln der linken — gesunden Seite dagegen boten keine oder nur sehr unbedeutende Abweichungen von der Norm

in den histologischen Charakteren der frisch untersuchten Elemente: ziemlich gleiche, reguläre Breite, normale Querstreifung, normale Menge des intermusculären Bindegewebes. Ebenso evident waren die Unterschiede, resp. pathologischen Veränderungen an Querschnitten der gehärteten Muskeln, die mit Alauncarmin, Eosin-Hämatoxylin, Ammoniakcarmin gefärbt waren. An solchen Querschnitten trat das ungemein differente Volumen der einzelnen Muskelfasern, die ungleichmässige Vertheilung der Faseratrophie über einen grösseren Muskelblock, die starke Vermehrung und der Kernreichthum des Perimysium internum viel deutlicher hervor. Da zeigte sich auch, dass der weitaus grösste Theil der Fasermasse der zur Untersuchung kommenden Muskeln Veränderungen aufwies. Auch die eigenthümlichen Gestaltveränderungen des contractilen Protoplasma, die Unterbrechung der Säulen des letzteren durch scheinbar leere Räume, die spiralige Anordnung der geschrumpften Substanz innerhalb der Sarkolemmaröhre, die Anhäufung von Muskelkernen (und Sarkolemmkernen) innerhalb der letzteren waren an den tingirten Querschnitten aufs Deutlichste zu beobachten. Auch hier derselbe Gegensatz in den Präparaten homologer Muskeln der gesunden Seite, die Normalbilder darboten. In Fig. 2 und 3 ist diese Differenz an Präparaten homologer Muskeln der Vorderarmstreckseite sofort kenntlich.

Ein Muskelast vom N. radialis dext., der nach der Chromsäurehärtung auf gefärbten Querschnittspräparaten untersucht wurde, liess unzweifelhaft einzelne zerstreute Fasern erkennen, in denen an Stelle des normalen Axencylinders ein trübroth gefärbtes, wesentlich voluminöses Gebilde getreten war. Auch die Platten des Endoneurium erschienen local vermehrt. Doch fanden sich an einem entsprechenden Muskelast der linken Seite ähnliche, wenn auch nicht so ausgesprochene Anomalien. Im Ganzen erzchienen die betreffenden Nervenäste doch normal.

Im Stamm des rechten N. radialis konnten Abweichungen vom normalen Querschnittsbild nicht entdeckt werden.

Dem Rückenmark wurde natürlich besondere Aufmerksamkeit zugewendet und speciell aus den verschiedenen Abschnitten der Halsanschwellung zahlreiche Schnittserien durchmustert.

Zunächst wurde eine absteigende Degeneration des rechten Hinterseitenstrangs in dem bekannten Areal constatirt, nach unten an Grösse abnehmend, aber im Lumbalmark noch sehr deutlich. Im Halstheil zeigte sich dieses Degenerationsfeld von der intacten Kleinhirnseitenstrangbahn scharf abgegrenzt, nach dem Vorderseitenstrang bestand eine nicht so scharfe Grenze; die Grenzschicht der grauen Substanz war überall frei. Die Degeneration des Seitenstrangs war keineswegs intensiv, an nach Weigert gefärbten Schnitten nur eben durch etwas helleren Ton kenntlich, doch am Carminpräparat ohne Weiteres durch die Verbreiterung der Interstitien und Ausfall einer Anzahl von Faserquerschnitten markirt. Im linken Vorderstrang fand sich nur eine Andeutung von Degeneration des Türk'schen Bündels, die in Form etwas breiterer Neurogliabalken nur wenige median gelegene Faserreihen betraf; dieselbe reichte nur bis in die Höhe der 5. Cervicalwurzel herab, im Niveau der 6. war sie verschwunden.

Die graue Substanz der Vorderhörner und besonders deren Ganglienzellengruppen in der ganzen Ausdehnung

der Halsanschwellung ohne irgend welche als pathologisch zu deutende Veränderung, ohne Differenz zwischen den beiden Seiten. Zahl, Form, Pigmentgehalt, Deutlichkeit des Kerns und der Fortsätze waren an diesen Ganglienzellen der beiden Vorderhörner gleich; ebenso bot die Reichlichkeit und deutliche Ausprägung der stärkeren vorderen Wurzelausstrahlungen, die Entwicklung des feinen, durch die Weigert'schen Methoden gefärbten Fasernetzes in der grauen Substanz keine Unterschiede dar. Ein paar kleine frische Capillarhämorrhagien der grauen Substanz in einzelnen Schnitten aus der oberen Halsanschwellung waren auf beiden Seiten zu sehen und jedenfalls ohne irgend welche Bedeutung.

Dieselbe negative Charakteristik muss auf die graue Substanz der Lendenanschwellung und der verschiedenen Abschnitte des Dorsaltheils, speciell des obersten angewandt werden.

Eine kleine Anomalie zeigt noch die weisse Substanz der Goll'schen Stränge im Halsmark bis zum oberen Dorsaltheil herab, eine deutliche Braunfärbung (am Weigert-Präparat), die mikroskopisch durch eine entschiedene Verbreiterung der Interstitien und Ausfall einzelner Nervenfasern bedingt war.

Die Querschnitte der vorderen Wurzeln, die speciell im Halsmark und der Lendenanschwellung in besonderer Ausführlichkeit geprüft wurden, verhielten sich in allen Höhen und auf beiden Seiten durchaus gleich und normal.

Von den hinteren Wurzeln gilt dasselbe.

Der Befund an der grauen Substanz der Vorderhörner war somit in beiden berichteten Fällen ein durchaus negativer; die Secundärdegeneration des Pyramidenstranges im Rückenmark unterschied sich in diesen beiden Fällen in nichts von der gewöhnlichen bei entsprechender Läsion der Kapselfaserung und analogem Alter der Hemiplegie.

Gehen wir nun auf eine Besprechung der anatomischen Veränderungen, die dem frappirenden klinischen Symptom der Muskelatrophie zu Grunde lagen, näher ein, so dürfen wir wohl ebenfalls von der Peripherie ausgehen und den Alterationen der Muskeln einen Blick schenken. Die Ergebnisse waren in unseren beiden Fällen positiv, im Gegensatz zu dem in einem früheren Fall von cerebraler Muskelatrophie erhobenen negativen Befund.[1])

Wenn in dem ersten der uns jetzt beschäftigenden Fälle (Bade) die atrophischen Veränderungen der Daumenballenmusculatur nur wenig ausgesprochen waren, so waren sie doch vorhanden; da die Untersuchung sich auf Querschnitte beschränkte, so ist über etwaige feinere Veränderungen der contractilen Substanz ein Urtheil nicht möglich, nur die Verschmälerung der Muskelelemente und die Vermehrung des interstitiellen Gewebes bestimmt erwiesen.

Im zweiten Fall (Eggers) dagegen waren die Muskelveränderungen derartig, wie man sie bei neuritischen oder spinal-amyotrophi-

1) Neurolog. Centralbl. 1890. Nr. 1. Fall II.

schen Atrophien nicht ausgeprägter erwarten kann. Schon makroskopisch hatten die Muskeln ein ganz anderes Aussehen, sie waren gelblich-blass, weich wie Zunder, im Ganzen exquisit abgemagert. Dann zeigten sich, wie im Einzelnen geschildert, bei frischer Untersuchung alle möglichen Abnormitäten der contractilen Substanz in zahllosen Fasern in Verbindung mit Wucherung der Muskelkerne und des Perimysium internum — kurz Veränderungen, wie sie einem rasch vor sich gehenden degenerativen Process innerhalb des Muskels entsprechen. Die Abwesenheit eigentlich fettiger Degeneration innerhalb der Fasern dürfte kaum als etwas Besonderes aufgefasst werden, da tiefgehende Alteration der Muskelsubstanz in Form andersartigen degenerativen Zerfalls auch bei gewisser neuritischer oder spinal bedingter Muskelatrophie und auch bei reinen Myopathien vorkommt.

Das Charakteristische und wohl auch die Erklärung der im zweiten Fall geschilderten Muskeldegeneration liegt in dem rapiden Verlauf des Processes, der von der apoplektischen Attaque bis zum Tode nur einige Wochen beanspruchte und schon 3 Wochen nach derselben zu einer beträchtlichen sichtbaren Abmagerung der gesammten Musculatur der Oberextremität geführt hatte. Während im ersten Fall der Eintritt der Atrophie allerdings nicht viel später — 4 Wochen — fiel, während des weiteren über viele Monate sich erstreckenden Verlaufes aber offenbar ein Stillstand des amyotrophischen Processes, vielleicht ein Rückgang der histologischen Alterationen anzunehmen ist.

Vergleichen wir den Muskelbefund in unseren beiden Fällen mit dem in neuerdings publicirten Fällen erhobenen — wir werden auf diese Fälle noch ausführlicher zurückkommen —, so finden wir in Borgherini's zweiter Arbeit (Ueber einen Fall frühzeitiger Muskelatrophie cerebralen Ursprungs[1]) bei einer durch einen Sarkomknoten in den Centralwindungen veranlassten Atrophie ebenfalls unzweideutige tiefere Veränderungen der contractilen Substanz, neben der Atrophie Verstärkung, Granulirung, Bildung von Lacunen in Verbindung mit Wucherung des Perimysium internum.

In Joffroy und Achard's[2]) zwei Fällen ist Atrophie der Fasern und Kernvermehrung angegeben.

Die intramusculären Nerven, die in unserem zweiten Fall deutliche, wenn auch nur wenig extensive Veränderungen zeigten, wurden im Borgherini'schen Fall nicht alterirt gefunden, ebenso

1) Neurolog. Centralbl. 1890. Nr. 18.

2) Contribution à l'étude de l'atrophie musculaire chez les hémiplégiques. Arch. de méd. expérimentale et d'anatomie pathologique. 3. Année. No. 6. 1891.

in einem der Joffroy-Achard'schen Fälle; in letzterem ist wieder eine geringgradige Veränderung in den grossen Nervenstämmen, leichte sklerotische Veränderungen im Endoneurium und vereinzelte Faserdegenerationen notirt, während in unseren beiden Fällen die grossen Nervenstämme der oberen Extremität durchaus frei waren. Offenbar spielen die degenerativen Veränderungen in den peripheren Nerven bei der cerebralen Muskelatrophie nur eine untergeordnete Rolle.

Schwieriger und umstrittener ist die Frage nach der Rolle, die den grossen Vorderhornganglienzellen des Rückenmarks bei der Pathogenese der cerebralen Muskelatrophie zufällt. Es ist hier der Ort, einige wichtigere Arbeiten über den Gegenstand eingehender zu würdigen, die seit meiner früheren Publication erschienen und bereits kurz erwähnt sind. Es ist dies einmal eine weitere Mittheilung Borgherini's über einen Fall frühzeitiger Muskelatrophie bei einem Tumor der Centralwindungen: hier war der Befund an der grauen Substanz der Vordersäulen negativ.

Im Gegensatz dazu theilen Joffroy und Achard an dem oben citirten Orte zwei Fälle von alten Hemiplegien mit Contracturen und ausgeprägter Muskelatrophie an den gelähmten Gliedern mit, bei denen sie deutliche atrophische Veränderungen an den Ganglienzellen der Vorderhörner in bestimmten Regionen der Halsanschwellung gefunden haben. Die Veränderung war keine sehr beträchtliche, beschränkte sich auf Abnahme der Zahl der grossen Zellen, relativ grössere Anzahl von fortsatzlosen kleinen Zellen; es bestand sonst keine Erkrankung der grauen Substanz.

Joffroy und Achard entwickeln auf Grund ihrer und der fremden Fälle die Pathogenese der cerebralen Muskelatrophien. Nach ihrer Anschauung handelt es sich stets um eine auf dem Wege der Pyramidenbahn fortgepflanzte Beeinflussung der grossen Ganglienzellen der spinalen Vorderhörner. Diese Läsion kann blos dynamisch sein, oder aber materiell; sie kann sich peripher in verschiedenen Graden äussern, entweder nur durch Betheiligung der Muskeln, oder auch der Nerven, wodurch sich die verschiedenen Befunde an den letzteren erklären. Im ersten Stadium der cerebralen Hemiplegie greift meist eine functionelle Reizung der Vorderhornzellen Platz, dadurch entsteht die Contractur; der Reizung folgt eine Erschöpfung und mit ihr die Atrophie. Durch ein eventuelles frühes Eintreten des épuisement erklären Joffroy und Achard die ausnahmsweise frühzeitige Muskelatrophie bei cerebralen Herden. Sie bringen die Betheiligung der trophischen Apparate des Rückenmarks bei cerebralen Hemiplegien in Analogie mit der Alteration der Vorderhörner bei

amyotrophischer Lateralsklerose. Sie exemplificiren aber auch auf die Muskelatrophien bei Gelenkerkrankungen, bei Tabes, die nach ihrer Ansicht ebenfalls in secundärer Weise, durch Irritation der Vorderhornganglienzellen, Muskelatrophie hervorrufen. Für die Realität der Abhängigkeit letzterer von lediglich functionellen — dynamischen — Zuständen sind ihnen die hysterischen Muskelatrophien Beweis.

Borgherini nimmt ebenfalls eine Abhängigkeit der cerebralen Muskelatrophie von den Vorderhornganglienzellen des Rückenmarks an; bei der frühzeitigen cerebralen Atrophie ist die Alteration der letzteren, da sie anatomisch nicht nachweisbar, ebenfalls als eine „dynamische" aufzufassen; sie erfolgt hier auf dem Wege des sensitiven Bündels der Kapselbahn. Die frühe Atrophie unterscheidet sich nach ihm daher von der spät eintretenden durchaus, da letztere sich an die Degeneration der motorischen Pyramidenbahn anschliesst, mit Contractur der Muskeln verbindet.

Gegen die Hypothese einer dynamischen Läsion der Ganglienzellen der spinalen Vordersäulen lässt sich selbstverständlich kein directer Beweis beibringen. Aber — das mag Geschmackssache sein — die Hypothese scheint mir in ihrer vielfältigen Anwendung auf cerebrale, auf hysterische, auf articuläre, auf tabische Muskelatrophien so gekünstelt, dass ich mich ihr so wenig wie früher anschliessen kann. Für die tabische Muskelatrophie ist doch die Abhängigkeit von peripheren, neuritisch-degenerativen Processen jetzt genugsam nachgewiesen, und letztere sind doch mit grösserem Recht als genetisch und zeitlich gleichberechtigt mit den spinalen Veränderungen zu betrachten, denn als secundär einer hypothetischen Erkrankung der Vorderhornzellen.

Für die articulären Muskelatrophien sind sicher häufig periphere neuritische Erkrankungen anzunehmen; dafür sprechen schon die neuritischen Schmerzen.

Deshalb scheint mir die Theorie der cerebralen Muskelatrophie von den angeführten Analogien nicht viel zu profitiren. Und kommen denn nun auch wirkliche mikroskopisch nachweisbare Veränderungen an den Ganglienzellen der Vorderhörner vor, in Form des Zellenschwundes, so tragen diese Veränderungen einen so chronischen Charakter, dass man die rapid auftretende Muskelatrophie bei gewissen cerebralen Herden nicht damit erklären kann. Hier liegt es gewiss viel näher, an directe Beziehungen des peripheren motorischen Apparates zu gewissen Hirncentren zu denken.

Wir kommen nun zu der Frage, ob es möglich ist, bestimmte

Localitäten oder Centren im Gehirn zu bestimmen, deren Ergriffensein das Zustandekommen der frühen cerebralen Muskelatrophie bedingt. Borgherini hat das Verdienst, dieser Frage die Aufmerksamkeit zugewendet und auf Grund der freilich noch wenig zahlreichen autoptischen Befunde eine Antwort gegeben zu haben. Aus früherer Zeit liegen nur einige wenige gelegentliche Beobachtungen vor, die auf einen gewissen Zusammenhang auffälliger Muskelabmagerung mit Erkrankung der motorischen Rindenpartie hinzuweisen schienen. Joffroy und Achard haben sich mit der Frage der Localisation der cerebralen Muskelatrophie begreiflicher Weise nicht beschäftigt, da sie ja die Erkrankung der Pyramidenbahn mittelbar für die letztere verantwortlich machen. Borgherini nun hatte schon in seiner ersten Arbeit [1]) die Hypothese aufgestellt, dass sich die frühzeitige Muskelatrophie den Erkrankungen der motorischen Hirnrinde einerseits, bestimmter subcorticaler Centren, wahrscheinlich des Thalamus opticus, andererseits hinzugeselle; er vertheidigt diese Hypothese in seiner zweiten Mittheilung und stützt sie, was die erstgenannte Localisation betrifft, durch einen autoptischen Befund. Die frühe Muskelatrophie ist nach Borgherini „von Grund aus verschieden von der später auftretenden und mit Degeneration der motorischen Pyramidenbahn verbundenen: fast constant fehlen die Erscheinungen der Degeneration des Pyramidenbündels des Rückenmarks" (Borgherini). Borgherini sucht den von mir bezüglich der Localdiagnose in seinem ersten Fall gemachten Einwand, dass diese Diagnose doch zu wenig gestützt sei, zurückzuweisen und das Recht seiner Vermuthung einer Localisation im Thalamus opticus festzuhalten. Ich verzichte um so lieber auf die Fortsetzung einer Discussion darüber, ob die Schlussfolgerung Borgherini's in seinem ersten Fall berechtigt gewesen, als meine beiden oben berichteten Fälle weiteres grundlegendes Material für die Localisation der cerebralen Muskelatrophie zu liefern geeignet sind. Ich habe im Gegentheil mit Bereitwilligkeit anzuerkennen, dass beide der allgemeinen Hypothese Borgherini's von einem Zusammenhang der cerebralen (frühen) Atrophie mit Läsionen der subcorticalen Centren günstig sind. Die Läsion war in meinen beiden Fällen nahezu symmetrisch auf der rechten und linken Seite, betraf einen grossen Theil des Thalamus mit gewissen Abschnitten der Regio subthalamica und der inneren Kapsel; freilich war auch in beiden Fällen das motorische Bündel der Pyramidenbahn mitbetheiligt und in beiden ausgesprochene secun-

1) Deutsches Arch. f. klin. Med. 1889. Bd. XLV.

däre Degeneration dieser Bahn vorhanden. So verhielt es sich auch in einem der in meiner ersten Arbeit berichteten Fälle (2 Abscesse in der genannten Region) mit absteigender Degeneration des Pyramidenbündels.

Immerhin wäre auch in diesen Fällen die Möglichkeit nicht ausgeschlossen, dass die cerebrale Muskelatrophie doch der Erkrankung eben dieser Bahn, im Sinne von Joffroy und Achard, sich hinzugesellt hätte, aus anatomischen Gründen, deren besonderer Charakter noch nicht zu definiren wäre. Die entgegenzuhaltende Thatsache, dass in der weitaus überwiegenden Zahl der Fälle von absteigender Degeneration der Pyramidenbahn dies nicht geschehe, würde aufgewogen durch den Hinweis auf das gleichfalls unbestreitbare Ausbleiben der frühen Atrophie bei Herden im Thalamus opticus. Bis jetzt ist in der Casuistik der Herderkrankungen des Thalamus von dieser Muskelatrophie nicht die Rede gewesen, und ich selbst habe sie in einzelnen Fällen der Art trotz bewusster Controle nicht gefunden. Zur weiteren Klärung der Sache theile ich noch eine Beobachtung mit autoptischem Befund mit, deren Aufzeichnungen aus früherer Zeit mir vor Kurzem wieder unter die Hände kamen, und die im Lichte der neuen Thatsachen insofern eine gewisse Bedeutung gewinnen, als es sich um localisirte Atrophien mit markirter Herabsetzung der elektrischen Erregbarkeit im Anschluss an einen sehr kleinen und circumscripten Herd im Thalamus ohne Betheiligung der Pyramidenbahn handelt. Die Beobachtung ist freilich insofern unvollständig, als der Zeitpunkt des Eintritts der Muskelabmagerung nicht festgestellt ist, und als die mikroskopische Untersuchung des Rückenmarks fehlt. Man wird aber aus der Schilderung des Falles doch den Eindruck gewinnen, dass es sich um eine besondere Form cerebraler Kinderlähmung mit den genannten Eigenthümlichkeiten und namentlich ohne Spur von Contracturen, dem unausbleiblichen Gefolge der Läsion der Pyramidenbahn, handelte, und dass der Zusammenhang zwischen möglichst kleinem Herd im Thalamus und schlaffer, deutliche trophische Störungen bietender Parese ein nicht abzuweisender war.

Am 4. Septbr. 1880 wurde ich wegen eines 8jährigen Mädchens, M. H., consultirt, bei dem seit einigen Monaten allmählich Störungen der linken Extremitäten sich entwickelt hatten. Nach der Mittheilung des Hausarztes Dr. C. Kramer hatte die Kleine im Herbst 1879 einen schweren Scharlach durchgemacht, im Anschluss daran eine Nephritis, so dass sie 10 Wochen zu Bette lag. Vollkommen wiederhergestellt, befand sich Patientin in den ersten Monaten d. J. 1880 durchaus wohl. Seit Anfang Mai bemerkten die Eltern Schwäche der linken Hand, Schwerbeweglichkeit der Finger und leichte Störung des Ganges. In der ersten Zeit

wurden auch leicht schmerzhafte Sensationen in den Fingern bei Handarbeit angegeben. Keine Kopfschmerzen, keine sonstige Störung des Allgemeinbefindens.

Bei der Untersuchung am 4. Septbr. 1880 fiel zunächst bei herabhängendem linkem Arm eine beträchtliche Schlaffheit des linken Ellbogengelenks auf; der linke Vorderarm erschien in dieser Stellung hyperextendirt, d. h. einen Winkel über 180° mit der Streckseite des Oberarms bildend, zugleich etwas pronirt.

Bei Beugung des Ellbogengelenks verschwand diese Pronationsneigung. Die Muskeln des linken Oberarms gegenüber dem rechten etwas abgemagert (Differenz ½ Cm.), entschieden schlaffer und relaxirter fühlen sich die Muskeln an der Streckseite des linken Vorderarms an; eine ausgesprochene Schlaffheit des oberen Radiusgelenks scheint wesentlich dadurch bedingt zu sein. Die kleinen Handmuskeln links nicht merklich abgemagert.

Die activen Bewegungen in Schulter- und Ellbogengelenk von durchaus normaler Energie, Pro- und Supination, Extension und Flexion des Handgelenks entschieden schwächer und unsicherer, besonders die Supination; ebenso die Streckbewegung, das Spreizen und die Adduction der Finger, die Bewegungen des Daumens. Die Bewegungen sind zwar sämmtlich ausführbar, erfolgen aber mit geringer Kraft und nicht mit normaler Promptheit, sondern etwas incoordinirt. Kraft des Händedrucks entschieden herabgesetzt. An der linken Unterextremität sind die Muskeln der Hüfte und des Oberschenkels von normaler Action; es besteht einzig eine leichte Schwäche im Peroneusgebiet, Neigung des Fusses, nach Innen und plantarwärts zu sinken; übrigens ist die Wirkung der MM. peronei, des Tibialis anticus bei einzelnen Impulsen vollständig und kräftig. Keine Spur von Contracturen oder abnormen Muskelspannungen.

Die faradische Erregbarkeit der Nervenstämme der linken Oberextremität nicht alterirt; in den Muskeln der Streckseite des Vorderarms, dem Supinator longus, den Extensoren eine leichte quantitative Herabsetzung, im Extensor pollicis und Abductor p. long. eine erhebliche Abnahme der directen farad. Erregbarkeit.

Handmuskeln reagiren links wie rechts gut.

Die galvanische Erregbarkeit indirect und direct ohne wesentliche Abnormität.

Das Peroneusgebiet beiderseits in Bezug auf faradische Reaction gleich und normal.

Im Facialisgebiet, an den Pupillen nichts Auffallendes.

Im Laufe der beiden nächsten Jahre keine wesentliche Veränderung in dem geschilderten Zustande. Im Frühjahr 1881 machte die Kleine eine rechtsseitige Pneumonie durch; in deren Verlauf trat eine Lähmung des linken Mundfacialis auf, die nur unvollständig zurückging und bis 1882 beim Sprechen und Lachen bemerkbar blieb. Die linksseitigen Extremitäten erlitten keine weitere Bewegungsstörung. Im März 1882 klagte Patientin öfter über Schmerz im Hinterkopf, Anfang April hatte sie gastrische Störungen, mit leicht febriler Temperatur, lag zu Bett. In der Nacht des 12. April epileptiforme Krämpfe in den linken Extremi-

täten, am folgenden Morgen Sprachstörung, leichte Amnesie für einzelne Wortbezeichnungen, etwas Benommenheit. Die weitere Entwicklung der neuen Erkrankung, das Verhalten der Temperatur und des Pulses, der halbsoporöse Zustand, die Nackencontractur, Anomalien der Pupillenreaction, der Respiration und andere Symptome, die ich nicht einzeln aufzuzählen habe, liessen keinen Zweifel darüber, dass sich eine tuberculöse Meningitis hinzugesellt habe. Die speciellere Diagnose wurde auf eine alte encephalitische Narbe, einen frischeren Tuberkel und davon ausgehende ganz recente Meningitis tuberculosa gestellt.

Am 21. April erfolgte der Tod, nachdem noch Augenmuskellähmung, aber keine ausgeprägten hemiplegischen Erscheinungen in Scene getreten waren.

Die Section zeigte neben Trübung und Verdickung der Pia reichliche Eruption von miliaren Knötchen in der Pia der Gehirnbasis, speciell in den Fossae Sylvii, die Convexität frei von Tuberkeln.

Im rechten Thalamus opticus, und zwar dessen hinterer Hälfte, eine mit zarter Membran versehene, ca. kirschkerngrosse cystische Höhle; im hinteren Umfang der Wand befindet sich ein halblinsengrosses gelbes, derbes Knötchen. Die Oberfläche des Thalamus an der dem Herd entsprechenden Stelle etwas eingesunken und durchscheinend, die Umgebung der Cyste von erweichter Beschaffenheit. Im Plexus choroides des Unterhorns des rechten Seitenventrikels einige kleine gelbe Einsprengungen von derselben Beschaffenheit, wie das Knötchen im Thalamus. Die cystische veränderte Partie reicht lateral- und basalwärts gerade bis zu der Faserung der Capsula interna, von der jedenfalls nur wenig Fasern mit ergriffen sind.

Corpus striatum und Centrum semiovale frei. Ebenso das übrige Grosshirn, Pons, Medull. oblong., Kleinhirn. 3. Ventrikel und Seitenventrikel durch Flüssigkeit stark ausgedehnt.

Das Rückenmark konnte nicht untersucht werden; die Section musste sich überhaupt auf die Schädelhöhle beschränken.

Die Art des Eintritts und der Charakter der Lähmung lassen meines Erachtens übrigens keinen Zweifel darüber, dass das Rückenmark dabei unbetheiligt war, dass die partiellen Paresen der linksseitigen Extremitäten cerebraler Natur waren und von dem offenbar älteren Herd im hinteren Abschnitt des Thalamus opticus und der nächstangrenzenden Kapselfasern abhingen. Die Beschaffenheit des gelben Knötchens und die von hier ihren Ursprung nehmende tuberculöse Meningitis sprechen unzweideutig dafür, dass ersteres ein kleiner verkäster Tuberkel war. Dieser muss sich in der Wand oder Umgebung der kleinen Cyste im Thalamus opticus entwickelt haben, und letztere wird als Residuum des encephalitischen Vorgangs zu betrachten sein, der sich im Frühjahr 1880, 2 Jahre vor dem Tode, abgespielt hat, und der zu der atrophischen Parese der rechten Oberextremität Veranlassung gegeben.

Die klinische Geschichte mit dem anatomischen Befund zusammen scheint mir kaum eine andere Deutung zuzulassen. Jedenfalls — und darauf kommt es ja allein an — bietet sich uns auch hier ein Beispiel einer cerebralen atrophischen Parese einzelner Muskeln oder einer Muskelgruppe, abhängig von circumscripter und lange stationärer Herderkrankung eines Abschnittes des contralateralen Thalamus opticus mit geringer Betheiligung des hinteren Theiles der Kapselfaserung. Somit wäre auch dieser Fall geeignet, die Hypothese Borgherini's von der Bedeutung dieses Hirntheils für die Ernährung der Muskeln zu stützen. Ich mache darauf aufmerksam, dass auch in diesem letztgeschilderten Fall eine markirte Herabsetzung der directen faradischen Muskelerregbarkeit und zwar nur in den langen Daumenmuskeln nachgewiesen wurde. Qualitative Aenderungen der galvanischen Muskelerregbarkeit waren in diesem Fall so wenig wie in dem Fall II (Eggers) vorhanden; es scheint also die qualitative Abnormität der Muskelreaction ein durchaus nicht constanter, sondern seltener Befund zu sein. Ich möchte auch Möbius gegenüber daran festhalten, dass die in Frage stehenden qualitativen Abweichungen der elektrischen Muskelreaction nicht ohne Weiteres zur „Entartungsreaction" zu rechnen seien.

Dass die Annahme eines Zusammenhanges cerebraler Muskelatrophie mit Herden im Thalamus opticus keine allgemeine Gültigkeit beanspruchen darf, habe ich oben schon ausgeführt. Möglicher Weise kommt bei der Entstehung der Atrophie, wie ich in meiner früheren Mittheilung schon angedeutet habe, die Natur des Processes ebenfalls in Frage.

Nun ist die (frühzeitige und ausgesprochene) Muskelatrophie nicht allein bei Herden in subcorticalen Centren, Thalamus opticus, sondern auch bei corticalen Herdaffectionen nachgewiesen worden. Speciell Borgherini's zweiter Fall [1]) — Tumor in beiden Centralwindungen — ist ein Beispiel davon, und auch in einem meiner früheren Fälle handelte es sich um eine solche — Abscess in der Region der Centralwindungen. Aber auch hier ist das Auftreten einer Muskelatrophie ein seltenes Factum, da die zahlreichen casuistischen Beispiele corticaler Lähmungen zum weitaus grössten Theil davon nichts enthalten. Also auch hier ein Ausnahmeverhältniss, das wohl eine Besonderheit des anatomischen Vorgangs voraussetzt. Es ist mir nicht wahrscheinlich, dass gerade von den corticalen Apparaten der Centralwindungen aus

1) Neurolog. Centralbl. 1890. Nr. 18.

eine Einwirkung auf die sensible Bahn und durch diese auf die Vorderhornzellen des Rückenmarks ausgeht; ich muss diesen Einwand Borgherini gegenüber festhalten. Bei dem jetzt zu geringen anatomischen Beweismaterial halte ich aber eine weitere Erörterung der Möglichkeiten nicht für opportun.

Dieselbe Einschränkung, wie der Zusammenhang der Muskelatrophie mit Thalamusherden, muss auch der Satz erfahren, dass die mimische Function des Facialisgebietes von der Integrität des Sehhügels abhängig sei, oder dass Herde im letzteren mimische Lähmung bedingen. Ich habe im ersten Theil dieser Arbeit schon an der Hand einer Beobachtung nachzuweisen gesucht, dass im Gegentheil eine Exaggeration der mimischen Bewegungen aus derartigen Herden resultiren könne.

Eine weitere Bestätigung dieser Vermuthung finde ich in der Schilderung des klinischen Bildes, das Fall II der gegenwärtigen Mittheilung bot: beständige Contractur des Facialisgebietes. Eine solche Contractur — und zwar einseitig, contralateral — mit clonischen, tieähnlichen Zuckungen abwechselnd habe ich in einem weiteren Fall von alter Erweichung des hinteren Abschnittes des Thalamus opticus bei einem 53jährigen Arbeiter neuerdings gefunden.

Es existiren nun zahlreiche Fälle — vielleicht die Mehrzahl —, in denen bei Herderkrankung des Thalamus weder eine Spur von mimischer Lähmung, noch von Contractur vorhanden ist. Nichtsdestoweniger ist die These Nothnagel's von werthvoller Bedeutung für die Localdiagnose.

Eine Erscheinung, die neuerdings gleichfalls bei Affectionen des Thalamus opticus beobachtet ist, wenn sie auch nicht vom Thalamus selbst abhängt, ist das Auftreten neuralgiformer Schmerzen in den Extremitäten (der entgegengesetzten Seite). Dieselben sind in einem Fall von Edinger[1]) als ausserordentlich heftig beschrieben; sie hingen, wie Edinger nachwies, von der Betheiligung einer ganz kleinen Partie der anliegenden sensiblen Kapselfaserung ab.

Diese „centralen" Schmerzen durch Reizung der sensiblen Kapselfaserung sind offenbar Ausnahmen und scheinen von ganz besonderen Bedingungen abzuhängen. In Fall 15 des grossen Werkes von Henschen[2]) — Blutung in den Thalamus opticus — leitete Schmerz im contralateralen Arm die apoplektische Attaque ein; die Gefühlsbahn

1) Giebt es central entstehende Schmerzen? u. s. w. Diese Zeitschr. Bd. I. Heft 3 u. 4.

2) Klinische und anatomische Beiträge zur Pathologie des Gehirns. I. Theil. 1890. Upsala.

war dauernd betroffen. In einem von mir klinisch analysirten Fall [1]), in dem auch die übrigen Erscheinungen auf eine Läsion des Thalamus und der sensiblen Kapselbahn hinwiesen, waren hartnäckige Schmerzen bei activen und passiven Bewegungen in den afficirten Gliedern, die nicht von Contractur oder Affectionen der grösseren Gelenke abhingen, ein Symptom, das ich in diesem Sinne verwerthete. Es wird dieses Symptom zwar nur mit Vorsicht, da es nicht direct vom Thalamus abhängt, aber doch gelegentlich diagnostisch zu benutzen sein.

Ob die von Lissauer [2]) im Gehirn von Paralytikern gefundenen partiellen Degenerationen der Thalami optici, die recht intensiver Natur waren, zu klinischen Symptomen Veranlassung geben, ist ungewiss. Lissauer fand sie bei solchen Kranken, die an „Anfällen" gelitten hatten; er hält es allerdings für unwahrscheinlich, dass diese Thalamusherde functionell ganz unschuldig sein sollten. Sicher ist aber nur, was die Untersuchungen von v. Monakow bestätigen, dass die betreffenden secundären Degenerationen einen Index für Läsionen sensorischer und sensibler corticaler Apparate abgeben.

Ich behalte mir vor, auf einige bekanntere „directe" und „indirecte" Thalamussymptome, wie die posthemiplegischen motorischen Reizerscheinungen (Chorea-, Athetosebewegungen u. s. w.) und die Sehstörungen an der Hand später zu publicirender Beobachtungen näher einzugehen. [3])

Erklärung der Abbildungen.

Fig. 1. Frontalschnitt des Gehirns von Fall I. Durch die hintere Partie der Thalami optici.

Th. Thalamus.	*I.* Insel.
P. Pedunculus cerebri.	*V. l.* Seitenventrikel.
V. III. 3. Ventrikel.	*U. h.* Unterhorn.
T. o. Tractus opticus.	*H.* Herd.

Fig. 2. Extensor carpi radial. rechts von Fall II.
Fig. 3. " " " links " " "

1) Deutsche med. Wochenschr. Nr. 4. 1892. Ref. der Verhandlungen des ärztl. Vereins in Hamburg.

2) Sehhügelveränderungen bei progressiver Paralyse. Deutsche med. Wochenschrift 1890. N. 26.

3) Auf die nach Absendung dieser Arbeit erschienene Publication von L. Darkschewitsch: Affection der Gelenke und Muskeln bei cerebralen Hemiplegien (Arch. f. Psychiatrie. Bd. XXIV. Heft 2) konnte ich keine Rücksicht mehr nehmen.

X.

Aus dem pathologischen Institut zu Heidelberg.

Ueber die Muskelatrophie bei der cerebralen Hemiplegie.

Von

Dr. A. Steiner.

Die Thatsache, dass central gelähmte Muskeln nur wenig oder gar nicht in ihrer Ernährung leiden, ist seit Langem bekannt und diagnostisch verwerthet. Und doch ist unverhältnissmässig viel Zeit darüber hingegangen, bis das Bewusstsein derselben einem grösseren Kreise lebendig wurde. Selbst im Beginn der zweiten Hälfte unseres Jahrhunderts findet man in wissenschaftlichen Arbeiten die Atrophie nach Lähmungen in einer Weise dargestellt, die an Unklarheit nichts zu wünschen übrig lässt. Man kann daher erst recht nicht hoffen, etwaige Ausnahmen von der Regel schon in der älteren Literatur verzeichnet zu finden. Vielmehr macht der Schwund cerebral gelähmter Muskeln da, wo ich ihn zuerst erwähnt finde[1]), ganz den Eindruck eines höchst gleichgültigen und zufälligen Nebenumstandes, der in anderen Fällen ebenso gut verschwiegen, wie hier gerade angeführt werden konnte.

Gewöhnlich wird Todd[2]) als der Erste genannt, der sich eingehender mit den Zuständen der Muskeln bei Hemiplegischen be-

1) M. Hall (Krankheiten des Nervensystems. Leipzig 1842): „bei einer chronischen Hemiplegie mit bedeutender Abmagerung der gelähmten Muskeln". Was die Literaturangaben dieser Arbeit betrifft, so habe ich natürlich Alles beigezogen, was ich finden konnte, von den älteren auch die Hauptwerke durchgesehen, soweit sie mir erreichbar waren. Zu meinem grossen Bedauern konnte ich namentlich die italienische Literatur nicht in dem Maasse berücksichtigen, wie sie es verdiente; auch die französische dürfte noch eines und das andere enthalten. Wo ferner die Atrophie nur gelegentlich unter anderem Titel erwähnt war, blieb ihre Entdeckung natürlich dem Zufall überlassen, so dass vielleicht auch hier noch einige modificirende Thatsachen zu finden wären. Aber für eine darauf gerichtete Arbeit ist kein Ende abzusehen.

2) Clinical Lectures on Paralysis. London 1854. 2. ed. 1856.

schäftigt hat. Ich finde aber, dass schon 1848, also mindestens gleichzeitig und dem Datum der Veröffentlichung nach sogar noch einige Jahre früher Helfft[1]) dieselben ebenfalls behandelt und im Wesentlichen zu denselben Ergebnissen kommt. Uns interessirt von seinem Schema hier nur die zweite Gruppe, wo die Muskeln „von vornherein in hohem Grade welk und schlaff sind und schnell abmagern". Diese „Hemiplegie mit schlaffen Muskeln" bildet die erste Klasse der Todd'schen Eintheilung. Todd's Bedeutung für unsere Frage wird auch von Brissaud in seiner historischen Betrachtung gebührend hervorgehoben. Die Lectüre seiner ausgezeichneten „Vorlesungen", besonders der darin mitgetheilten Fälle, in deren einem die Atrophie so hochgradig war, dass der Humeruskopf aus der Gelenkpfanne herabsank, zeigt, dass Todd so weit gekommen war, wie man eben ohne Kenntniss der absteigenden Degeneration und ohne genaue mikroskopische Untersuchung kommen konnte. Auch Leubuscher[2]) spricht, wenn auch bei Weitem nicht mit der Todd'schen Gründlichkeit, an verschiedenen Stellen von der Muskelatrophie bei der cerebralen Hemiplegie. Etwa ein Decennium später haben Cornil[3]) und Bouchard[4]) die atrophischen Muskeln und ihre Nerven bei einer Anzahl Hemiplegischer untersucht und in jenen einfache und degenerative Atrophie, in diesen Bindegewebswucherung nachgewiesen. Aber, was uns heute kaum begreiflich scheinen will, das Rückenmark wurde nicht berücksichtigt und damit der Schlüssel zur Lösung des Räthsels nicht gefunden. Charcot blieb es vorbehalten, theils selbst, theils durch seine Schüler die Ursache dieser posthemiplegischen Atrophie aufzudecken, als welche in allen darauf untersuchten Fällen atrophische Processe im betreffenden Vorderhorn gefunden wurden, hervorgerufen durch Uebergreifen der absteigenden Degeneration der Pyramidenbahn auf die graue Substanz.[5]) Diese bis dahin gewöhnlich

---

1) Neuropath. Beobachtungen. Casper's med. Wochenschrift. 1848. S. 822. Eine etwa gleichzeitige hierhergehörige Beobachtung Romberg's („Lehrbuch der Nervenkrankheiten 1850") citirt Carrieu. Ich muss gestehen, dass es mir nicht geglückt ist, sie aufzufinden.

2) Pathologie und Therapie der Gehirnkrankheiten. Berlin 1854. Was sich etwa in späteren Hand- und Lehrbüchern über diesen Gegenstand findet, werde ich nicht weiter aufzählen.

3) Gaz. médic. de Paris 1864. No. 11. 4) Ebenda. No. 28.

5) Charcot, Leçons sur les malad. du syst. nerv. I. Paris 1874. — Leçons sur les localisat. cérébr. I. Paris 1876. — Carrieu, Des amyotrophies spinal second. Thèse. Montpellier 1875. — Pitres, Gazette des hôpitaux u. Arch. de physiol. 1876. — Brissaud, De l'atrophie musculaire dans l'hémiplégie, Revue mens. de méd. 1879. p. 616.

für unmöglich gehaltene Complication der absteigenden Degeneration war vereinzelt auch sonst beobachtet und in ihrer Bedeutung erkannt worden[1]), und jetzt ging man im Gegentheil so weit, sie für ihr eigentliches und regelrechtes Ende zu erklären (Brissaud). Namentlich durch die Arbeit Brissaud's war das Bild dieser, wie ich sie der Kürze wegen nennen will, „spinalen" Form der posthemiplegischen Muskelatrophie einstweilen zum Abschluss gebracht, und konnte die spätere Zeit nur noch weitere casuistische Beiträge liefern, deren Zahl eine auffallend geringe genannt werden mag.[2])

Während man noch damit beschäftigt war, diese spinale Form, so gut es gehen wollte, mit den herrschenden Anschauungen in Einklang zu bringen, boten sich aufmerksamen Beobachtern neue Räthsel. 1879 berichtete Senator[3]) über einen Fall von Gehirnabscess mit schubweise eintretender Hemiplegie und einer sehr schnell (binnen 11 Tagen) sich entwickelnden Abmagerung des befallenen Armes, während bei der Section weder absteigende Degeneration, noch Vorderhornalterationen gefunden wurden. In den letzten Jahren wurden dann so viele mit diesem identische Fälle mitgetheilt, dass auch die „cerebrale" Form der posthemiplegischen Muskelatrophie, d. h. die ohne Veränderungen in den Vorderhörnern, mit oder ohne absteigende Degeneration, als eine zwar seltene, aber sicher bestehende Folgeerscheinung einer Hirnerkrankung angesehen werden musste. Je ärmer wir an Thatsachen waren, desto mehr bemühte man sich, durch Hypothesen diese sonderbare Erscheinung sich zurechtzulegen. Allein die Ueberraschungen hatten noch nicht einmal ein Ende. Seitdem man die Hysterie genauer kannte, wusste man auch von dem Vorkommen einer hysterischen Hemiplegie. Für die Diagnose derselben war, wie für eine hysterische Affection überhaupt, das Fehlen jeder trophischen Störung von fundamentaler Wichtigkeit. Aber auch hier zeigte sich bald, dass keine Regel ohne Ausnahme bleibt. Zuerst finde ich bei Benedikt[4]) beginnende Atrophie als hysterische Trophoneurose erwähnt. Ziemlich lange danach hat dann Kalkoff[5]) und etwas später

1) Hallopeau, Arch. génér. de méd. 1871/72. 1872. p. 74. — Leyden, Klinik der Rückenmarkskrankheiten. Berlin 1874/76. Bd. II. S. 304.

2) Bastian (Common forms of paralysis from brain disease), Lancet 1874. II. p. 405. — Putzel, New York med. Record. 1882. — Joffroy et Achard, Arch. de méd. expériment. III. p. 780. 1891.

3) Berl. klin. Wochenschrift. 1879. Ich nenne diesen Fall als den ersten, weil die Atrophie hier zuerst gebührend hervorgehoben wurde.

4) Wien. med. Wochenschrift. 1863. Nr. 30.

5) Zur Differentialdiagnose der u. s. w. Hemianästhesie. Diss. Halle 1884.

Charcot, resp. Babinski[1]) eine Reihe von hysterischen Mono- und Hemiplegien mit Muskelatrophie mitgetheilt. Seitdem ist noch eine Anzahl solcher Fälle bekannt geworden, die ich hier nicht weiter aufzuzählen brauche.

Wie man leicht sieht, ist mit der Atrophie bei der hysterischen Hemiplegie die Reihe der Möglichkeiten zu Ende. Denn wir haben jetzt die posthemiplegische Muskelatrophie unter folgenden Verhältnissen:

	Gehirn.	Pyramidenbahn.	Vorderhorn.		
1.	nachweisbar verändert	nachweisbar verändert	nachweisbar verändert	spinale	Form.
2.	nachweisbar verändert	nachweisbar verändert	nicht nachweisbar verändert	cerebrale	Form.
3.	nachweisbar verändert	nicht nachweisbar verändert	nicht nachweisbar verändert	cerebrale	Form.
4.	nicht nachweisbar verändert	nicht nachweisbar verändert	nicht nachweisbar verändert	hysterische[2])	Form.

Nach diesem kaum zu umgehenden Ueberblick beginnen wir die Beschreibung der cerebralen Form der posthemiplegischen Muskelatrophie, als welche unser eigentliches Thema bildet, mit der Aufzählung ihrer Literatur. Auf einen Missstand, der sich dabei störend

1) Charcot, Leç. sur les mal. du syst. nerv. III. Anhang. — Babinski, Arch. de neurol. XII. 1886.

2) Von der corticomusculären Leitungsbahn wäre jetzt nur noch ein Stück übrig, dessen Degeneration auch Muskelatrophie erzeugen könnte. In der That hat Déjérine (Soc. de biol. 27. VII. 1889) über einige Fälle von posthemiplegischer Muskelatrophie referirt, als deren Ursache er eine centralwärts an Intensität abnehmende Degeneration der peripheren Nerven betrachtet wissen will. Die Vorderhörner waren nicht verändert. Ueber das Verhalten der Pyramidenbahn ist in dem Auszug der Gaz. hebd. 1889 leider nichts gesagt. Déjérine hält die Atrophie spinalen Ursprungs für sehr selten und die Degeneration der peripheren Nerven für ihre gewöhnliche Ursache. Aber wenn man auch der Auffassung Déjérine's, die durch die Art der Ausbreitung der Degeneration freilich wenig gestützt wird, beipflichten wollte, so hätte man doch für das Verständniss der Frage damit gar nichts gewonnen. Denn die Muskeln und Nerven fallen hier völlig unter einen Begriff, den des Endorgans, und wenn man bisher fragte: wie kommt es, dass die Muskeln bei Hemiplegischen hie und da atrophiren? so würde man eben jetzt fragen: wie kommt es, dass bei ihnen hie und da die Nerven degeneriren? Der Vollständigkeit halber sei noch bemerkt, dass in neuester Zeit auch eine hysterische Muskelatrophie ohne Lähmung beschrieben wurde (Gilles de la Tourette, Nouv. Iconogr. de la Salpetrière. II. 1889; nach Schmidt's Jahrb. 226. S. 24).

bemerkbar macht, habe ich schon oben hingedeutet, dass nämlich besonders die älteren Arbeiten in ihren Ueberschriften auch nicht im Mindesten eine etwa bemerkte Atrophie verrathen und ihre Entdeckung also nur einem glücklichen Zufall gelingen kann. So ging es mit den Fällen Senator's, Burresi's, Cantani's und Rosenthal's.[1]) Ein anderes Uebel ist die ungleiche Ausführlichkeit der Mittheilungen. Von den drei Fällen, die Babinski anführt, sind nur von einem ein paar kümmerliche Daten zu verwerthen, von den zwei anderen wissen wir nur, dass sie gesehen wurden.

Was die Auswahl des Materials anlangt, so bleiben hier alle nicht erwachsenen, also auch 2 von den seither immer zusammen besprochenen Patienten unberücksichtigt. Denn bei Kindern gehören Differenzen im Volumen u. s. w. gesunder und central gelähmter Glieder zu den gewöhnlichen Vorkommnissen, mögen sie nun bald nach Beginn der Erkrankung oder erst nach Monaten und Jahren eintreten[2]), und wenn dabei auch neben der Störung des Wachsthums eine wirkliche Atrophie eine grössere Rolle spielt, als Manche zugeben wollen, so ist doch eben diese Concurrenz zweier verschiedener nicht scharf zu trennender Momente so hinderlich, dass wir lieber, einstweilen wenigstens, auf die ganz eindeutigen Beobachtungen an Erwachsenen uns beschränken. So wissen wir bis jetzt von 21 Fällen, von 2 (Babinski) allerdings nur, dass sie existirten, von 2 anderen (Cantani, Rosenthal) kaum viel mehr, so dass noch 17 übrig sind, an denen wir unsere Betrachtungen anstellen können. Dies sind der Reihe nach:

1 Burresi (Tuberculosi della zona eccitabile dell' emisfero cerebrale destro). Lo sperimentale. 1877. I. p. 248.

1 Senator (Zur Diagnose der Hirnerkrankungen). Berl. klin. Wochenschr. 1879.

---

1) Silvestrini (Le paralisi nei loro rapporti colla atrofia dei muscoli. Tesi. Padova 1875) spricht bei Patella (l. c.) von 2 Fällen Cantani's und Rosenthal's, intracranielle Tumoren, die Brücke comprimirend, mit Atrophie im Gefolge der dadurch erzeugten Lähmung. Leider war es mir unmöglich, Genaueres über dieselben zu erfahren.

2) Vgl. u. A. Taylor (On unilateral atrophy and spasm), Guy's Hosp. Rep. XXIII. 1878. — Putzel (l. c.) in der an den Vortrag sich anschliessenden Discussion. — Henoch, Vorlesung über Kinderkrankheiten. Berlin 1890. — Förster, Ueber trophische Störungen bei Lähmungen. Deutsche med. Wochenschr. 1880. S. 671 (rasch eintretende Atrophien bei hemiplegischen Kindern). Analog den letzteren sind ein von Senator (Charité-Annalen XIII. S. 323) und ein von Nothnagel (Zur Diagnose der Sehhügelerkrankungen), Zeitschr. f. klin. Med. XVI. 1889 im Nachtrag mitgetheilter Fall. Ob Wachsthumshemmung oder Atrophie, mag vorläufig noch unerörtert bleiben. Vgl. S. 297 Anm.

3 Patella (Delle atrofie muscolari secondarie). Padova 1886.
1 Babinski (Soc. de biol.) referirt: Neur. Centralbl. 1886.
2 Quincke (Ueber Muskelatrophie bei Gehirnerkrankung). Deutsches Arch. f. klin. Med. XXXXII. Bd. S. 492. 1887.
1 Borgherini (Ueber die frühzeitige Muskelatrophie bei der cerebralen Lähmung). Deutsches Arch. f. klin. Med. XXXXV. Bd. S. 371. 1889.
1 Klippel (Hémiplégie gauche avec troubles trophiques etc.). Bull. de la soc. anat. de Paris. LXIV. p. 649. 1889.
2 Eisenlohr (Muskelatrophie bei Gehirnherden). Neurolog. Centralbl. 1890.
1 Borgherini (Ueber einen Fall frühz. Muskelatrophie u. s. w.). Ebenda. S. 545.
2 Roth et Mouratow (Contribut. à l'étude de la pathol. des hémisphères cérébraux). Moscou 1890. (Arch. de neurol. Vol. XXI. p. 296.) Vgl. auch Muratoff, Vortrag auf dem 4. Congress russischer Aerzte. Tageblatt des Congresses und Referat im Arch. de neurol. XXI. p. 461.
1 Darkschewitsch (Ein Fall von frühzeitiger Muskelatrophie bei einem Hemiplegiker). Neurol. Centralbl. 1891. S. 622.
1 Kramer (Beitrag zur Lehre von der Jakson'schen Epilepsie und der cerebral bedingten Muskelatrophie). Jahrb. f. Psych. X. S. 91. 1891.

Hieran reiht sich als Nr. 18 ein auf der hiesigen medicinischen Klinik behandelter Patient mit linksseitiger Hemiplegie und Atrophie des Armes, von dem die uns hauptsächlich interessirenden Daten mit denen der 17 anderen in einer Tabelle (Seite 286 u. 287) zusammengestellt sind, während die etwas eingehendere Beschreibung hier folgt.

Krankengeschichte.

Joh. E., 72 J. alt, wurde am 8. Februar 1890 in die medicinische Klinik aufgenommen, nachdem er vom 15. December 1889 an in poliklinischer Behandlung gewesen. Aus den poliklinischen Aufzeichnungen war zu entnehmen, dass Pat. früher stets gesund, nicht luetisch und kein Trinker war. Doch hatte er seit Sommer 1889 hie und da auf ganz kurze Zeit nicht mehr sprechen können und einen nach links geneigten unsicheren Gang bekommen. Auch über etwas Herzklopfen klagte er. Am 14. December 1889 fiel er plötzlich bewusstlos zu Boden, kam zwar bald wieder zu sich, konnte aber Arm und Bein links nicht mehr bewegen. Am anderen Tage untersucht, zeigte er Ptosis und Facialislähmung links, sowie spastische Lähmung der linken Extremitäten. Die Zunge war frei, Pupillen beiderseits gleich,

Nr.	Autor	Geschlecht	Alter	Art des Leidens	Beginn der Atrophie
1.	Patella l. c.	M.	21	Fractur des Os par. dex.	Nach 2 Monaten beträchtl. Atrophie.
2.	Borgherini, D. A. f. kl. Med.	M.	24	Hämorrhagie in die rechte Streifensehhügelgegend?	Am 3. Tag.
3.	Quincke l. c.	M.	25	Leptomening. syphil. gyri centr. dextr. utriusque.	Nach 3 Wochen.
4.	Senator l. c.	M.	30	Abscess in der linken Hemisphäre.	Nach 11 Tagen 1—2 Cm
5.	Burresi l. c.	W.	30	Zahlreiche Tuberkel und sklerotische Herde in d. r. Hemisphäre.	Arm unbestimmt, im Bein 24 Tage nach d. Lähmung.
6.	Eisenlohr l. c.	M.	34	Abscess in Nucl. caudat. u. Reg. subthal. sinistr.	Bemerkt nach 2 Monaten.
7.	Roth u. Muratow l. c.	M.	35	Gliosarcom. gyri centr. dextr.	?
8.	Patella l. c.	W.	36	Embolie der l. Art. foss. Sylvii.	Nach 2 Monaten bis 3,5 Cm.
9.	Quincke l. c.	M.	39	Glioma gyri centr. dextr. utriusque.	Nach 4 Wochen.
10.	Kramer l. c.	M.	40	Leptomening. chronica atrophica cerebri.	?
11.	Darkschewitsch l. c.	M.	43	Haemorrh. corpor. striati sinistri.	Nach 4 Wochen.
12.	Patella l. c.	W.	45	Gliom. corticis dextr.	?
13.	Borgherini, N. C. 1890.	M.	50	Metast. Sarkom der linken Centralwindung.	Nach 2 Monaten.
14.	Klippel l. c.	W.	63	Hämorrh. in Caps. intern. und Thal. optic. rechts.	?
15.	Eisenlohr l. c.	W.	70	Erweichungsherd der rechten Hemisphäre.	Nach 4 Wochen.
16.	Unser Fall	M.	72	Hämorrh. in Thal. optic. u. Caps. inter. dextr.	Nach 8 Wochen 3 Cm.
17.	Roth u. Muratow l. c.	?	?	Apoplekt. Herd in der Gegend der 3. Stirnwindung u. Insel rechts.	?
18.	Babinski l. c.	?	?	Erweichungsherd im Centr. ovale dextr.	?

Sehnenreflexe links gesteigert, Hautreflexe dagegen herabgesetzt, Sensibilität stark verringert. Leichte Trübung des Bewusstseins. Auf den Lungen Alles normal, Herzschlag sehr unregelmässig, Gefässe starr und hart, Incontinentia vesicae, Temp. normal.

In den folgenden Wochen ging die Lähmung des Beines so weit zurück, dass nur noch eine mässige Parese bestehen blieb, die Ptosis verlor sich völlig. Das Sensorium wurde wieder frei, doch war Pat. immer schläfrig und, wie sich jetzt zeigte, dement (war er wahrscheinlich schon vor dem Anfall). Neu hinzu kamen Schmerzen, die bald in den ganzen Körper,

Extremität	Reflexe, Elektrische Erregbarkeit	Abst. Degen.	Bemerkungen.
Linker Arm (Oberarm, Hand).	Elektrische Erregbarkeit herabgesetzt.	—	—
Linker Arm, Bein weniger.	Reflexe herabgesetzt.	—	Heilung.
Linker Arm u. Bein (bes. Deltoideus).	Reflexe erhöht.	—	Lähmung mit Contractur, Heilung.
Rechter Arm.	Patellarreflex fehlt.	Keine.	Ausserdem: erhöhte Temperatur, vorübergehendes Oedem, Hyperidrosis des rechten Armes.
Linke Extremitäten u. Thoraxhälfte.	?	?	Erst Reizerscheinungen, dann Parese.
Rechte Extremitäten, bes. Vorderarm u. Thenar.	Elektr. Erregbarkeit herabgesetzt. Im Abd. dig. V. träge Zuckung.	Geringgradig.	—
Linker Arm.	?	Keine.	—
Rechter Arm, Bein, Zunge.	Patellarreflexe herabgesetzt. Elektr. Erregbarkeit erhöht.	—	—
Linker Arm.	?	Keine.	Erst Reizerscheinung, dann Lähmung, schlaffe Lähmung.
Linker Arm, Bein.	Patellarreflexe erhöht. Elektr. Erregbarkeit beiders. herab gesetzt.	Keine.	Parese und Convulsionen in Arm und Bein.
Rechter Arm, an der Schulter beginnend.	Sehnenreflexe erhöht. Elektr. Verhalten normal.	Abst. Degen.	—
Linker Arm kleine Handmuskeln, Bein.	?	?	Hemiparesis sinistra.
Rechte Extremitäten, an der Schulter beginnend.	Sehnenreflexe erhöht. Elektr. Verhalten normal.	Abst. Degen.	Schlaffe Lähmung. Degenerative Atrophie der Muskeln. Atrophie d. Haut. Primäres Nierensarkom.
Linker Arm u. Bein.	?	Keine.	Vollständige schlaffe Lähmung.
Linker Arm (Hand), Bein.	Qualitative u. quantitative Herabsetzung d. elektr. Erregbarkeit.	—	Atrophie der kleinen Handmuskeln der gesunden Seite.
Linker Arm.	Sehnenreflexe erhöht.	Abst. Degen.	Schlaffe Lähmung.
Linker Arm.	?	Abst. Degen.	Muskeln „klassisch degenerirt“ (= degenerative Atrophie?).
Linker Arm u. Hand.	?	Abst. Degen.	Contracturen in den gelähmten Theilen.

bald in die 4 Extremitäten, bald nur in die gelähmten localisirt wurden. Allmählich entwickelte sich Decubitus am Kreuzbein. Diesen Angaben entsprechend constatirte man bei der Aufnahme in die Klinik:

Cerebrale Hemiparese links (VII, Arm, Bein). Im Bein ziemlich starke Muskelspannungen, Arm dagegen völlig schlaff und an Umfang 2—3 Cm. weniger messend, als der rechte. Patellarreflex beiderseits erhöht. Spannungen im rechten Adductorengebiet. Pupillen reagiren gut. Dementia senilis. Unregelmässiger schneller Puls. Systolisches Geräusch an der Herzspitze bei starker

Herzthätigkeit. Decubitus.[1]) Die Neigung zu schlafen nahm zu. Vom 13. Februar an bewusstlos. Cheyne-Stokes'sches Athmen stellte sich ein, rechts hinten unten zeigten sich die physikalischen Symptome einer hypostatischen Pneumonie, der Puls wurde immer schneller und schwächer, und am 19. Februar 1890 trat der Tod ein. Die am gleichen Tage im pathologischen Institut vorgenommene Section ergab: Hypertrophie und Myodegeneration des Herzens, Pleuropneumonie beider Unterlappen, leichte Schrumpfniere, Prostatahypertrophie. Im Gehirn: Arteriosklerose, hämorrhagischer Herd, vorwiegend im rechten Sehhügel, kleine ältere Erweichungsherdchen in der linken Hemisphäre. Gehirn und Rückenmark wurden sofort in Müller'sche Flüssigkeit gebracht und die genauere Untersuchung auf später verschoben.

Nach der Härtung zeigt sich am Rückenmark schon dem blossen Auge sehr deutlich die absteigende Degeneration des linken Pyramidenseitenstrangs als eine gelbliche Stelle auf dunkelm Grunde, ebenso im oberen Halsmark die der rechten Pyramidenvorderstrangbahn.

Die mikroskopische Untersuchung wurde an nach der Weigert'schen und Pal'schen Methode behandelten, ebenso an mit Borax- oder Lithioncarmin oder Nigrosin gefärbten Schnitten vorgenommen. Die Freud'sche Goldfärbung versagte leider. Zunächst war auffallend, dass an gleichviel mit welcher Methode gefärbten Präparaten die degenerativen Veränderungen makroskopisch kaum noch zu erkennen waren. Aber auch noch bei schwacher Vergrösserung gaben wenigstens die nach Pal und Weigert gefärbten Schnitte lange nicht so schöne Bilder, wie man sie nach der blossen Betrachtung der unbehandelten Stücke erwarten durfte. Erst bei sehr sorgfältigem Zusehen fand man auch an solchen Schnitten, dass den degenerirten Partien entsprechend die Färbung nicht ganz so scharf und intensiv war wie normaler Weise.

Was nun die Verbreitung der secundären Degeneration angeht, so zeigte der linke Pyramidenseitenstrang dieselbe in seiner ganzen Länge von unten nach oben in zunehmendem Maasse. Das Eingehen auf mikroskopische Einzelheiten kann ich lassen, da nichts von dem Gewöhnlichen Abweichendes sich zeigte. Ausser dem linken Pyramidenseitenstrang war, im unteren Brustmark beginnend und ebenfalls nach oben an Intensität zunehmend, die Degeneration im rechten Pyramidenvorderstrang, besonders an Carmin- und Nigrosinpräparaten schön zu sehen. Der rechte Pyramidenseitenstrang zeigte im Lenden- und unteren Dorsalmark spärlicher, im oberen Brust- und Halsmark reichlicher über seinen Querschnitt verstreute degenerirte Fasern und Faserlücken, ein Befund, der von Interesse ist, weil er das anatomische Substrat für die gesteigerten Sehnenreflexe und Muskelspannungen in der rechten Unterextremität abgiebt. Im linken Pyramidenvorderstrang konnten höchstens im

---

1) Ueber die Art der Facialislähmung (ob nur willkürlich oder auch reflectorisch) Genaueres festzustellen, war bei der klinischen Untersuchung wegen der Demenz und des heruntergekommenen Kräftezustandes des Pat. nicht mehr gut möglich. Auch auf die Prüfung des elektrischen Verhaltens musste aus gleichem Grunde verzichtet werden.

oberen Halsmark ganz vereinzelte Fasern als krankhaft veränderte angesprochen werden. Sonst bot derselbe ein durchaus normales Verhalten. Die seitliche Grenzschicht der grauen Substanz war besonders links, weniger rechts, in den oberen Abschnitten mehr, im Dorsalmark weniger, der Intensität der Veränderungen in den Pyramidenbahnen entsprechend degenerirt. Von Brissaud (l. c.) wird darauf hingewiesen, dass auf der Seite, wo die Pyramidenbahn degenerirt, auch die Proc. reticul. und die in sie eingestreuten Ganglienzellen schwinden (die Atrophie der letzteren hat v. Monakow, Neurol. Centralbl. 1885. S. 69 für die Katze als Regel beschrieben), Fürstner (Neurol. Centralbl. 1889, Arch. f. Psych. und Nervenkrankh. XXIII. Heft 1), erwähnt Gestaltsveränderungen der Vorderhörner infolge des Untergangs der eintretenden Nervenfasern. Von all dem zeigte sich in unserem Fall nichts. Man wird aber darin nichts Ungewöhnliches finden; denn wenn auch bei absteigender Degeneration diese Veränderungen nach den angeführten Gewährsmännern mit einer gewissen Regelmässigkeit einzutreten scheinen, so ist doch zu bedenken, dass dazu vor Allem längere Zeit gehört, und dass unser Pat. den Anfall nur um etwa 9 Wochen überlebt hat. Besondere Aufmerksamkeit wurde natürlich dem Verhalten der Ganglienzellen in den Vorderhörnern und den vorderen Wurzeln zugewendet. Nirgends konnte man so beständige Unterschiede zwischen beiden Seiten finden, dass die eine zuletzt hinter der anderen zurückgestanden wäre in der Zahl der dem einzelnen Vorderhorn zugetheilten Zellen. Aber auch an den Zellen selbst berechtigte nichts, sie für atrophisch oder sonst krankhaft verändert zu erklären. Die vorderen Wurzelfasern, soweit sie durch die weisse Substanz verliefen ebensowohl, wie auf dem Querschnitt als ausgetretene vordere Wurzeln, waren nicht im Geringsten verändert. Namentlich in den am meisten in Betracht kommenden und besonders zahlreichen Schnitten aus der Halsanschwellung bot sich nichts Verdächtiges.

Als Alterserscheinungen waren anzusehen die stärkere Pigmentirung einzelner Zellgruppen, die grosse Zahl von Amyloidkörpern und arteriosklerotische Veränderungen an den das Rückenmark versorgenden Gefässen, besonders der Art. spin. ant. Das Bindegewebe war nicht vermehrt, nicht einmal im Bereich der stärksten Degeneration.

Im verlängerten Mark ist ausser der Degeneration der Pyramidenbahn nichts bemerkenswerth. Am stärksten ergriffen ist die rechte, aber auch die linke geht nicht frei aus. Konnte nun die Untersuchung des Rückenmarks anfänglich die Vermuthung nahe legen, dass es sich bei dieser Betheiligung der eigentlich gesunden Seite um die öfter beobachtete Folge verschiedener Durchkreuzungsverhältnisse der Pyramidenbahnen handelte, so musste man jetzt diese Vorstellung fallen lassen und an der absteigenden Degeneration der rechten Pyramidenbahn Veränderungen in der linken Hemisphäre Schuld geben, auf die wir nachher noch zu sprechen kommen. Die Degeneration der Pyramidenbahn in der bis jetzt beschriebenen Weise war zu verfolgen bis zu den hinteren Vierhügeln. Auf die Untersuchung der Hirnschenkel musste leider verzichtet werden, weil durch ein Unglück beim Conserviren gerade dieser Abschnitt in seinen wichtigsten Theilen zu Grunde gegangen war. Für die Sache ist das glücklicher Weise ja belanglos.

Im Gebiet des rechten hinteren Vierhügels fand sich ein vom

Aquaed. Sylv. nur durch eine $^1/_2$—$^1/_3$ Mm. breite Brücke getrennter, von oben innen nach unten aussen längsovaler und in dieser Richtung etwa 2 Mm. langer, 1 Mm. breiter hämorrhagischer Herd. Die Länge desselben (Gehirn — Rückenmark) mochte vielleicht etwas über 1 Mm. betragen; derselbe lag völlig innerhalb der den Aquaed. auskleidenden grauen Substanz. Der eigentliche Vierhügelkern war intact, auch die in einiger Entfernung vorbeiziehenden III und V Wurzeln wurden nicht berührt. Dagegen sind die feinen markhaltigen Fasern in der umgebenden grauen Substanz, besonders nach oben und innen von dem Herd ganz geschwunden oder nur noch spurweise vorhanden. Eine weitergehende Wirkung lässt sich nicht nachweisen, denn einige Faserlücken im hinteren Längsbündel auf der Seite des Herdes sind sicher die Folge ungleichmässiger Conservirung, so verführerisch es auch sein mag, dieselben mit der Hämorrhagie, speciell mit dem Faserschwund in deren Umgebung in Verbindung zu bringen. Anzunehmen, dass dieser Herd irgend welche Symptome gemacht habe, hat man keinen Grund. Den unsicheren Gang des Pat. im letzten halben Jahre zu erklären, haben wir in der linken Hemisphäre so viel Veränderungen, dass es nicht nöthig ist, auf diese kleine Verletzung zurückzugreifen. Von Sehstörungen, die man noch am ehesten hätte erwarten dürfen, ist nichts bemerkt. Es ist aber auch aus anatomischen Gründen geradezu unwahrscheinlich, dass diese Hämorrhagie überhaupt vor der in den Thal. opt. stattgefunden haben solle. Die Untersuchungen über die Blutgefässvertheilung im centralen Nervensystem haben ergeben, dass Vierhügel und Thal. opt. zusammen von einem Gefäss der Art. cerebr. post. versorgt werden, und nichts ist natürlicher sich vorzustellen, als dass beide zugleich von der Circulationsstörung betroffen wurden. Eben daraus erklärt ja auch Nothnagel die ausserordentliche Seltenheit, resp. das völlige Fehlen isolirter Ausfallsherde in den Vierhügeln, und unser Fall ist wieder ein sprechender Beweis für die Richtigkeit dieser Anschauung.

Der hämorrhagische Herd der rechten Hemisphäre nimmt, wie schon bemerkt, vorwiegend den Sehhügel ein. Der hinterste Abschnitt desselben bleibt frei. Dafür greift hier die Erweichung auch auf die äussere Wand des Ventrikelhorns über, die einige Millimeter tief zerstört ist. Die Ausdehnung in sagittaler Richtung beträgt etwa 2,5 Cm. Medial gegen den Ventrikel zu ist nur noch eine ziemlich dünne, manchmal ganz minimale Schichte übrig geblieben, die nur am vorderen Pol des Herdes wieder an Breite gewinnt. Nach aussen reicht er mit einer leicht convexen Begrenzungslinie ein Stückchen in die innere Kapsel hinein, ebenso in seiner Mitte, als an der Stelle seiner grössten Ausdehnung, nach unten. Es sind also alle drei gewöhnlich am Thal. opt. unterschiedenen Kerne zerstört, mit Ausnahme eines Theiles des Nucl. ant. und med. am vorderen Ende und des hinteren Pulvinarabschnittes; Theile der inneren Kapsel sind theils primär getroffen, theils secundär erweicht. Der Faserschwund in der Caps. intern. ist überall ein sehr bedeutender, schon makroskopisch erkennbarer.

In der linken Hemisphäre fanden sich eine Reihe verschieden grosser Herde an verschiedenen Stellen. Zunächst sassen zwei kleine, strichförmige von 2, resp. 3 Mm. Länge mitten im Sehhügel dieser Seite, entsprechend der Höhe der Comm. mollis. In deren Umgebung sind die markhaltigen Fasern in erheblichem Maasse geschwunden. Der anliegende

Abschnitt der inneren Kapsel zeigt keine Veränderungen. Ein anderer Herd findet sich in der lateralen Wand des Hinterhorns, bohnengross, mit der Längsaxe in frontaler Richtung stehend, ein weiterer, streifenförmiger, im Gebiet des oberen Drittels der Centralwindungen, ausserdem noch einige Herdchen in der Inselrinde. Diese Herdchen, besonders die im Sehhügel, der Insel und den Centralwindungen, dürften zur Erklärung der geringen absteigenden Degeneration der linken Pyramidenbahn im verlängerten Mark ausreichen.

Eine mit Rücksicht auf die senile Demenz vorgenommene Untersuchung der Hirnrinde ergab: beträchtliche Arteriosklerose der Pial- und Rindengefässe, Verminderung der markhaltigen Fasern. Die Ganglienzellen, besonders die motorischen der Centralwindungen, berechtigten ihrem Aussehen nach keineswegs zur Annahme degenerativ-atrophischer Zustände. Allerdings zeigten, namentlich im Stirnhirn, einige derselben körnigen Zerfall in verschiedenen Abstufungen, so dass manchmal nur der Kern mit einem kleinen Häufchen körniger Masse übrig war. Solche Bilder fanden sich aber auch in einem zum Vergleich herangezogenen normalen Gehirn und dürften wohl am ersten als Folge der Conservirung angesehen werden. Amyloidkörperchen, deren reichliches Vorkommen Kostjurin (Neurol. Centralbl. 1886. S. 132) als Symptom der senilen Veränderungen anführt, wurden nicht gefunden.

Eine Untersuchung der Muskeln und Nerven konnte wegen Mangels an Material nicht vorgenommen werden.

Als nicht erwachsen bleiben von den seither immer zusammen besprochenen ausser Betracht der Kranke von Glicky (D. A. f. klin. Med. 1875. 15 Jahre) und einer von Quincke (14 Jahre). Die Tabelle (Seite 252 u. 253) giebt von den übrigen das Wichtigste und erleichtert die Uebersicht.

Aus dieser kleinen Zahl unter sich wieder ungleichwerthiger Beobachtungen irgend allgemeinere Schlüsse zu ziehen, würde man vielleicht am besten ganz unterlassen. Indessen hat Borgherini seiner Zeit schon aus 7 Fällen das Wesentliche der cerebralen Atrophie zu charakterisiren gesucht, so dass uns jetzt bei mehr als doppelt so vielen fast die Verpflichtung obliegt, diese Borgherini'schen Ausführungen auf ihre Richtigkeit zu prüfen und, wenn nöthig, zu modificiren.

Unsere meisten Patienten sind Männer, entsprechend der grösseren Häufigkeit der verursachenden Erkrankungen beim männlichen Geschlecht.

Was das Alter betrifft, so constatirte Borgherini die vorwiegende Betheiligung der Jugend. Das erscheint auch jetzt noch der Hauptsache nach richtig und, wenn man sich an die oben erwähnte Neigung des Kindesalters zu derartigen Atrophien erinnert, fast selbstverständlich. Es haben aber doch die neueren Fälle

(Borgherini II, Klippel, Eisenlohr II u. s. w.) gezeigt, dass die Erscheinung auch dem höheren und selbst dem Greisenalter nicht fremd ist. Im Uebrigen sind die Zahlen viel zu klein für speciellere Angaben (von 16 mit bekanntem Alter liegen zwischen 21—30 : 5, 31—40 : 5, 41—50 : 3, 51—60 : 0, 61—70 : 2, über 71 : 1).

Der kürzeste Zeitraum zwischen Beginn der Erkrankung und Eintritt der Atrophie betrug einmal 2 Tage und nie mehr als 8 Wochen, wobei zu bemerken ist, dass nach dieser äussersten Zeit die Differenz im Umfang schon 2—3 Cm. ausmachte, der Schwund also schon ziemlich viel früher begonnen haben musste. Auf jeden Fall unterscheidet sich die cerebrale Form zeitlich so viel von der spinalen, dass man wohl ein Recht hat, beide als Früh- und Spätform auseinanderzuhalten. Freilich fragt sich, ob der Unterschied immer so gross bleiben wird, wie er jetzt ist. Der Nachweis der absteigenden Degeneration ist allmählich immer kürzere Zeit nach Eintritt der Läsion gelungen, und so wäre es denkbar, dass auch ihr Uebergreifen auf die Vorderhörner bei aufmerksamer Beobachtung einmal früher als seither gesehen wird.

Höchst merkwürdig ist das Ueberwiegen der linken Körperseite (über $^2/_3$), weil es sich nicht nur bei der cerebralen, sondern auch bei der spinalen und der hysterischen Form findet. Von den spinalen Fällen Brissaud's sitzen nämlich links 5 von 7, von den hysterischen Babinski's 5 von 6. Die erste Frage ist natürlich die, ob nicht überhaupt die Hemiplegien links häufiger sind, als rechts. Aus verschiedenen Statistiken ergiebt sich am Ende eine kleine Ueberzahl zu Gunsten der linken Körperseite. So findet Gintrac (nach Hammond[1]) unter 369 Fällen von hämorrhagia cerebri die Mehrzahl rechts, Durand-Fardel (ebenda) mit 117 Fällen allerdings links (rechts 49, links 57), wofür aber Drozda[2]) auf die rechte Hemisphäre 50,6, auf die linke 45,5 Proc. herausrechnet. Scheinen also auch wirklich die rechtsseitigen Hämorrhagien etwas häufiger zu sein, so ist doch der Unterschied ein so geringer, dass er bei Weitem nicht an die oben angeführten heranreicht. Nur die hysterischen Lähmungen zeigen eine ganz auffallende Vorliebe für die linke Körperseite, wie schon Mesnet[3]) hervorgehoben hat. Wenn nun auch anfänglich diese Thatsache theils angezweifelt, theils für rein zufällig erklärt wurde, so liessen sich doch bald grösseren Zusammenstel-

1) Diseases of the nervous System. London 1881.

2) Statistisches über Haemorrh. cerebr. Wien. med. Presse. 1880. 10 u. 11.

3) Études des paralysies hystériques. Thèse. Paris 1852 (citirt nach Schmidt's Jahrbüchern).

lungen, wie z. B. der Brown-Séquard's, gegenüber solche Einwände nicht mehr gut machen; vielmehr ist man genöthigt, die vorwiegende Localisation links für eine Eigenthümlichkeit der hysterischen Lähmung zu halten (Beweis: Die hysterischen Hemiplegien Briquet's l. 46, r. 14, die hysterischen Lähmungen Brown-Séquard's[1]): von 121 97 linksseitige). Warum das so ist, wissen wir allerdings nicht. Am ersten könnte man sich vorstellen, dass unsere linke Körperhälfte als die weniger gebrauchte, geübte und gekräftigte leichter als die rechte (bezw. die entsprechende Grosshirnhälfte) einem krankhaften Process von der Art des hysterischen unterliegt. Ob man die weitere Ursache mit de Fleury[2]) in der verschiedenen Ernährung und Blutversorgung beider Hirnhälften, einem „geringeren Dynamismus" der rechten sehen will, muss um so mehr dem Belieben des Einzelnen überlassen bleiben, als wir hier von allen sicher constatirten Thatsachen weit entfernt sind.

Dass der Beginn der Atrophie zuerst an bestimmten Muskelgruppen sich zeigt (kleine Handmuskeln, Deltoideus), kommt vor, scheint aber nicht die Regel zu sein. Eher darf man ebenso wie für die hysterische (Babinski) auch für die cerebrale Form die gleichmässige Atrophie eines ganzen Abschnittes (Ober- oder Vorderarm) oder der ganzen Extremität als charakteristisch hinstellen. Das Bein und die Rumpfmuskeln betheiligen sich gewöhnlich nicht; einmal wurde Atrophie der Zunge, einmal gleichzeitige Atrophie der kleinen Handmuskeln der anderen Seite gesehen. Der Intensität nach scheint dieser Schwund nie so hohe Grade zu erreichen, wie der spinale (vergl. z. B. die Todd'schen Fälle), und dürfte dies Verhalten für die cerebrale (und hysterische) Form charakteristisch sein. Aber man darf auch nicht vergessen, dass die meisten Fälle sehr bald mit dem Tode endigten.

Wo die primäre Hirnaffection zur Heilung kam, verschwand auch die Muskelatrophie spurlos.

Einmal war ausser den Muskeln auch die Haut atrophisch; auch Störungen der Epidermisbildung, des Nägelwachsthums und andere trophische Störungen wurden als Complicationen beobachtet (Oedem, Hyperidrosis u. s. w.).

Die Sehnenreflexe waren gewöhnlich erhöht, selbst dann, wenn die Lähmung ausdrücklich als schlaffe bezeichnet war. Die elek-

1) Citirt bei Bastian. Lancet 1874.

2) Journal de Bordeaux 1869. — De l'hémiplégie hystérique etc. Bordeaux 1871. — Du dynamisme comparé des hémisphères du cerveau. Paris 1873 (ausführlich besprochen in Schmidt's Jahrbüchern).

trische Erregbarkeit, die nur hie und da untersucht wurde, zeigte theils normales Verhalten, theils einfache Herabsetzung, einmal eine Steigerung und zweimal Aenderung des Zuckungscharakters (träge Zuckungen in den kleinen Handmuskeln).

Eine bestimmte Localisation des Gehirnherdes ist zum Zustandekommen der Atrophie nur insofern nöthig, als derselbe eben irgendwo innerhalb des motorischen Gebietes sitzen muss. Das ist Alles, was wir darüber sagen können, und ich denke auch nicht, dass Darkschewitsch[1]) etwas Anderes meint, wenn er die Atrophie von der „besonderen Localisation" des Herdes abhängen lässt. Was über diese ganz allgemeine Bestimmung hinausgeht, ist haltlos. Luzzato[2]) glaubt mit einer gewissen Wahrscheinlichkeit aus dem Eintritt der Atrophie auf Erkrankung der Rinde schliessen zu dürfen. Nach unserer Zusammenstellung könnte er mit etwas mehr Recht das Gegentheil behaupten. Wir finden nämlich die Rinde erkrankt 7 mal, die tieferen Theile 9 mal, wohl beide zugleich 2 mal, und wenn wir die 2 Fälle Cantani's und Rosenthal's dazu nehmen, die Brücke ebenfalls 2 mal. Warum überhaupt noch innerhalb der motorischen Bahn eine specielle Localisation nöthig sein sollte, lässt sich gar nicht einsehen, man mag über das Zustandekommen der Atrophie eine Ansicht haben, welche man will.

Die Herde waren 8 mal durch Hämorrhagien, bezw. Thrombosen und Embolien entstanden, 5 mal waren es Tumoren (bezw. 7. Cantani und Rosenthal), und ebenfalls 5 mal Entzündungen und Abscesse, wobei ich die Fractur des Scheitelbeins unter die Entzündungen stelle.

Die absteigende Degeneration fehlte von 11 darauf untersuchten Fällen 5 mal, also lange nicht so oft, wie Borgherini seiner Zeit annehmen musste, und ziehen wir hieraus wieder den Schluss, dass die absteigende Degeneration für das Zustandekommen der Atrophie in jeder Hinsicht völlig gleichgültig ist.

Die peripheren Nerven wurden in den wenigen Fällen, wo sie überhaupt untersucht wurden, normal befunden. An den Muskeln zeigte sich gewöhnlich einfache, ausnahmsweise (Roth und Muratow, Borgherini II) degenerative Atrophie.

Das nächste Ergebniss dieser Betrachtungen wäre, dass die Fälle von cerebraler Hemiplegie mit Atrophie sich in

1) Vortrag in der Gesellschaft der Moskauer Nerven- und Irrenärzte 17. Mai 1891. Arch. de neurol. XXIII. 1892. Mai.

2) Il sistema nervoso centrale. parte IIa. p. 595 (Biblioteca medica contemporanea Vallardi).

nichts von den gewöhnlichen unterscheiden. Weder in der Localisation, noch in der Art des Krankheitsherdes noch in irgend einem etwa besonders constanten mehr nebensächlichen Moment bieten sie irgend eine Handhabe, die Atrophie an etwas Derartiges gebunden zu denken. Einzig und allein eben diese Atrophie ist es, was sie zu etwas Besonderem macht.

Nun erhebt sich die Frage: Sind hysterische, cerebrale und spinale posthemiplegische Muskelatrophien nur gradweise verschiedene Aeusserungen desselben Vorgangs im centralen Nervensystem, oder hat mindestens die letzte mit den beiden anderen ganz und gar nichts zu thun, während diese auf eine gemeinsame Ursache zurückzuführen sind? Die Antwort darauf hängt nicht zum geringsten Theil von theoretischen Erwägungen ab. Aber ehe wir auf diese eingehen, dürfte es sich empfehlen, einmal einfach die Thatsachen neben einander zu stellen.

Charakteristisch für die cerebrale (und hysterische) Form ist, dass sie sehr schnell eintritt, mehr gleichmässig einen ganzen Abschnitt befällt und, nachdem sie eine gewisse Mittelstufe erlangt hat, keine Neigung mehr zum Weiterschreiten zeigt. Den ersten Zug muss man ohne Einschränkung gelten lassen, der zweite gilt schon nicht mehr allgemein, da auch cerebrale (und hysterische) Atrophien bei bestimmten Muskeln beginnen können und zwar bei den nämlichen wie die spinalen. Gegen den dritten kann man immer den Vorbehalt machen, dass eine genügend lange beobachtete cerebrale Atrophie noch nicht existirt; entweder heilte sie oder trat der Tod ein. Mikroskopisch zeigt sich die cerebrale Atrophie fast immer als einfache, die spinale auch als degenerative; doch sind auch 2 Fälle degenerativer Atrophie bei der cerebralen Form beschrieben. Bezüglich der elektrischen Erregbarkeit haben sich bis jetzt keine fundamentalen Unterschiede ergeben. Die Entartungsreaction, die man nach Analogie mit der progressiven spinalen Muskelatrophie und der amyotrophischen Lateralsklerose bei der spinalen Form erwarten durfte, ist noch nicht nachgewiesen worden (die meisten Fälle überhaupt nicht elektrisch untersucht!). Andererseits ist es interessant, aus den Mittheilungen Eisenlohr's zu ersehen, dass auch bei cerebraler Atrophie Aenderungen des elektrischen Verhaltens vorkommen können, die Eisenlohr selbst zwar ausdrücklich nicht zur Entartungsreaction gerechnet wissen will, die aber doch an der Strasse dahin zu liegen scheinen. Und wenn man zu guter letzt an die Mittheilungen über Entartungsreaction bei hysterischen Atrophien

sich erinnert, muss einem der Versuch, elektrodiagnostische Unterschiede zwischen den verschiedenen Formen zu statuiren, wenn nicht überhaupt für verfehlt, doch zum wenigsten für verfrüht gelten. Auch von allen übrigen Symptomen ist keines für die eine oder andere Form charakteristisch.

Unter solchen Verhältnissen giebt den Ausschlag die Deutung der Befunde, die Theorie dieser Atrophien.

Charcot hält alle drei Formen für Folgen einer Erkrankung desselben Organs, der Ganglienzellen der Vorderhörner. Auf folgende Weise: Die Fasern der Pyramidenbahnen bedürfen zur Erhaltung ihres normalen Lebens eines Einflusses, der von den Ganglienzellen der motorischen Gehirnpartien ausgeht. Fällt derselbe weg, entweder nach Zerstörung der Centren oder der Bahnen oder infolge der eigenthümlichen Erkrankung der Zellen, die der hysterischen Lähmung zu Grunde liegt, so greifen in den Fasern Vorgänge Platz, deren geringste Grade wir vorläufig noch nicht als krankhaftes Aussehen der Fasern kenntlich zu machen vermögen, deren höchste aber zu dem Bild der secundären Degeneration führen. Diese Vorgänge haben das Eigenthümliche, dass sie auf die Zellen der Vorderhörner, in denen die betreffenden Fasern endigen, als Reiz wirken. Die nächste Folge dieses Reizes ist eine erhöhte Erregbarkeit und Erregtheit der Ganglienzelle (erhöhte Reflexe, Muskelspannungen, Contracturen). Es kann aber auf dieses erste Stadium, das der Reizung, ein zweites der Ueberreizung oder Lähmung, im äussersten Fall der Tod der Zelle folgen, je nach der Widerstandsfähigkeit dieser, resp. der Stärke des Reizes verschieden bald und bei verschiedenen anatomischen Bildern, worüber das Schema auf S. 248 zu vergleichen. Die Folge dieser Lähmung, resp. des Todes der Zelle, ist die Muskelatrophie. Dieselbe ist gering und nur vorübergehend, wenn auch die Vorderhornzellen nur wenig oder vorübergehend ermüdet sind, und sie erreicht die höchsten Grade und ist dauernd, wenn die Ueberreizung den Tod der Zelle zur Folge gehabt hat. Diese Hypothese hat neben ihrer klaren Einheitlichkeit den grossen Vorzug, dass sie die Atrophie von der Erkrankung eines Organs abhängig macht, dessen Gesundheit nach zahllosen Erfahrungen zum normalen Leben der Muskeln unumgänglich nöthig ist. Sie leidet aber unter der Unsicherheit ihrer uncontrolirbaren Voraussetzungen und der einseitigen Betonung derselben, wobei sie ganz zu erwägen vergisst, ob nicht schon die einfache Abtrennung von den übergeordneten Centren auf die Vorderhörner schädlich einwirkt und nicht erst die secundär-degenerativen Processe.

Davon wesentlich verschieden sind die Erklärungsversuche mittelst trophischer Hirncentren (Senator). Hier handelt es sich nur um die hysterische und cerebrale Form. Die spinale bleibt als den beiden anderen fremd gänzlich unberücksichtigt. Die besagten Centren haben trophische Functionen entweder für die Vorderhornzellen des Rückenmarkes (Patella, Borgherini) oder direct für die Körpermusculatur (bes. deutsche Autoren) und liegen entweder in der motorischen Region (Patella) oder an irgend einer bis jetzt noch nicht entdeckten Stelle im Gehirn (Quincke, Hirt). Der von ihnen auf das untergeordnete Organ ausgeübte Einfluss, der unbekannter, vielleicht vasomotorischer (Patella) Natur ist, wird entweder in den Pyramidenbahnen oder (Borgherini) irgendwo in den Hintersträngen in sensibeln oder besonderen trophischen Fasern herabgeleitet. Roth und Muratow betrachten die cerebralen Atrophien als Folge der Ausschaltung der vasomotorischen Rindencentren. Sie entstehen nach ihnen wie die chronisch-kachektischen Atrophien durch ungenügenden Zufluss arteriellen Blutes, wobei nur noch zweifelhaft ist, ob es sich dabei um einen primären Krampf der Vasoconstrictoren oder um eine Lähmung der Dilatatoren handelt. Diese Lehre von den trophischen Gehirncentren zeigt leider um so mehr Lücken und Widersprüche, je näher man sie betrachtet. Wir mögen diese Centren in einem Theil des Gehirns und ihre Bahnen im Rückenmark unterbringen, wo immer wir wollen, stets wird sich eine so überwältigende Zahl negativer Fälle ergeben, dass rein statistisch geradezu unumstösslich bewiesen ist, dass trophische Gehirncentren allgemein wenigstens nicht existiren.

Hier kann man nicht zu einem Ziel kommen, wenn man die Augen stets nur auf unsere paar Ausnahmefälle gerichtet hält und nicht auf die Masse der so zu sagen normalen Vorgänge nach Gehirnläsionen. Diese Vorgänge lassen sich aber etwa folgendermassen charakterisiren: Bei Kindern sind Wachsthumsstörungen, resp. Atrophien[1]) central gelähmter Glieder ein zum mindesten häufiges Vorkommniss. Es hat aber deshalb, soviel ich weiss, noch Niemand im kindlichen Gehirn nach trophischen Muskelcentren gesucht. Als

1) Dass die Volumsveränderung central gelähmter Glieder bei Kindern nicht immer und ausschliesslich ein passiver (Wachsthumshemmung), sondern auch ein activer (Atrophie) Vorgang ist, beweisen am schlagendsten die Fälle, wo zuletzt überhaupt kein normales Muskelgewebe mehr vorhanden ist. Aber auch dann, wenn die Differenz zwischen beiden Extremitäten in sehr kurzer Zeit (z. B. 3 Wochen) eine messbare Grösse erreicht, wird man Bedenken tragen, sie ganz auf Rechnung des gesunden, d. h. wachsendes Gliedes zu setzen.

solche functioniren auch in den ersten Lebensjahren lediglich nur die grossen Ganglienzellen der Vorderhörner. Aber diese Zellen selbst sind nicht in der Lage, die Trennung vom übrigen Theil der corticomusculären Bahn ohne Beeinträchtigung ihrer Leistungsfähigkeit zu überstehen, der Zusammenhang mit jenen ist ihnen zum normalen Leben unentbehrlich. Das ist aber nicht etwa eine Eigenthümlichkeit des Bewegungsapparates, sondern eine allgemeine Eigenschaft sämmtlicher Bahnen des kindlichen Nervensystems, die man mit Vortheil sogar in einer Untersuchungsmethode sich zu Nutze gemacht hat. Wenn wir nun sehen, dass bei Erwachsenen der Wegfall des vom Gehirn auf die Vorderhornzellen ausgeübten Einflusses für das vegetative Leben der Muskeln ohne sonderliche Wirkung bleibt, so müssen wir daraus nothwendig schliessen, dass im Lauf der Jahre die Vorderhornzellen eine grössere Selbständigkeit erlangt haben, die sie befähigt, das von ihnen direct abhängige periphere Gebiet auch allein auf seinem normalen Zustand zu erhalten. Und wiederum ist das nicht etwas auf die Vorderhornzellen Beschränktes, sondern ein für das ganze Nervensystem zutreffendes Ergebniss seiner Entwicklung und jahrelangen Thätigkeit. Aber der Grad dieser Selbständigkeft ist ein individuell verschiedener; im Allgemeinen ziemlich gross, so dass Abnormitäten kaum zu merken sind, wobei man aber nicht vergessen darf, dass das Fehlen trophischer Störungen bei centraler Lähmung nur mit Rücksicht auf die raschen und bedeutenden Veränderungen bei der peripheren gemeint ist, und dass Atrophien geringeren Grades, z. B. an den kleinen Handmuskeln (Eisenlohr) bei Hemiplegischen, als Zeichen doch vorhandener Störung nicht zu den Seltenheiten gehören. Hie und da nun geschieht es, dass auch einmal bei Erwachsenen der Wegfall des vom Gehirn ausgehenden Reizes stärkere Abmagerung der Muskeln zur Folge hat, ein Beweis, dass ganz vereinzelt die Vorderhornzellen über die Zeit hinaus, eventuell für immer in jenem Abhängigkeitsverhältniss vom Gehirn bleiben, das für das Kindesalter charakteristisch ist. Es sind also unsere cerebralen und hysterischen posthemiplegischen Atrophien im Grunde identisch mit den Wachsthumsstörungen und Atrophien bei centralen Lähmungen im Kindesalter, beide der Ausdruck einer geringeren Autonomie der secundären Centren. Damit stimmt das Bild derselben gut überein. Ihr schnelles Erscheinen, die im Allgemeinen mässige Intensität (da ihnen ja nicht eine schwerere Störung, sondern nur eine gewisse Schwäche, ein verminderter Tonus der Vorderhornzellen zu Grunde liegt), ihr spärliches Verschwinden, wenn dieser Tonus wieder eintritt. Von der spinalen

Form sind sie insofern wesentlich verschieden, als sie ein nothwendiges Ergebniss der Gehirnläsion im gegebenen Fall darstellen, während man die spinale mehr als eine zufällige Complication des in seiner Deutung noch etwas zweifelhaften Processes der secundären Degeneration betrachten möchte. Dass sie trotzdem mit derselben soweit Gemeinsames haben, rührt daher, dass sie eben alle drei Folge der herabgesetzten, bezw. aufgehobenen Thätigkeit desselben Zellcomplexes sind.

Eine wirkliche Erklärung ist damit freilich nicht gegeben. Aber eine solche ist einstweisen überhaupt unmöglich in einer Frage, wo nicht nur die Voraussetzungen schwankend und unsicher, sondern auch die Thatsachen spärlich und weit von einander stehend gefunden werden. Es genügt, wenn klar geworden ist, dass es sich in unseren Fällen nicht um Erscheinungen handelt, die ohne Weiteres zur Erschliessung allgemeiner Eigenschaften unseres centralen Nervensystems benutzt werden dürfen, dass dieselben vielmehr als Ausnahmen und Abweichungen von einer immer und immer wieder bestätigten Regel zu behandeln sind.

Herrn Geheimrath Arnold und Herrn Prof. Hoffmann bin ich für das Interesse, das sie dieser Arbeit entgegengebracht haben, zu grossem Dank verpflichtet.

XI.

Ueber Akroparästhesie.

Von

Prof. Fr. Schultze

in Bonn.

Es giebt eine eigenthümliche Erkrankungsform, deren genauere Symptome im Folgenden beschrieben werden sollen, welche durch ihre Eigenartigkeit bereits die Blicke einer ganzen Reihe von Beobachtern auf sich gelenkt haben, ohne dass bisher auch nur eine besondere Benennung des so auffallenden Krankheitszustandes vorgenommen wurde.

Unter der allgemeinen Bezeichnung einer „vasomotorischen Neurose" hat zunächst Nothnagel[1]) in bestimmterer Weise, als es vor ihm geschah, ein Krankheitsbild gezeichnet, welches mit dem unsrigen sehr grosse Aehnlichkeit hat und in den Hauptzügen als gleichartig anerkannt werden muss.

Spätere Autoren haben dann leider ihre Mittheilungen zum guten Theile in schwer zugänglichen Zeitschriften erscheinen lassen, so dass bei der Berichterstattung nur die Referate über ihre Arbeiten herbeigezogen werden können. So 1880 Putnam[2]), 1883 Ormerod[3]), 1884 Sinkler[4]), während dann im Jahre 1885 vor Allem Bernhardt[5]) unter dem Titel „Ueber eine weniger bekannte Neurose der Extremitäten, besonders der oberen" in Deutschland von Neuem wieder auf die Erkrankung aufmerksam gemacht hat, unter sorgfältiger Berücksichtigung der Literatur. Die in dem gleichen Jahre von Saundby[6]) mitgetheilten Fälle gehören sicher ebenfalls hierher, während mir die Zugehörigkeit derjenigen von Buzzard[7])

1) Deutsches Arch. f. klin. Med. II. S. 173.
2) Archives of med. 1880.
3) St. Barthol. Hospit. Rep. 1883.
4) Phil. Med. Times 1884 (3 u. 4 citirt nach Bernhardt).
5) Centralblatt f. Nervenheilkunde 1886. Jahrg. IX. Nr. 2.
6) Lancet 1885. Vol. II. p. 422, 596, 1070.
7) Lancet 1885. Vol. II. p. 983, 1081, 1127.

sehr zweifelhaft erscheint. Aus dem Jahre 1890 kommt dann noch eine später genauer zu besprechende Arbeit von O. Rosenbach in Betracht. In demselben Jahre habe ich dann selbst in einer Dissertation von Peter Mohr[1]) meine eigenen Erfahrungen über diese Erkrankung mitgetheilt und zugleich vorgeschlagen, sie „Akroparästhesie" zu nennen, da die oft schmerzenden Parästhesien einerseits das Wesentliche des Krankheitsbildes ausmachen, und dieselben andererseits hauptsächlich und am stärksten an den Enden der Extremitäten localisirt sind, da ferner dieser Namen verhältnissmässig kurz ist und keine Annahme über die Entstehungsweise der Affection enthält. Im laufenden Jahre hat schliesslich Laquer[2]) in Frankfurt ebenfalls über diese Krankheit ganz unabhängig von mir berichtet. — Es sei mir zunächst erlaubt, einige eigene Fälle dieser Art etwas ausführlicher zu beschreiben; im Ganzen beobachtete ich deren in der letzten Zeit 12.

Fall I. Eine Dame in den klimakterischen Jahren, welche zwar „nervös" zu sein zugiebt, bei der aber Erscheinungen ausgesprochener Hysterie fehlen, leidet schon seit 6—7 Jahren an Ameisenlaufen und Taubheitsgefühl in allen Fingern und seit ein paar Jahren auch in den Zehen. Diese unangenehmen Empfindungen kommen gewöhnlich des Morgens von etwa 4 Uhr an und stören den Schlaf. Nach längerem Reiben verschwinden die Parästhesien wieder; am Tage treten sie nicht auf. Die Jahreszeit soll keinen Unterschied machen. Die Hände seien während der Parästhesien weder kalt, noch blass, noch blau.

Objectiv lässt sich ausser einer für die geschilderte Erkrankung gleichgültigen Ankylose des linken Fussgelenkes irgend eine Abnormität nicht nachweisen. Die Hände und Füsse sind normal gefärbt, normal temperirt, ohne Veränderungen an den Arterien oder Venen, weder geschwollen, noch atrophisch. Das Gefühl ist intact.

Während des Bestehens der Parästhesien konnte ich allerdings die Kranke nicht untersuchen.

Fall II. Eine etwa 50jährige Dame, welche früher gesund gewesen sein will, bemerkte schon im Winter 1888/89 des Morgens beim Erwachen öfters ein Eingeschlafensein der rechten Hand. Im Winter 1889/90 traten die gleichen Empfindungen schon mitten in der Nacht oder auch erst gegen Morgen ein, aber diesmal besonders in der linken Hand; die Formicationen waren zeitweilig von heftigen Schmerzen begleitet. Dieselben localisirten sich besonders in den Fingern, erstreckten sich aber auch in den Vorderarm hinein. Nach dem Aufstehen verschwindet gewöhnlich Schmerz und Parästhesie; auch im Sommer fehlte Beides voll-

1) Bonner Dissertation. 1890.

2) Ueber eine besondere Form von Parästhesien der Extremitäten (XVII. Wanderversammlung der Südwestdeutschen Neurologen u. Irrenärzte). Arch. f. Psychiatrie. Bd. XXIV. S. 654.

kommen. Ob die Hände des Morgens blass waren, wusste die Kranke nicht anzugeben. — Handarbeit wurde von der Pat. in letzter Zeit in höherem Grade wegen Erkrankung ihres Mädchens geleistet; sie vermehrte die nächtlichen Schmerzen.

Objectiv ergab die Haut der Kranken nichts Abnormes, besonders auch keine abnorme Blässe oder Röthe; Anästhesie bestand nicht. Die Arterien und die Muskeln sind normal. — Keine sonstige Nervenerkrankung; keine auffallende Magerkeit.

Fall III.[1]) Frau H., 45 Jahre alt, aus K., klagt seit 3 Jahren über ein Gefühl von Taubsein in den 3 mittleren Fingern der Hände, besonders in den Spitzen derselben. Die Füsse sind frei. Das Taubheitsgefühl verbindet sich mit Schmerzen, welche besonders stark des Morgens auftreten und bei der Kälte stärker sind, als bei der Wärme. Durch starkes Reiben und abwechselnde Lagerung der Hände werden die Schmerzen geringer. Während der Parästhesien sind die Hände angeblich häufig blass, manchmal auch bläulich.

Die Untersuchung, welche, ebenso wie in den ersten Fällen, leider nur einmal stattfinden konnte (die Kranke stellte sich nicht wieder vor), ergab, dass die Sensibilität der Finger nicht völlig normal war. Das Gefühl für spitz und stumpf erschien in allen Fingerkuppen herabgesetzt, indessen an den drei mittleren Fingern in höherem Grade. Die Temperaturempfindung war normal. An den Radialarterien und den Nerven keine Anomalien erkennbar. Die Musculatur normal. Die Farbe der Hände normal, trotzdem während der Untersuchung am Vormittage die Parästhesien gerade vorhanden sind. — Keine trophischen Störungen der Haut; sie fühlt sich ganz weich an; keine Risse oder stärkere Narben.

Die den körperlich arbeitenden Ständen angehörende Frau ist keine Wäscherin; nur besorgt sie gleich Vielen die Hauswäsche selbst, und zwar schon seit 18 Jahren.

Ursachen für ihr Leiden sind ihr unbekannt; Beschwerden, welche als hysterische aufgefasst werden können, bestehen nicht; die Kranke ist sonst gesund. Alkoholismus lässt sich nicht finden. — Die im April 1890 untersuchte Frau leidet noch jetzt an den geschilderten Beschwerden (December 1892).

Fall IV. Ein 42jähriger Diener K. aus Bonn, welcher im December 1891 ambulatorisch untersucht wurde, aber später leider nicht wieder erschien, gab an, dass er im Jahre 1885 an linksseitiger Ischias gelitten habe, wegen welcher die Nervendehnung vorgenommen wurde. Die Schmerzen haben dann später nachgelassen; indessen fühlt er im linken Bein noch immer Kälte, während das rechte normal sei.

Seit einem halben Jahre hat sich nun ein taubes Gefühl in den Händen eingestellt, das sich mit Kriebeln in allen Fingern verband. Morgens ist dasselbe am stärksten; es verschwindet im Laufe des Tages und wird durch das Reiben der Hände günstig beeinflusst. Ein Gefühl von Steifigkeit besteht daneben; auch das Handhaben von Gegenständen wird während der Dauer der Parästhesien erschwert. — Die Lage im Bette hat keinen Einfluss auf das Leiden; Arme und Beine sind frei.

1) Fall III der Dissertation von Mohr.

In den letzten Wochen nahmen die Beschwerden zu (also mit zunehmendem Winter).

Der Kranke glaubt sein Leiden auf Arbeiten im Wasser und Salmiak (zu Putzzwecken) zurückführen zu sollen; er hat alle 8—14 Tage hindurch 2½ Tag in dieser Weise zu hantiren.

Bei der Untersuchung zeigt sich nun die Haut der Hände in der That verändert; die Epidermis ist etwas gequollen, die Hautfurchen zwischen den Fingergelenken vertieft. Die Temperatur der Haut ist normal, wie sie es auch zur Zeit der Parästhesien sein soll.

Die Musculatur ist normal beschaffen; Beweglichkeit und Kraft gut. Mechanische und elektrische Erregbarkeit ohne Veränderung.

Tastsinn vollständig normal; ebenso Temperatur- und Schmerzgefühl.

Die Reflexe sind an den Armen normal; nur entsteht beiderseits beim Beklopfen des Opponens pollicis Beugebewegung der Hand, ebenso wie nach Percussion der Palmarfläche der Hand.

Die Farbe der Finger und Hände ist livid, mässig cyanotisch; eine weisse Färbung derselben des Morgens ist niemals von dem Kranken bemerkt worden.

Die Arterien und Venen normal; Patellarreflexe beiderseits normal, lebhaft. Sonst keine Störungen.

Fall V (Fall V in der Dissertation von Mohr). Tagelöhner P. O., 52 Jahre alt. Bei seiner am 26. November 1889 erfolgten Untersuchung gab der Kranke an, dass er seit dem letzten Sommer an fortdauerndem Ameisenkriebeln in der linken Hand leide, welche sich mit heftigen Schmerzen in den Fingerspitzen verbinden, die meist in der Nacht zunehmen, so dass der Schlaf oft nur 3 bis 4 Stunden andauert. Auch im rechten Arm bestehen Schmerzen, nicht aber in den Füssen.

Objectiv lässt sich nur eine ganz geringfügige Herabsetzung des Tastgefühls an der linken Vola manus nachweisen, keine Veränderungen der Hautfarbe. Keine Zeichen von Tabes (Patellarreflexe und Pupillen normal). Keine Erscheinungen von Alkoholismus. Mässige Arteriosklerose. — Besserung nach längerem Elektrisiren.

Fall VI (Fall I bei Mohr). Ein 56jähriger Maurer J. M. aus H., welcher am 21. Februar 1890 in die medicinische Klinik aufgenommen wurde und etwa 3 Wochen in derselben blieb, gab an, früher nervengesund gewesen zu sein; auch in seiner Familie sollen Nervenleiden nicht beobachtet worden sein. Er selbst, welcher an chronischer Bronchitis leidet und seit 4 Jahren gelegentlich Ulcerationen an den Beinen hat, bemerkt seit dem Spätherbst 1889 ein pelziges Gefühl in den Fingerspitzen beider Hände, später auch Taubsein und stechende Schmerzen in den Füssen. Ferner besteht Kältegefühl in Händen und Füssen und besonders auch an einer umschriebenen Stelle der Haut oberhalb des rechten Kniegelenks. Zugleich soll Steifheit in den Beinen und Unfähigkeit zur Arbeit eingetreten sein.

Seitens des Gehirnes keine Krankheitssymptome. Alkoholmissbrauch und Syphilis wird geleugnet.

Die Untersuchung ergiebt zunächst das Bestehen einer mässigen Bron-

chitis und eines Emphysems. Am Herzen keine Abnormität zu entdecken. Die Arterien etwas rigid. An den Händen keine besondere Abweichung vom normalen Verhalten, ausser einer Dupuytren'schen Contractur. Sie fühlen sich gewöhnlich kalt an. Die Musculatur und die Kraft derselben ist normal. Der Tastsinn, das Schmerzgefühl und die Temperaturempfindung normal. Nur scheint der Druck auf die Nervenstämme am linken Oberarme, aber nicht rechts, etwas schmerzhafter zu sein. Die Reflexe normal, besonders auch die Patellarreflexe.

Therapeutisch werden warme Hand- und Vollbäder verordnet, ausserdem Elektricität.

Im Allgemeinen bleiben aber die Parästhesien die gleichen; sie stellen sich sofort beim Erwachen ein, und besonders das Gefühl, als ob in den Händen und Füssen immerfort mit Nadeln gestochen würde, besteht dann den ganzen Tag hindurch. Indessen ist die Stärke dieser Empfindungen nicht immer die gleiche. Die wiederholte Sensibilitätsprüfung ergiebt stets dasselbe Ergebniss; nur ist die Schmerzempfindlichkeit der Haut oberhalb des rechten Knies bis zur Mitte des Oberschenkels besonders gegen den faradischen Strom sehr herabgesetzt.

Fall VII (Fall IV bei Mohr). Katharina B., 37 Jahre alt, untersucht am 24. September 1889, bisher gesund, behauptet, seit einem Jahre wegen stechender Schmerzen in den Beinen nicht mehr gut gehen zu können. Im Winter hat sich dieser Zustand verschlimmert, im Frühjahre wieder gebessert. Ausserdem haben sich Taubheitsgefühl im linken Daumen, dann in der linken Hand und zuletzt im Arm eingestellt, vor 8 Wochen in gleicher Weise auch rechts.

Die objective Untersuchung lässt deutliche Abweichungen der Motilität, der Sensibilität und der Reflexe nicht erkennen. Die Kranke theilt uns im November 1892 auf Anfrage brieflich mit, dass zwar eine erhebliche Besserung seit unserer Hülfeleistung eingetreten sei, dass aber die Beschwerden noch immer beständen und ihrer Meinung nach sich beim „Witterungswechsel" verschlimmerten.

Der folgende Fall ist complicirter.

Fall VIII (Fall II in der Dissertation von Mohr). Anton H., 48 Jahre alt, Ackerer, welcher 1870 einen Typhus durchgemacht haben will, bemerkte zuerst Weihnachten 1888 ein taubes Gefühl an beiden grossen Zehen, das sich bis in die Weichengegenden fortgesetzt haben soll. Nach einem Vierteljahre trat auch Taubsein und Formicationsgefühl in den Fingerspitzen und in den Armen ein, während zugleich die abnormen Empfindungen an den Füssen sich verstärkten und besonders die Fersen betrafen.

Auch im Juni 1889 bestand dieser krankhafte Zustand noch, welcher sich nach einer 8tägigen Faradisirung in der Ambulanz der medicinischen Klinik gebessert haben soll. Im Sommer liess dann weiterhin sowohl die Stärke, als die Ausdehnung der Parästhesien nach, welche sich dann auf die Fingerspitzen und auf die Fersengegenden beschränkten. Im October 1889 trat eine Verschlimmerung ein, so dass der frühere Zustand wiederkehrte. Zugleich soll auch eine grössere allgemeine Schwäche sich eingefun-

den haben. Erst 3 Wochen vor seiner Aufnahme, welche am 28. März 1890 erfolgte, hat sich wieder eine Besserung der Parästhesien eingestellt.

Die Untersuchung des Mannes ergab: Magerkeit, Appetitlosigkeit und zeitweilige Obstipation. Gehirn, Gehirnnerven, Pupillen intact.

An beiden Armen im Unterhautgewebe kleine verschiebliche Tumoren von weicher Consistenz, ohne nachweisbare Beziehungen zu den Nervenstämmen. Die Kraft der Hände und der Armmuskeln normal; keine fibrillären Zuckungen.

Die Pulsation beider Radialarterien gleich stark, voll und regelmässig. Beim Zusammendrücken derselben keine deutliche Verstärkung der Parästhesien, auch nicht nach einer Compression von einer Minute Dauer.

Die Farbe der Hände ist etwas bläulich, aber nicht blass oder sonstwie abnorm.

Die mechanische Erregbarkeit der Muskeln ist lebhaft. Der Triceps- und Supinatorreflex beiderseits stark. Beim Beklopfen der Rückenfläche der Handgelenke beiderseits Streckbewegung der Hand.

An den Fingern der rechten Hand wird stumpf öfters als spitz angegeben; es scheint also eine gewisse Hyperästhesie zu bestehen; an der linken Hand ist das Verhalten normal.

Der Temperatursinn und das Schmerzgefühl beiderseits ohne Abnormität, auch an den Fingerkuppen.

In der Haut der unteren Extremitäten keine Knötchen; sie ist etwas kühl. Nach Entblössung derselben in einem Zimmer, dessen Temperatur $14^1/_2{}^0$ R. beträgt, starke fibrilläre Zuckungen und starkes Wogen vor Allem in beiden Quadricipites femoris (auch in der Bettwärme beobachtet). Schwächer, aber noch deutlich, zeigen sich diese Zuckungen auch in den beiden Gastrocnemii und an den Beugemuskeln der Oberschenkel.

Die Patellarreflexe normal, auch nur an normalen Stellen auslösbar. Der Plantarreflex ist rechts schwach, fehlt links. Der Cremasterreflex nur links in schwacher Weise auslösbar, die Bauchreflexe normal.

Die Sensibilität erscheint an der Haut der grossen Zehen normal; die tactile Empfindlichkeit an der Plantarfläche der anderen Zehen etwas vermindert. Temperatursinn normal.

Schmerzempfindung besonders an den Zehen, besonders bei Druck auf dieselben, etwas erhöht. Der Stamm des N. peroneus über dem Capitulum fibulae nicht verdickt, bei Druck nicht schmerzhaft.

Hautfarbe an den Füssen weder blass, noch roth, noch cyanotisch. In den Kniekehlen Kältegefühl.

An der Wirbelsäule nichts Abnormes nachweisbar. Lues und Potatorium nicht zu entdecken.

Im weiteren Verlauf der Krankheit wechseln die Klagen über Parästhesien. Das Gefühl von Nadelstichen in den Beinen ist oft stark, so dass Patient lieber im Bette zubringt. An warmen Tagen sind die abnormen Empfindungen weniger stark. Viele Klagen über Obstipation.

Anfang Mai wird er gebessert entlassen. Potatorium liess sich nicht nachweisen; immerhin besteht eine gewisse Aehnlichkeit mit Alkoholneuritis; nur sind die fibrillären Zuckungen und der intermittirende Verlauf abweichend, ganz abgesehen von dem Erhaltenbleiben der Sehnenreflexe.

So weit die Krankengeschichten. Leider ist es mir trotz aller Mühe nicht gelungen, über den weiteren Verlauf des Leidens bei allen beobachteten 12 Fällen Aufschluss zu bekommen; ich muss auch in Bezug auf die Unvollkommenheit und Unvollständigkeit mancher Angaben bei den Untersuchten um Entschuldigung bitten, da meistentheils ambulatorisch untersucht werden musste. So viel geht aber aus dem Beobachteten im Vergleiche zu den in der Literatur bekannt gegebenen ähnlichen Krankheitsschilderungen hervor, dass es sich um ein gut abgrenzbares Krankheitsbild handelt, welches wesentlich folgende Symptome aufweist:

Meist bei Frauen, aber auch bei Männern, fast stets nach dem 30sten Lebensjahre, stellen sich gewöhnlich allmählich Parästhesien in den Händen und Fingern, seltener auch an den Füssen ein.

Diese Parästhesien haben meist die Form von Formicationen, steigern sich nicht selten zu erheblicher Schmerzhaftigkeit und können sich auch auf die Arme und Beine ausbreiten. Im Gefolge dieser schmerzhaften Gefühle tritt häufig ein Gefühl von Steifigkeit der betroffenen Glieder ein; auch können feinere Bewegungen verlangsamt und selbst gehemmt werden. Sehr häufig sind die Parästhesien in der Nacht oder des Morgens nach dem Aufwachen am stärksten und lassen im Laufe des Tages nach; oft sind sie im Winter heftiger, als im Sommer. Sie besitzen ferner eine grosse Hartnäckigkeit und können infolgedessen Jahre lang andauern, ohne dass sich weitere Complicationen einstellen.

Die Hautfarbe der Hände ist meistenstheils nicht verändert; indessen ist auch eine auffallende weisse Farbe derselben zusammen mit grösserer Kälte während der Anfälle beobachtet worden. Eine stärkere Röthe, oder gar eine Erythromelalgie besteht nicht. An den grösseren Arterien oder Venen ist nichts Abnormes nachzuweisen.

Die Sensibilität ist gewöhnlich normal; indessen kommt Hyperästhesie und besonders Hyperalgesie vor, aber auch im Gegentheile eine Hypästhesie, besonders während der Anfälle. Die Nervenstämme selbst sind gewöhnlich gegen Druck nicht empfindlich. Hysterische Erscheinungen fehlen. — Hier und da wird über Schwäche der befallenen Glieder geklagt. — Atrophien sind nicht vorhanden. — Gelenkerkrankungen fehlen gewöhnlich. —

Wenn man diese aus den eigenen Fällen abstrahirte Schilderung zunächst mit den Angaben von Nothnagel vergleicht, so decken sich dieselben in vielen Punkten mit den unsrigen. Bei seiner „vasomotorischen Neurose" sind „Hände und Vorderarme Sitz der krankhaften Erscheinungen", der Handteller ist gewöhnlich weniger

betheiligt, als die Finger. Die Füsse waren in seinen Fällen gewöhnlich frei. Die Klagen der Kranken bezogen sich auf Pelzigsein, Kriebeln, Schmerzen. Abweichend von unseren Fällen war der Umstand, dass „niemals das Gefühl unangenehmer Kälte fehlte". Objectiv bestanden Hypästhesien. Die Motilität war wenig oder gar nicht gestört; nur feinere Handarbeiten gehen während der Parästhesien bei intensiver Erkrankten wegen Schwerbeweglichkeit, Steifigkeit und wegen der Sensibilitätsstörung der Finger schwer von Statten.

Die Erscheinungen waren des Morgens nach dem Aufstehen am heftigsten, ebenso in der Nacht, ferner bei Beschäftigung mit feinen Handarbeiten und in der Kälte. Klopfen, Reiben, warmes Wasser nutzte.

Die Krankheit machte Remissionen, selbst Intermissionen und Exacerbationen. — Als Hauptunterschied gegenüber unseren Fällen zeigte sich, dass bei der Mehrzahl der Kranken Nothnagel's die Finger und Hände zur Zeit der Parästhesien blass und weiss waren, ja kreideweiss, bei unseren aber nicht.

Wie weit die Fälle von Berger[1]) hierher gehören, welche dieser Autor im Jahre 1879 unter dem Titel „Ueber eine eigenthümliche Form von Parästhesie" beschrieb, ist schon schwieriger festzustellen; ich vermag sie unserer Krankheitsform nicht zuzurechnen.

Die Berger'schen Parästhesien betrafen nämlich zunächst nur jugendliche und vorzugsweise noch dazu männliche Personen und localisirten sich nicht in erster Linie an den Enden der Extremitäten, insbesondere der oberen, sondern nur an den Beinen und zwar in der ganzen Ausdehnung derselben, oft sogar von den Hüften nach abwärts gehend. Es fehlt somit die charakteristische Localisirung, ebenso wie das Stärkerwerden der Parästhesien bei Nacht. Weiterhin waren die abnormen Empfindungen nicht eigentlich schmerzend und traten in Anfällen auf, welche gewöhnlich nur einige Minuten dauerten. —

Offenbar übereinstimmend mit unserer Schilderung sind dann aber diejenigen Fälle, welche Putnam ein Jahr später veröffentlichte, und die so wenig Beachtung in Deutschland fanden, dass über sie weder in den Canstatt'schen Jahresberichten, noch in den Schmidt'schen Jahrbüchern berichtet wurde. Putnam beschreibt sie unter dem Titel „Fälle von Parästhesien, besonders der Hände, mit periodischer Wiederkehr und möglicher Weise vasomotori-

1) Bresl. ärztliche Zeitschrift 1879.

schen Ursprungs“[1]), ohne die Arbeit Nothnagel's zu kennen oder zu erwähnen.

Es wird in seinen Mittheilungen über 31 Kranke berichtet, von denen 28 Frauen, 3 Männer waren. Ihr Alter schwankte zwischen 20 und 50 Jahren und darüber. Das mittlere Lebensalter überwog. Viele der Kranken waren geschwächt oder anämisch, andere aber völlig gesund; alle ohne Zeichen eines centralen Nervenleidens. — Die Parästhesien kamen besonders Nachts oder am frühen Morgen an einer Hand oder an beiden, ferner auch an den Armen und selten an den Beinen. Sie waren oft schmerzhaft und gelegentlich mit Starrheit der Finger verknüpft. Nur manchmal war die Farbe der Hände blasser oder röther. Reiben verminderte die Schmerzen, von denen meist eine Hand stärker befallen war, als die andere. Häufig betheiligten sich auch einzelne Finger besonders, vor Allem diejenigen des Medianusgebietes. Die Affection dauerte gewöhnlich Monate und Jahre lang.

Die Arbeiten von Ormerod aus dem Jahre 1883 und von Sinkler aus dem Jahre 1884 waren mir leider im Originale nicht zugängig. Dem Referate von Bernhardt (l. c.) ist aber zu entnehmen, dass der erstgenannte Autor bei 12 Frauen, der andere in 9 Fällen, vorzugsweise ebenfalls bei Frauen mittleren Alters, ganz die gleichen Zustände wie Putnam beschrieb.

In den Fällen, über welche weiterhin Buzzard 1885 berichtete, bleibt es mir ebenso wie Bernhardt recht zweifelhaft, ob sie hierher gehören. Es handelte sich meist nur um einseitige und plötzlich eintretende Parästhesien, bei welchen mir nicht einmal die Annahme einer anatomischen Veränderung des Gehirnes jedesmal ausgeschlossen erscheint. Allerdings war andererseits wieder die elektrische Erregbarkeit gewöhnlich herabgesetzt, was natürlich für eine periphere Degeneration der Armnerven sprechen würde.

Dagegen entspricht wieder die Schilderung von Saundby aus demselben Jahre im Wesentlichen der unsrigen. Die Krankheit besteht nach ihm in Taubsein (Numbness) und Prickeln in einer, 2, 3 oder 4 Extremitäten. Diese Empfindungen sind mehr oder weniger schmerzhaft; sie verschwinden beim Reiben, treten anfallsweise auf, besonders in der Nacht. Manchmal sind sie von blauer Färbung und Kälte der Hände begleitet und mit motorischer Schwäche verbunden. In ihren schwächeren Formen beobachtete

1) „Series of cases of paraesthesia, mainly of the hands, of periodical recurrence, and possibly of vasomotor origin.“

Saundby die Erkrankung mehr bei Weibern, in ihren stärkeren aber auch gerade bei Männern, und zwar niemals im Alter unter 25 Jahren. Abweichend von allen anderen Autoren ist aber die Meinung des englischen Arztes, dass besonders Störungen der Magenfunction das Leiden begleiten und sogar veranlassen, und dass es nach der Beseitigung derselben verschwinde.

Aus dem Jahre 1885 stammt schliesslich noch die erwähnte Arbeit von Bernhardt, dessen Schilderungen ich hier nicht zu wiederholen brauche, da sie sich mit der unsrigen vollständig decken, nur dass dieser Autor weniger die besondere Häufigkeit der Akroparästhesie im Winter betont. Bei seinen 17 Fällen hat er ebenfalls vorzugsweise die oberen Extremitäten erkrankt gefunden und nur zweimal die Füsse und Beine als Sitz der Parästhesien neben dem Befallensein der Oberextremitäten constatirt.

In einem Aufsatze „Die Auftreibung der Endphalangen der Finger — eine bisher noch nicht beschriebene trophische Störung" hat weiterhin O. Rosenbach 1890 [1]) eine Affection beschrieben, welche gewisse Beziehungen zu der unsrigen zu haben scheint. Rosenbach giebt an, gar nicht so selten, und zwar ganz vorzugsweise bei Frauen in den dreissiger und vierziger Jahren und in der Nähe des Klimakterium eine eigenthümliche Auftreibung gefunden zu haben, welche „an den beiden Köpfchen der Basis der dritten Fingerphalangen" sich zeigt, und die meist mit sehr heftigen Störungen in der sensiblen Sphäre verknüpft ist und dabei häufig durch Miterkrankung der Ligamenta lateralia zu einer besonderen Form der Immobilisation der Gelenke zwischen zweiter und dritter Phalanx führt.

Die Kranken Rosenbach's gehörten zum grösseren Theile den besseren Ständen an, waren stark „nervös", beschäftigten sich aber keineswegs stets viel mit Handarbeiten oder Waschen. Sie klagten über ziehende und reissende Schmerzen in den Händen und Vorderarmen und über (constant vorhandene) Parästhesien in denselben, auch in den Fingern, namentlich an der Streckseite im Gebiete des Ulnaris, aber auch im Radialis und Medianus. — Hypästhesien fehlen; nur eine gewisse Hyperästhesie ist angedeutet; besonders werden stärkere Kältereize oft unangenehm empfunden. Trophische Störungen an der Haut waren nicht sichtbar; hie und da blauröthliche Verfärbung über den Anschwellungen an den genannten

1) Centralblatt für Nervenheilkunde und Psychiatrie. XIII. Jahrg. 1890. — Durch die Güte des Herrn Dr. Laquer wurde ich auf diesen Aufsatz aufmerksam gemacht.

Stellen. Die Dauer der Schmerzanfälle ist inconstant, oft wenige Tage, oft Wochen und Monate anhaltend. Die Durchschnittsdauer „der einzelnen Anschwellungen" betrug nicht unter 3 Wochen. Keine sonstigen Störungen trotz jahrzehntelangen Bestehens des Leidens. Keine Arthritis deformans. Bei einer Minderzahl der Fälle schliesslich Ankylose der letzten Phalangealgelenke, aber nach der Ansicht Rosenbach's durch Auflagerungen von aussen hervorgebracht. — Die Beschwerden zeigen keine Exacerbation am Morgen und keine Remission in den späteren Stunden. Rosenbach nimmt eine Periosterkrankung als Ursache an, ohne Betheiligung der Gelenke selbst. Er hält es indessen für sehr wahrscheinlich, dass die Affection als ein „rein nervöses Leiden" anzusehen ist, und dass die Periostauftreibung eine secundäre trophische Störung darstelle. —

Ganz abgesehen von der Richtigkeit oder Unrichtigkeit der letzteren Hypothese bestehen, wie man sieht, neben unverkennbaren Aehnlichkeiten erhebliche Unterschiede zwischen der von Rosenbach beschriebenen Erkrankung und der unsrigen, hauptsächlich zunächst wegen der localen Auftreibungen und dann wegen des Mangels der nächtlichen und morgendlichen Schmerzen. Immerhin wäre es möglich, dass gelegentlich von den anderen Autoren, sowie von mir selbst eine derartige Auftreibung der Gelenkgegenden übersehen wurde; sie wäre aber gewiss oft schon den Kranken selbst aufgefallen. Laquer, welcher später besonders auf diesen Punkt hin untersuchte, vermochte nur einmal eine begleitende allgemeine Arthritis nachzuweisen. Sicher ist, dass bei kranken Frauen mit chronischer Arthritis deformans trotz starker Auftreibungen an allen Fingergelenken solche Parästhesien nicht geklagt werden, dass die letzteren somit etwas Besonderes vorstellen.

Im laufenden Jahre hat endlich Laquer in Frankfurt über 12 weitere Kranke berichtet, welche ohne Ausnahme Frauen im Alter von 35—50 Jahren aus allen Ständen waren, bei denen weitere nervöse Erkrankungen und speciell hysterische Symptome fehlten. Auch seine Patientinnen hatten ihre schmerzhaften Parästhesien, besonders des Nachts, und konnten dieselben mitunter durch Reiben vermindern. Objectiv fehlten die gewöhnlichen Zeichen einer Neuritis: Schmerzhaftigkeit der Nervenstämme, sowie Atrophie; elektrische Anomalien fehlten ebenso; Hautveränderungen desgleichen; speciell wurde ein Blässerwerden der Hände niemals angegeben oder gesehen; höchstens wurde über subjective Kälteempfindung geklagt. Von Sensibilitätsstörungen liess sich nur hier und da eine ge-

wisse Hyperästhesie für Berührung und Schmerzeindrücke nachweisen.

Meine eigenen Erfahrungen erstrecken sich bisher, wie schon erwähnt, auf 12 Fälle, von denen zufällig gerade die Hälfte Männer betrafen. Das geringste Alter eines derselben betrug 34 Jahre. Der achte Fall (zweiter Fall in der Dissertation von Mohr) ist allerdings kein ganz reiner.

Zählt man aber die gesammten veröffentlichten Beobachtungen zusammen, so kommt eine ganz beträchtliche Summe von Fällen heraus, welche den Schluss gestattet, dass die geschilderte Affection nicht sehr selten sein kann.

Ist man nun aber überhaupt berechtigt, diesen Symptomencomplex als einen eigenartigen abzusondern, oder ist man es nicht?

Für diese Berechtigung, oder wenigstens für die vorläufige Berechtigung dazu spricht der Umstand, dass es schwierig und geradezu unmöglich ist, ihn zur Zeit mit einem bekannten anderweitigen Krankheitsbilde zu identificiren. Man vermag nicht einmal mit Sicherheit anzugeben, ob es sich um eine Neurose handelt, wie Nothnagel annahm, oder um eine Neuritis, oder gar eine sonstige irgendwo localisirte anatomische Läsion des Nervensystems.

An sich ist zunächst die Annahme von Nothnagel, dass es sich um eine vasomotorische Neurose handle, gewiss verlockend. Für dieselbe spricht, wie Nothnagel ganz mit Recht behauptet, die beobachtete Blässe der Theile, die Verschlimmerung durch die gefässverengernde Kälte, die Besserung durch die Wärme und durch andere gefässerweiternde Mittel. Indessen kann eine solche Blässe der Haut keineswegs regelmässig constatirt werden; ausserdem fehlte sie in den meisten Fällen der anderen Autoren, auch wenn die Parästhesien zur Zeit der Untersuchung gerade vorhanden waren, und dann ist besonders schwierig zu verstehen, warum gerade die Bettwärme in so ganz charakteristischer Weise die Arteriencontraction mit ihren Consequenzen für die sensiblen Functionen hervorrufen soll.

Man müsste also die Beobachtungen von Nothnagel als ganz besonderen Symptomencomplex von den anderen abtrennen, was aber bei der sonstigen Aehnlichkeit der geschilderten Veränderungen nicht angeht, zumal es an Uebergangsformen nicht fehlt. Nothnagel selbst berichtet z. B. in seinem ersten Falle, dass die Parästhesien der betreffenden Kranken gerade in der Nacht besonders heftig und schmerzhaft wurden; und auch bei den Fällen der anderen Autoren fand sich gelegentlich Blässerwerden der Hände während der Zeit der

stärkeren Parästhesien vor; in meinem 3. Falle z. B. wurde von der Kranken ebenfalls angegeben, dass ihre Hände während der intensiven Formicationen häufig blass und bläulich wurden. Derartige Differenzen in den Angaben können schon als die Folge der besonderen Aufmerksamkeit erklärt werden, welche die Einzelbeobachter den einzelnen Symptomen widmeten.

Es erscheint somit viel richtiger, anzunehmen, dass die gefundene stärkere Gefässverengerung nur eine coordinirte Theilerscheinung der anderen nervösen Symptome ist, dass irgend eine gemeinsame Ursache sowohl die gefässverengernden Apparate als die sensible Nervensubstanz irgendwo krankhaft verändert.

Ist nun diese Ursache zunächst in einer sogenannten Neuritis, oder, allgemeiner gesagt, in einer anatomisch nachweisbaren Veränderung der sensiblen Nerven und zwar besonders ihrer Endäste und ihrer Endapparate zu suchen?

Darüber ist ja kein Zweifel, dass besonders bei der Neuritis der sensiblen Nerven und zwar vorzugsweise dann, wenn der Alkohol die zu Grunde liegenden Degenerationen gesetzt hat, auch gerade an den distalen Theilen der Glieder Parästhesien entstehen können. Indessen ist bei dem vorliegenden Krankheitsbild an den grösseren Nervenstämmen eine grössere Druckempfindlichkeit von allen Beobachtern vermisst worden, wie sie doch gerade bei sensibler Neuritis sonst gewöhnlich gefunden wird; es fehlen ferner Schmerzen bei Druck auf die Muskeln ebenso wie Erscheinungen von Muskelatrophie, sowie deutliche Veränderungen der elektrischen Erregbarkeit.

Nur die Hyperästhesie und besonders die nicht so ganz selten vorhandene Hypästhesie spricht für eine gröbere anatomische Läsion, während wieder der auffallende Wechsel der Erscheinungen nach Art von Neuralgien ohne nachweisbaren histologischen Befund dagegen ins Feld zu führen ist. Ebenso spricht der ganze Verlauf, und zwar besonders der Mangel an Progression bis zu ausgedehnten Anästhesien und Lähmungen gegen die Annahme von Neuritis.

Immerhin glaube ich aber, dass eine definitive Antwort auf die gestellte Frage erst dann gegeben werden kann, wenn anatomische Befunde in genügender Zahl vorliegen. In der Arbeit von Mohr habe ich zwar auch auf die entfernte Möglichkeit hingewiesen, dass jene eigenthümliche Bindegewebsauftreibungen oder Bindegewebsspindeln (Rénaut'sche Körper) irgend eine Beziehung zu unserer Affection haben könnten, welche sich besonders in den Plexus brachiales und in den peripheren Nervenstämmen vorfinden, und zwar nach den Untersuchungen von Trzebinski besonders bei Frauen im mittleren

und höheren Alter. Indessen möchte ich auf diese entfernte Möglichkeit kein besonderes Gewicht legen, bis weitere Untersuchungen angestellt sind.

Dass fernerhin ein Druck auf irgend welche Nervenstämme im Schlafe eine Rolle spielen können, wird von allen Autoren übereinstimmend mit Recht verneint. Es müsste doch dann einmal zu wirklicher Drucklähmung kommen, und warum sollen besonders Frauen in den klimakterischen Jahren sich mit Vorliebe derartige Druckparästhesien, noch dazu häufig doppelseitiger Art, zuziehen, und nicht viel leichter magere Individuen, Phthisiker, oder Menschen, welche dauernd auf hartem Lager liegen? Höchstens könnte ein solcher Druck gelegentlich das auslösende Moment für die unbekannte zu Grunde liegende eigentliche Ursache abgeben.

Viel eher wäre an eine directe Einwirkung von Schädlichkeiten zu denken, welche hauptsächlich schon von Nothnagel in den Vordergrund gestellt sind, nämlich Hantiren im kalten Wasser und directe Erkältung überhaupt. Auch in einem meiner Fälle kann die Einwirkung bestimmter chemischer Stoffe (Salmiak) auf die Haut als Ursache angesprochen werden, wobei man dann ganz wohl eine primäre Alteration der Hautnervenendigungen und der kleinsten sensiblen Nervenästchen mit oder ohne weitere Ausdehnung der zu Grunde liegenden Veränderungen nach oben zu als den Sitz des Leidens annehmen könnte. Indessen lässt sich sowohl nach der eigenen Erfahrung, als auch nach derjenigen der anderen Autoren (einschliesslich Laquer's) eine solche Annahme nicht für alle Fälle durchführen, da auch gerade Frauen der nicht körperlich arbeitenden Stände, die solchen Schädlichkeiten nicht ausgesetzt waren, die Krankheit bekamen.

Dass destructive Veränderungen der centralen Apparate, sowohl des Gehirnes, wie des Rückenmarkes, zu Grunde liegen könnten, ist nach unseren sonstigen Kenntnissen über die Folgezustände irgend welcher Erkrankungen dieser Art nicht anzunehmen. Bei einseitiger Parästhesie kann natürlich eine Verwechslung mit Gehirnleiden vorkommen, die aber nach längerer Beobachtung der Kranken vermieden werden kann. An Veränderungen innerhalb des Rückenmarkes wie bei Ergotismus kann schon wegen des Mangels von epidemischem Auftreten unserer Akroparästhesie, abgesehen von den sonstigen Symptomen dieser Erkrankung, nicht gedacht werden; ebensowenig an Tabes, deren sogenannte peripherische Form allerdings zur Verwechselung Veranlassung geben könnte.

Dass eine organische Erkrankung gewisser hinterer sensibler

Nervenwurzeln unsere Affection erzeugen sollte, ist wegen des Wechsels der Intensität der Symptome und wegen des noch nicht festgestellten Vorhandenseins solcher isolirter Degenerationen, welche mit der Heilung des Leidens wieder verschwinden müssten, sowie aus pathologisch-anatomischen Gründen im Allgemeinen im höchsten Grade unwahrscheinlich.

Auch degenerative Zustände im Sympathicus wird wohl Niemand heutzutage mehr als Sitz der Erkrankung beschuldigen wollen. —

Dass weiterhin bei der Zugrundelegung der Vorstellung, es handle sich bei unserer Akroparästhesie um eine rein functionelle Störung, also um eine Neurose, die Annahme nicht gemacht werden kann, dass eine Theilerscheinung oder ein Vorläuferstadium von Hysterie oder Neurasthenie vorliege, ist unzweifelhaft. Es fehlen auch gewöhnlich die Erscheinungen einer derartigen allgemeinen Neurose resp. Psychose. Indessen ist es selbstverständlich durchaus nicht ausgeschlossen, dass dieselben auch gelegentlich einmal die Akroparästhesie begleiten können und sogar bei disponirten Personen durch sie hervorgerufen zu werden vermögen. Die starken, hartnäckigen Schmerzen, sowie der lange Zeit hindurch gestörte Schlaf wären sehr wohl dazu im Stande.

Die nahe Beziehung zu dem Bilde der Neuralgie und besonders auch der Ischias wurde schon angedeutet. Indessen fehlen die Valleix'schen Druckpunkte, oder man müsste die Rosenbach'schen Auftreibungen an den Endphalangen der Finger als solche auffassen. Es wiegen ferner bei den eigentlichen Neuralgien eben die Schmerzen vor, und ausserdem lässt sich bei ihnen auch klarer feststellen, dass die Schmerzen gerade in dem Verlaufe einzelner Nerven localisirt sind.

Was die Ursachen des Leidens anbetrifft, so ist die Annahme, dass Kälte und Nässe, besonders in rascher Abwechslung mit Wärme, ebenso wie chemische Einwirkungen für die Akroparästhesie in Betracht kommen, gewiss plausibel und für viele Fälle ausreichend. Immerhin ist dabei die Thatsache nicht recht erklärlich, warum vorzugsweise Frauen in den klimakterischen Jahren die Affection so leicht bekommen, und weswegen die Krankheit auch in solchen Fällen eintritt, bei welchen derartige Ursachen nicht nachweisbar sind. Laquer glaubt ebenso wie Bernhardt auch einen erschöpfenden Einfluss angestrengter Handarbeit annehmen zu müssen, der ja gewiss bestehen mag, welcher aber meines Erachtens nicht in erster Linie in Betracht kommt. Denn sonst müssten auch die gewöhnlichen Zeichen

anderer unzweifelhafter Beschäftigungsneurosen in einer grösseren Anzahl von Fällen unserer Krankheit viel deutlicher zur Beobachtung kommen, so hauptsächlich Zittern der Hände, länger dauernde motorische Schwäche und ganz besonders der charakteristische Eintritt der Störung nach länger fortgesetzter Beschäftigung, also auch eher am Abend, nicht aber, wie bei der Akroparästhesie, gerade des Morgens, während und nach der Nachtruhe.

Dass ferner bei Erkrankungen der Gelenke echte Neuralgien zu Stande kommen, ist bekannt. Bei unserer Affection sind aber Gelenkleiden gewöhnlich nicht nachweisbar; auch Rosenbach spricht nur von periarticulären Anomalien und betrachtet dieselben sogar als secundär. Besonders lässt sich eine echte Arthritis mit „harnsaurer Diathese" trotz der Meinung von Buzzard für gewöhnlich durchaus nicht nachweisen.

Auch von sonstigen Stoffwechselkrankheiten, wie Diabetes oder chronischer Urämie, ist nichts auffindbar; höchstens scheinen nach der Erfahrung mancher Autoren besonders anämische und schwächliche Personen leichter die Erkrankung zu bekommen, als andere.

Eigenthümlich ist die Auffassung von Saundby, dass der Akroparästhesie Verdauungsstörungen zu Grunde liegen, nach deren Verschwinden auch die Folgekrankheit sich wieder verliere. Von unseren Kranken klagten die wenigsten über derartige Störungen, ebensowenig wie die Kranken der meisten anderen Autoren.

Wie das Klimakterium an sich einwirken soll, während welcher Zeit allerdings nach den bisherigen Erfahrungen sich die Akroparästhesie am häufigsten einfindet, bleibt vorläufig unerklärlich. Denn eine Annahme, wie diejenige von Sinkler, dass während dieses Lebensabschnittes weiblicher Personen eine Hyperämie des Rückenmarkes vorhanden sei, welche nach Art hypostatischer Vorgänge im Schlafe eine Steigerung in der Rückenlage erfahre, ist zunächst völlig aus der Luft gegriffen und erklärt nichts, weil sie die Beschränkung der Symptome auf bestimmte Bezirke nicht erklärt.

Auch toxische Einwirkungen anderer Art als der genannten localen, durch chemische Stoffe oder durch Kälteeinwirkung erzeugten Veränderungen können nicht gut angenommen werden; insbesondere lässt sich weder bei unseren Kranken, noch bei denjenigen der übrigen Autoren Alcoholismus nachweisen; ebensowenig kann Arsenikeinwirkung, Ergotinvergiftung oder Lues u. s. w. eine Rolle spielen.

Was weiterhin die Differentialdiagnose angeht, so ist schon Manches in dem Mitgetheilten erwähnt worden, was auf dieselbe Bezug hat.

Es sei hier nur noch einmal besonders hervorgehoben, dass das gezeichnete Krankheitsbild am meisten demjenigen der sogenannten Alcoholneuritis gleicht. Es bestehen aber doch, ganz abgesehen von dem allerdings oft schwierigem Nachweis, dass Alkoholmissbrauch nicht stattgefunden hat, erhebliche Verschiedenheiten gegenüber dem gewöhnlichen Verlaufe und dem gewöhnlichen Symptomencomplexe dieser Erkrankung. Die Akroparästhesie in unserem Sinne tritt besonders häufig bei Frauen auf, sie betrifft vorzugsweise die Oberextremitäten und selten die Beine und Füsse zugleich oder gar zuerst; es besteht kein Tremor; es fehlt die dauernde Muskelschwäche und der Muskelschmerz bei Druck; das Leiden ist schliesslich nicht progressiv, wie die Alkoholneuritis, wenigstens bis zu einem maximalen Grade, sondern mehr stationär und zudem häufig intermittirend. Dass die Krankheit immerhin leichter bei Alkoholikern eintreten mag, soll darum nicht geleugnet werden. — Weiterhin käme die sogenannte rheumatische Neuritis in Frage und zwar um so mehr, als die Einwirkung der Kälte auch in unseren Fällen unzweifelhaft in Betracht kommt und man ja vielfach gewohnt ist, darartige Erkrankungen rheumatische zu nennen. Falls somit unsere Erkrankung wirklich einerseits auf Schädigung Seitens der Kälte und zugleich auf Neuritis beruht, so könnte sie als rheumatische Neuritis oder noch besser als rheumatische Akroneuritis bezeichnet werden. Zur Zeit ist aber noch Zurückhaltung geboten, zumal gerade bei der rheumatischen oder spontanen multiplen Neuritis ein solches Symptomenbild wie das unsrige nicht beschrieben ist, und besonders weder die Vorliebe der Frauen der klimakterischen Jahre für diese Krankheit, noch das Vorwiegen der Parästhesien, noch das besondere Hervortreten derselben und der begleitenden Schmerzen zur Nachtzeit constatirt wurde und ebensowenig sich ein Stationärbleiben, sowie eine derartige Neigung zu Anfällen und Intervallen oder eine solche Hartnäckigkeit der Affection wie bei unseren Fällen beobachten liess.

Gegen die Verwechslung mit der sogenannten peripherischen Tabes schützt das Vorhandensein der Sehnenreflexe, gegen Syringomyelie die mangelnde Progression und das Fehlen des für dieselbe specifischen Symptomencomplexes. Am ehesten kann bei einseitiger Affection an eine beginnende Gehirnläsion gedacht werden, besonders an Erweichung oder Tumor; indessen treten doch bei diesen Er-

krankungen allmählich deutlicher die fortschreitenden Tendenzen derselben an den Tag, und es fehlt dann meistens die Doppelseitigkeit.

Gewisse Beziehungen bestehen offenbar zu der Raynaud'schen Krankheit. Putnam wies zuerst auf dieselben hin, während Bernhardt die handgreiflichen Unterschiede beider Affectionen aufzählt: die bei der Akroparästhesie fehlende livide, bläuliche Verfärbung der Haut, die ebenfalls bei derselben nicht vorhandene objective Temperaturherabsetzung und gar die Nekrose selbst. Es wäre auch noch hinzuzusetzen, dass bekanntlich gar nicht so selten — ganz abgesehen von dem sogenannten blauen Oedem der Hysterischen — besonders bei jungen Mädchen, ferner bei Hypochondern und Neurasthenischen kalte, blaue Hände und Füsse vorkommen, welche erst im Sommer oder nach langer Muskelanstrengung warm werden und selbst dann oft nur unvollkommen.

Bei derartigen Kranken lässt sich als Ursache der Erkrankung unmöglich ein Leiden der centralen Circulationsorgane annehmen, da sich ein solches niemals nachweisen lässt; man muss vielmehr Veränderungen der peripherischen Hautgefässe und zwar wahrscheinlich infolge nervöser Anomalien annehmen. Trotzdem leiden aber solche Kranken nicht an Akroparästhesie.

Immerhin kann in dem Vorstadium der Raynaud'schen Krankheit wesentlich Akroparästhesie vorhanden sein, welche aber bald in den eigentlichen Raynaud'schen Symptomencomplex übergeht.

So gab ein 37jähriger Schlosser, den ich im Juni 1892 zu beobachten hatte, mit Bestimmtheit an, dass er einige Wochen hindurch, ehe zwei Finger seiner rechten Hand geradezu abgestorben seien, an Parästhesien in denselben gelitten habe. Er glaubt sich diese Störungen durch starkes Schwingen des Hammers zugezogen zu haben, so dass also eine traumatische Ursache im weiteren Sinne des Wortes hier vorliegen würde. Indessen wurde auch die Angabe gemacht, dass er sich früher einmal die Hände erfroren habe; und da wir ausserdem den Kranken einmal zu sehen Gelegenheit hatten, als er schon am Vormittage stark berauscht war, so ist die Coincidenz mehrerer Ursachen, und zwar auch des Alkoholmissbrauchs, unzweifelhaft vorhanden. Bei der Untersuchung zeigten sich drei Mittelfinger und der Zeigefinger rechts viel kühler, blau verfärbt; die vollständig gefühllose und am stärksten verfärbte Partie der Fingerspitzen war durch einen rothen Entzündungshof gegen die gesunden Theile abgegrenzt. Irgend welche Erkrankung des Herzens, der grossen Gefässe bestand nicht; nur die Pulsation des Radialis war rechts etwas schwächer. Hysterische Erscheinungen und Zeichen nervöser Schwäche fehlten vollständig.

Schliesslich ist schon von Bernhardt, und in letzter Zeit besonders von Gerhardt darauf hingewiesen worden, dass auch die Erythromelalgie von Weir Mitchell und von Lannois bei der

Differentialdiagnose in Betracht kommen könnte. Besonders Gerhardt bringt beide Krankheitsbilder in nahe Beziehung; und es sind in der That die besondere Betheiligung der Enden der Extremitäten und die heftige Schmerzhaftigkeit derselben, sowie vielleicht die Aetiologie und die Hartnäckigkeit der Affection gemeinsame Momente. Indessen ist doch bei der Erythromelalgie vor Allem eine starke Röthung und Schwellung der betroffenen Gliedenden und zwar vorzugsweise der Füsse vorhanden, welche Erscheinungen bei unserer Akroparästhesie fehlen; ausserdem werden vorzugsweise Männer betroffen. Beide Affectionen grenzen sich also gut von einander ab.

Was schliesslich die Therapie anbetrifft, so ist dieselbe, wie alle Autoren, mit Ausnahme von Saundby angeben, nicht sehr erfolgreich. Selbstverständlich ist zunächst das causale Moment zu berücksichtigen, also Ueberanstrengung der schmerzenden Gliedmaassen, Hantiren im Wasser u. s. w. vermeiden zu lassen und gegen die etwa vorhandene Anämie und allgemeine Schwäche Ruhe, reichliche Ernährung u. s. w. zu verordnen. Saundby will, wie erwähnt, durch Beseitigung der nach ihm der Krankheit zu Grunde liegenden Verdauungsstörungen gute Erfolge erzielt haben; es wird also auch mit besonderer Sorgfalt bei den Kranken auf den Zustand ihrer Verdauungsorgane zu achten sein und die entsprechende Therapie einzutreten haben.

Ausserdem kann ein Versuch mit den empfohlenen inneren Mitteln, mit Phosphor, Brompräparaten gemacht werden, während mir das Ergotin schon wegen der unsicheren Wirksamkeit der mit diesem Namen bezeichneten Präparate weniger empfehlenswerth erscheint. Gegen die nächtlichen Schmerzen kann nach Bernhardt abendlich Chinin in grösserer Dosis und ebenso natürlich auch Phenacetin und Antipyrin gegeben werden.

Die elektrische Behandlung verdient besondere Berücksichtigung; aber auch sie lässt nicht selten im Stich oder verschafft nur vorübergehende Linderung. Dasselbe ist von warmen Bädern und localer Wärmeapplication zu sagen; wir liessen besonders häufig laue Salzbäder nehmen. Im Allgemeinen bleibt die Affection trotz alledem recht hartnäckig, gewährt aber schliesslich doch eine günstige Prognose, einmal in Bezug auf ihr endliches Verschwinden überhaupt selbst nach langer Dauer, und dann vor Allem in Bezug auf den Mangel weiterer Complicationen mit Lähmungen, ausgedehnteren Anästhesien und ähnlichen Zuständen.

XII.

Aus der medicinischen Klinik des Herrn Prof. Erb in Heidelberg.

Tabes dorsalis incipiens mit Meningitis spinalis syphilitica.

Ein klinisch-anatomischer Beitrag zur Lehre von den ätiologischen Beziehungen zwischen Syphilis und Tabes.

Von

Dr. M. Dinkler,

I. Assistent der Klinik und Privatdocent.

(Hierzu Tafel VI.)

Die klinische Erfahrung, dass die Tabes dorsalis in einem engen ätiologischen Zusammenhange mit der Syphilis steht, hat in den letzten Jahren in immer weitere Kreise Eingang gefunden, und in rascher Folge sind gerade in neuester Zeit eine Anzahl von Publicationen erschienen, welche nicht nur die Mittheilungen früherer Autoren vollauf bestätigt und erweitert, sondern die ganze Frage durch Aufstellung neuer Gesichtspunkte wesentlich gefördert haben. In dieser Richtung ist vor Allem die von Strümpell[1])*) ebenso scharf präcisirte, wie ansprechend exemplificirte Theorie, wonach die tabische Hinterstrangerkrankung auf die Einwirkung gewisser von dem syphilitischen Virus gebildeter Toxine zurückzuführen und beispielsweise den postdiphtherischen nervösen Erkrankungen an die Seite zu stellen ist, hervorzuheben. So viel Ueberzeugendes derartige theoretische Erwägungen auf der Basis einer fast nicht zu bewältigenden Casuistik und klinischen Beobachtung auch haben, so fehlt ihnen doch in dem Stempel der experimentellen und anatomischen Forschung noch ein bedeutsames Etwas. Während von experimentellen Untersuchungen aus naheliegenden Gründen auch nicht einmal über einen Versuch zu berichten ist, hat auch die pathologische Anatomie sich bis in die neueste Zeit umsonst bemüht, die tabische Hinterstrangsklerose als eine Krankheit sui generis, bedingt durch die syphilitische Durchseuchung des Organismus, von den übrigen strangförmigen Degenerationen der Hinterstränge abzutrennen; die Veränderungen an den

*) Literaturverzeichniss am Schluss dieses Artikels.

Nervenfasern, das Verhalten der Glia und der Blutgefässe sind so wenig charakteristisch, dass von einem durchgreifenden Unterschied zwischen der ausgebildeten primären tabischen und secundären aufsteigenden Degeneration der Hinterstränge histologisch nicht gesprochen werden kann. — Wenn in dieser Richtung die pathologische Anatomie seit der vor ca. 10 Jahren veröffentlichten Arbeit Carl Westphal's[2]) keine Fortschritte gemacht hat, so hat doch der exacte Nachweis von Tabes dorsalis mit manifesten syphilitischen Processen dem negirenden Standpunkt Westphal's den Halt entzogen; die dort ausgesprochenen polemisirenden Sätze: „Wo sind die angeblich syphilitischen, durch die Section controlirten Tabesfälle?" „Niemand von denen, welche die Behauptung der ätiologischen Beziehung der Syphilis zur Tabes vertheidigen, hat solche beigebracht", finden in der neueren Literatur ihre entschiedene Widerlegung. Die bisher publicirten Fälle von tabischer Erkrankung des Rückenmarks und gleichzeitiger manifester Syphilis sind folgende.

1. Fall von R. Virchow (Die krankhaften Geschwülste. Bd. II. S. 438).

53jährige Frau, im Mai 1864 wegen fast vollständiger Paralyse der Unterextremitäten und der Blase bei sehr wechselndem Zustande der Sensibilität auf der Abtheilung des Geheimraths Frerichs aufgenommen; Entstehung angeblich rasch nach Erkältung; im Laufe der nächsten Monate wiederholt Zuckungen in den Unterextremitäten, Ameisenlaufen, durchschiessende Schmerzen in der rechten unteren Thoraxhälfte, Abnehmen der Sensibilität; keine Besserung durch Elektricität und Kal. jodat.; im Juli zeitweilig Schmerzen in der rechten unteren Thoraxhälfte und taubes Gefühl in dieser Gegend; die Untersuchung zeigte eine länglich-ovale, sehr derbe, mässig schmerzhafte Geschwulst, welche neben der Wirbelsäule lag, von der Gegend des 1. bis 8. Wirbels reichte und das Schulterblatt abdrängte. Anfangs wuchs diese Geschwulst, allein im Laufe des August verkleinerte sie sich so sehr, dass sie zuletzt nur noch wenig zu fühlen war. Die Autopsie ergab ausser einer Narbe am Introitus vaginae eine graue Degeneration der Hinterstränge des Rückenmarkes, so dass nur noch zu beiden Seiten der hinteren Längsspalte ein schmaler weisser Streif stehen geblieben war; die Reste der Geschwulst im Longissimus dorsi waren sehr bedeutend und erstreckten sich ziemlich in der ganzen ursprünglich bemerkten Ausdehnung u. s. w. Der mikroskopische Befund war trotz der mangelhaften anamnestischen Angaben im Einklang mit der klinischen Beobachtung so charakteristisch, dass über die gummöse Natur der Muskelaffection kein Zweifel sein kann.

2. Fall von Duplaix, Annales de dermatologie 1884. p. 219.
Ataxie locomotrice, avec insuffisance aortique. — Syphilis. — Sclérose des cordons postérieurs. Sclérose viscerale. — Arteriosclérose généralisée.

51jährige Frau, keine Heredität, im 35. Jahre syphilitische Halserscheinungen und Roseola; specifische Cur; Heilung; nach 2 Jahren Re-

cidiv, Bildung von nussgrossen Geschwülsten; im 38. Jahre Gürtelgefühl, Doppeltsehen; 2jährige antisyphilitische Behandlung; Diplopie geheilt; Gürtelschmerzen intensiver, lancinirende Schmerzen in den Beinen; im 40. Jahre schwankender Gang, Gefühlsstörung an den Fusssohlen (marcher sur un tapis); ähnliche Erscheinungen in den Armen; hochgradige Coordinationsstörung, so dass Krücken zum Gehen nöthig wurden; vom 46. Jahre Gehen unmöglich, Arthropathie im linken Kniegelenke; Zunahme der Urinmenge; objectiv Hypertrophie des Herzens, Arteriosklerose, keine Albuminurie. Autopsie ergiebt: Atheromatose der Gefässe der Hirnbasis, typische Hinterstrangsklerose des Rückenmarkes, Hypertrophie des Herzens, Insufficienz der Aortenklappen, Schwielen im Herzfleisch, Nephritis interstitialis chronica; die mikroskopische Untersuchung ergiebt ausser der Bestätigung der eben genannten Veränderungen noch interstitielle Processe in der Leber und eine allgemeine Arteriosklerose (mikroskopisch unter dem Bilde lebhafter Proliferation der fixen Gewebselemente der Blutgefässwandungen).

3. Fall von J. Hoffmann, Verhandlungen des Naturhistor.-med. Vereins zu Heidelberg. N. F. IV. Bd. 4. Heft. Sitzung vom 1. Juli 1890. (Dieser Fall ist ausführlich in einer Dissertation von Kuh, Archiv f. Psychiatrie, XXII. Bd., veröffentlicht.)

36jähriger Herr, im 20. Jahre Ulcus durum, keine Secundärerscheinungen, trotzdem Inunctionscur; Erkältungen und geistige Ueberanstrengungen haben vielfach eingewirkt; December 1887 Schwindel, Schwanken, Unsicherheit der Beine; Herr Prof. Erb constatirte Tabes incipiens; Schmiercur. Februar 1888. Ungleich weite, träge reagirende Pupillen, Schwanken bei Augenschluss, Fehlen der Sehnenreflexe, Sensibilitätsstörungen, Impotenz. Nach elektrischer Behandlung weitgehende Besserung; darauf sehr rapide Verschlimmerung in Nauheim. Ataxie der Beine mit Hypalgesie, lancinirende Schmerzen, Arthropathia tabidor. genus dextr., auch Knarren im Gelenke. 1889 im April Schwindel, Oppresion, Herzklopfen während der Suspensionsbehandlung; letztere sistirt; 4 Tage danach Exitus letalis. Bei der Autopsie fand sich im Rückenmark eine typische Tabes, Arthropathia tabidorum beider Kniegelenke, Hyperostose der Schädelknochen; mikroskopisch zeigten sich noch eine fleckige Meningitis cerebrospinalis syphilitica und Gefässerkrankungen.

4. Fall von Eisenlohr, Archiv f. Psychiatrie. XXIII. Bd. S. 602.

45jähriger Arbeiter, seit mehreren Jahren an Tabes leidend; objectiv sind folgende Symptome nachweisbar: reflectorische Pupillenstarre, lancinirende Schmerzen, Romberg'sches Symptom, Ataxie der unteren, geringe der oberen Extremitäten, Mangel der Patellarreflexe, der Tabes entsprechende Sensibilitätsstörungen (Hypalgesie, Verlangsamung der Schmerzempfindungsleitung u. s. w.); von luetischen Erscheinungen waren ausser Narben ein Defect am Septum narium und blutende Rhagaden vorhanden; trotz Inunctionscur Zunahme der tabischen Symptome, Incontinenz von Blase und Mastdarm; später noch Tuberculose der serösen Häute und Mesenterialdrüsen. Bei der Autopsie und mikroskopischen Untersuchung fand

sich eine ausgeprägte Meningitis spinalis posterior, eine ungleichmässig vertheilte Degeneration hinterer Wurzelbündel und eine typische Degeneration der Hinterstränge des Rückenmarkes, eine Höhlenbildung im obersten Brusttheil und der Halsanschwellung des Rückenmarkes, ferner ausgebreitete Atheromatose des arteriellen Gefässsystems, Narben im Kehfkopf, interstitielle Hepatitis.

5. Fall von Minor. Zeitschr. f. klin. Medicin 1891. S. 401.

26jährige Arbeiterin Iwanow, im 16. Jahre Lues acquirirt, Ausschlag, bohrende Schmerzen in den Tibien; im 18. Jahre gravid, gebar sie im 8. Monat todtes Kind; nach einem Jahre wiederum Todtgeburt im 8. Monat; im 3. Jahre Abortus ohne besondere Veranlassung; seitdem keine Gravidität mehr, bisweilen Schnupfen; Alkoholismus; 1886 im Februar starke Erkältung in der Trunkenheit, danach Schmerzen in der rechten Seite, Schulterblatt und Lenden, Harnverhaltung, Schwäche im rechten Bein; rapide Zunahme dieser Symptome; objectiv mässiger Ausschlag an den Schulterblättern und Deltoideis, Blase gefüllt, Cristae der Schienbeine uneben, druckempfindlich, Parese der Rücken- und Bauchmuskeln, der unteren Extremitäten, partielle Anästhesien für Schmerzempfindung in den unteren Extremitäten, Plantar-, Abdominal-, Patellar- und Achillessehnenreflexe fehlen, desgl. Unterkieferreflex, keine trophische Störungen; von Seiten der Hirnnerven Strabismus des rechten Auges, reflectorische Pupillenstarre und Myose; Jodkali erfolglos, nach Inunctionscur Besserung; typische Ataxie, Schwanken oc. claus., lancinirende Schmerzen; Parese fast gänzlich geheilt; Entlassung; — nach einem Jahre Kopfschmerzen und Knochenschmerzen durch Jodkali beseitigt; 3 Monate später Paralyse des rechten Armes, später des Beines, Sprachstörungen, Exitus letalis; anatomisch fand sich eine typische tabische Degeneration des Rückenmarks, Leptomeningitis chronica, Endo- und Periarteriitis luetica der Gehirngefässe, Erweichung der linken Hemisphäre.

Gegenüber diesen fünf Fällen muss wohl selbst die strengste Kritik rückhaltslos zugeben, dass Tabes dorsalis und manifeste Syphilis gleichzeitig neben einander vorkommen; in dem Virchowschen Fall ist es eine ausgebreitete Gummabildung in der Musculatur des Rückens, in welcher die Syphilis zu Tage tritt, in dem Duplaixschen sind es allgemeine Arteriosklerose, Schwielen am Herzfleisch, interstitielle Hepatitis, die zur Bestimmung ihres specifischen Charakters der beweiskräftigen anamnestischen Angaben gar nicht bedürfen. Grössere Wichtigkeit beanspruchen aber wegen der Combination einer syphilitischen Meningitis spinalis die Fälle von Eisenlohr, Hoffmann und Minor, weil sie das gleichzeitige Vorkommen echt syphilitischer Processe der Meningen und typischer tabischer Erkrankung des Rückenmarkes beweisen. Den letztgenannten Beobachtungen können wir einen neuen Fall anfügen, der von verschiedenen Gesichtspunkten aus besonderes Interesse beansprucht. Zu-

nächst wirft er ein Streiflicht auf die Mercurbehandlung und ihre Resultate, und zweitens beweist er, dass die neben exquisit syphilitischen Meningeal- und Gefässveränderungen bestehende Tabes in ihren Anfängen anatomisch genau den von Flechsig gemachten Angaben über die Localisation der initialen tabischen Veränderungen scheinbar nicht syphilitischen Ursprunges entspricht.

Klinische Beobachtung.

Herr v. N., 42jähriger Ingenieur aus Holland — aufgenommen am 24. April 1891 — stammt aus neuropathisch mehrfach belasteter Familie (Grossvater nervös, Mutter epileptisch, 1 Bruder rückenmarksleidend, 1 Bruder „klein" an Hirnentzündung gestorben). Pat., ein sehr ruhiger und stiller Mensch, war angeblich nie krank; im 27. Jahre acquirirte er einen Schanker, über dessen Beschaffenheit (ob hart oder weich) keine sicheren Angaben zu ermitteln sind. Jedenfalls hat Pat. einige Zeit später Mercur in Pillenform, und wegen eines ½ Jahr später auftretenden Ausschlages an den Armen Jodkali genommen. Von Halsentzündungen, Drüsenschwellungen weiss er nichts anzugeben. Fünf Jahre später, anscheinend gesund, verheirathet; die Frau wurde zweimal gravid. Das erste Kind, ein jetzt 9jähriges Mädchen, scheint vollkommen gesund zu sein, ist kräftig und gut entwickelt. Die zweite Gravidität endete mit einem Abortus im 4. Monate. Die Frau, seitdem steril, erkrankte vor einem Jahr an Carcinoma mammae, welchem sie vor einem Vierteljahr erlag.

Pat. selbst hat, in Indien beschäftigt, viel an Malaria gelitten; 1885 Cystitis acuta; 1886 zum ersten Male reissende Schmerzen in den Beinen, stechende Schmerzen um die Brust herum (in der Höhe der Mammillae), besonders linksseitig; 1889 Gefühl von Eingeschlafensein und Formication in den Beinen, beim Gehen hatte Pat. die Empfindung, als ob er auf Gummi ginge; die Urinentleerung wurde erschwert, Pat. musste längere Zeit warten und vermochte die Blase nur unvollkommen zu entleeren (Residualharn 60—160 Ccm.); Potenz vermindert; in den letzten Monaten häufig Herzklopfen mit Angstgefühl; lancinirende Schmerzen unverändert, zuweilen sehr heftig; keine Gehstörung, Stuhlgang retardirt, Appetit ziemlich gut; keine sonstigen Klagen.

Excesse in Baccho et Venere entschieden negirt, kein Trauma, kein Tabakmissbrauch.

Status praesens. Grosser hagerer Mann von gelblich-blasser Hautfarbe und dürftigem Ernährungszustande; Zunge rein, feucht, keine Plâques-Narben an der Wangenschleimhaut, keine „Drüsen"; am inneren Präputialblatt ist eine schwache Narbe sichtbar; die inneren Organe sind gesund; im Urin ausser einer mässigen Menge von Eiterzellen nichts Abnormes.

Nervensystem: Gedächtniss, Intelligenz u. s. w. anscheinend normal, von Seiten der Hirnnerven keine Veränderung ausser reflectorischer Pupillenstarre und Myose; ophthalmoskopisch normaler Befund.

Motilität gut, keine Ataxie, kein Schwanken bei Augen-

schluss, grobe Kraft nicht vermindert, mechanische Muskelerregbarkeit normal.

Sensibilität: Tast- und Temperatursinn ungestört, Localisation der Einzelreize correct; dagegen besteht eine ausgesprochene Hypalgesie mit deutlicher Verlangsamung der Schmerzempfindungsleitung und exquisiter Nachdauer der Schmerzempfindung im Bereiche der unteren Extremitäten, ausserdem Hyperästhesie gegen leise Berührung im Bereich des ganzen Brust- und Lendentheiles des Rückens; stereognostischer Sinn normal. — Hautreflexe (Plantar-, Cremaster- und Abdominalreflexe) deutlich; die Sehnenreflexe an den oberen Extremitäten sind lebhaft, an den unteren ist der rechte Patellarreflex schwächer als der linke, welcher von etwa normaler Intensität ist, der rechte Achillessehnenreflex fehlt, der linke ist nur mit Jendrassik'schem Handgriff auszulösen; Adductoren-, Periostreflexe u. s. w. nicht vorhanden. Von Seiten der Sphincteren bestehen mässige Retentionserscheinungen, Potenz ist vermindert (libido sexualis geschwunden).

Unter dem Regime einer Inunctionscur (vor 30 Einreibungen zu 5,0) dauern die lancinirenden Schmerzen trotz verschiedentlicher anderer Medication an, auch die Hyperästhesie am Rücken bleibt unverändert, die Achillessehnenreflexe sind nach einigen Wochen beiderseits erloschen; Schmiercur wird im Ganzen gut vertragen, Körpergewicht unverändert. Die Reflexe und die sensiblen Erscheinungen entsprechen nach der Hg.-Cur dem obigen Status. Pat. wird mit der Verordnung von Arg. nitric. mit Nux vomic. in Pillenform zu einer Badecur nach Nauheim entlassen; während der letzteren haben sich die lancinirenden Schmerzen erheblich gebessert, und Pat. wird zur Kräftigung in die Schweiz geschickt (Höhenluftcur). — Am 22. October tritt er, nachdem er sich eine Zeit lang recht wohl befunden, wegen lancinirender Schmerzen wieder ein; ausserdem klagt er über taubes Gefühl im Rücken und der Kreuzgegend, Gürtelschmerzen, häufiges Einschlafen der Hände und Beine und halbseitige (rechts über dem Auge) Kopfschmerzen, die von Zeit zu Zeit auftreten und 1—3 Tage andauern. Allgemeinbefinden nicht gestört. Bei der Untersuchung findet sich ausser einer Analgesie der Unterschenkel (statt der früheren Hypalgesie) keine wesentliche Aenderung. Die Reflexerscheinungen insbesondere sind dieselben wie vor 4 Monaten, keine Ataxie, kein Schwanken bei geschlossenen Augen. Unter elektrischer Behandlung und Salicyl- und Phenacetin-Gebrauch bessern sich die Schmerzen bald, die Migräneanfälle scheinen sistirt, und Pat. sollte am 8. November zum ersten Male suspendirt werden. Am Abend des 7. November war Pat. noch ganz zufrieden und munter, unterhielt sich wie sonst mit mir, erzählte von seinen Erlebnissen in Indien u. s. w. Um so erstaunter war ich, als mir am Morgen des 8. November die Schwester meldete, Herr v. N. läge todt in seinem Bett. Bei der sofortigen Besichtigung fand ich ihn in der That todt, halb auf der rechten Seite liegend, wie er gewöhnlich schlief; keine Zeichen von Suicid.

Die **Section** ergab Folgendes: Ziemlich kräftig gebauter männlicher Körper; über dem Stirnbein nach Abkratzen des Pericraniums unregelmässige, etwas höckerige Oberfläche, doch keine ausgesprochene Narben-

oder Osteophytenbildung; im Sinus longitudinalis, etwa in der Mitte, eine Anzahl Pacchioni'scher Granulationen, von ungewöhnlichem Blutreichthum; Dura von gewöhnlicher Dicke; auf beiden Seiten des ziemlich voluminösen Gehirnes, in der Temporalgegend und von da nach der Basis sich ausdehnende beträchtliche flächenförmige Hämorrhagien unter der Pia; von aussen ist das Blut nicht abzuwischen; die Pia des Kleinhirnes durch stärkere Blutergüsse abgehoben, das Kleinhirn von einer flüssigen Blutschicht rings umgeben. Auf frontalen Schnitten kein Herd, keine Blutung zu finden, auch die Ventrikel (incl. des vierten) frei von Blut. An der Arteria basilaris zwei ampulläre Verdickungen und Anschwellungen von gelber Farbe, opakem Aussehen, die eine in der Mitte des Pons, die andere an dessen oberem Rande. An der Art. fossae Sylvii fehlen solche Veränderungen, obwohl die Blutergüsse sich auch bis in die Sylvi'schen Gruben erstreckt haben. Es ist nicht sicher festzustellen, ob die Blutung aus einer dieser aneurysmatischen Erweiterungen stammt. Auch unter der Pia des Rückenmarkes findet sich da und dort ausgetretenes Blut. Auf Querschnitten erscheinen die zarten Stränge verändert, grau und leicht durchscheinend. Hie und da erscheint auch der Seitenstrang nicht frei. An den peripherischen Nerven nichts Auffälliges.

Von Seiten der übrigen Organe keine bemerkenswerthen Veränderungen.

A. D. Graue Degeneration der Goll'schen Stränge des Rückenmarkes. Subpiale Blutungen an der Basis und in beiden Schläfengegenden; gummöse Aneurysmen (?) der Art. basilaris u. s. w. Nach genügender Härtung in Müller'scher Flüssigkeit werden Gehirn und Rückenmark nebst den zugleich mit herausgenommenen Wurzeln, Spinalganglien und Nerven in Alkohol u. s. w. nachgehärtet und in Celloidin eingeschlossen. Zur Färbung der Präparate wurden Weigert'sches Hämatoxylin nach vorheriger Kupferung, Boraxcarmin, Hämatoxylin-Eosin und Congoroth mit nachfolgender Differenzirung durch Salzsäure (nach Alt) verwendet.

I. Rückenmark.

a) Ende der Pyramidenkreuzung. Schmale streifenförmige Degenerationszone zu beiden Seiten der hinteren Längsspalte, die sich nach der Peripherie der Goll'schen Stränge zu in zwei dreieckige Degenerationsfelder fortsetzt; die Basis der letzteren fällt mit den inneren zwei Dritteln des dorsalen Endes der zarten Stränge zusammen, die andere Kathete wird von der Fissura longitudinalis post. gebildet und entspricht in ihrer Länge etwa der Basis. Die Hypotenuse ist von der lateralen Grenze der Goll'schen Stränge noch durch einen mässig breiten Streifen unveränderter Marksubstanz getrennt.

b) Untere Hälfte der 4. Cervicalnervenwurzel. Degeneration der Goll'schen Stränge in der ventralen Hälfte, besonders intensiv in dem der Commissura posterior nächstgelegenen Theil; in demselben sind die Goll'schen Stränge im ganzen Querschnitt erkrankt und von einer Anzahl kleinerer Lücken durchsetzt, die zum Theil ohne jeden Inhalt sind, zum Theil körnige und fädige Bestandtheile und einzelne Kerne einschliessen. Ursprünglich glaubte ich sie für Härtungsproducte ansehen zu müssen, bis

ich an mehreren Präparaten die Höhlung von einem zarten Endothelsaum ausgekleidet fand. Es scheint hiernach mit einiger Sicherheit, dass es sich wenigstens in einem Theil um Ektasien von Lymphgefässen infolge des Markfaserschwundes handelt. Von diesem ventralen Drittel der Funiculi graciles setzt sich die Degeneration auf das anliegende Gebiet der Keilstränge fort, welches nur in einer schmalen, den Hinterhörnern anliegenden Zone sich geringer erkrankt zeigt. Ferner setzt sich die Degeneration der Keilstränge noch in einem schmalen Streifen an ihrer inneren Grenze entlang dorsalwärts fort. Die Lissauer'sche Zone zeigt gleichfalls Degenerationserscheinungen, die Hinterhörner sind wenig verändert.

c) Obere Hälfte der 8. Cervicalnervenwurzel. Die Goll'schen Stränge sind auf ihrem ganzen Querschnitt erkrankt, besonders intensiv die inneren zwei Drittel neben der Fissura longitud. poster. An der lateralen Grenze ist im ventralen Hinterstrangfeld, ebenso wie im dorsalen, beiderseitig ein kleines Dreieck, welches zum Theil den Goll'schen, zum Theil den Keilsträngen angehört, stark degenerirt. Die Hinterhörner zeigen ausgesprochenen Faserschwund, ebenso wie die Lissauer'sche Zone.

d) Obere Hälfte der 2. Dorsalnervenwurzel. Zu beiden Seiten der hinteren Längsspalte sind die Goll'schen Stränge ungefähr in der gleichen Weise degenerirt, wie in der Höhe der 8. Cervicalwurzel; in dem der Commissura poster. anliegenden Drittel ist fast der ganze Querschnitt erkrankt, und nur auf der linken Seite ist die dem Septum paramed. post. anliegende Zone relativ wenig verändert. Die Keilstränge zeigen in ihrem ventralen Theil ein keulenförmiges Degenerationsfeld, welches dorsalwärts in die mittlere Wurzelzone verjüngt auslaufend einen grossen Theil der Burdach'schen Stränge einnimmt. Auch in dem übrigen, vorwiegend dorsalen Theil der Keilstränge ist der Markfaserschwund stärker; Veränderungen in den Clarke'schen Säulen sind nicht erheblich, die Ganglienzellen zeigen hier und da Vacuolisirung und starke Pigmentanhäufung.

e) Obere Hälfte der 5. Dorsalnervenwurzel. Die Goll'schen Stränge zeigen sich zum grösseren Theile (zwei Drittel der Längendimension) hochgradig degenerirt; weniger ergriffen ist nur die beiderseitige laterale Grenzschicht. Von den Keilsträngen ist das Gebiet, welches sich von der hinteren Commissur bis zur Wurzelzone erstreckt, diffus erkrankt. Die dorsalen Abschnitte beider Fasercomplexe, der Goll'schen wie der Burdach'schen, zeigen sich nur mässig verändert. In den Clarke'schen Säulen finden sich zahlreiche atrophische und gequollene Ganglienzellen und ein ausgesprochener Schwund der Nervenfasern. Die Lissauer'sche Zone ist hochgradig degenerirt, ebenso wie die dorsale Hälfte der Hinterhörner.

f) Obere Hälfte der 7. Dorsalnervenwurzel. Die Vertheilung der Degenerationsfelder und die Intensität der Erkrankung entspricht ziemlich genau dem Abschnitt des 5. Dorsalnerven, nur die dorsalen Partien beider Faserstränge sind stärker betheiligt.

g) Untere Hälfte der 9. Dorsalnervenwurzel. Die Localisation der Degenerationsgebiete ist der in der Höhe des 5. Dorsalnerven beobachteten sehr ähnlich; die dorsalen Abschnitte der Goll'schen und Burdach'schen Stränge sind wenig verändert. Hervorzuheben ist, dass die erkrankten

Wurzelzonen, besonders die mittleren, von ziemlich zahlreichen einstrahlenden Nervenfasern durchzogen werden.

h) Obere Hälfte der 11. Dorsalnervenwurzel. Die Goll'schen Stränge sind in den ventralen zwei Dritteln ausgesprochen degenerirt; von den Keilsträngen zeigt nur der rechte noch im Bereich der mittleren Wurzelzone eine stärkere Betheiligung; die Zahl der einstrahlenden Wurzelfasern ist eine erheblich grössere als zwei Nervenwurzeln höher; die Ganglienzellen der Clarke'schen Säulen sind zum grösseren Theil mit Fortsätzen versehen und beherbergen einen deutlichen Kern und Kernkörperchen; die Zahl der Nervenfasern ist beträchtlicher als in den bisher untersuchten Rückenmarkshöhen.

i) Untere Hälfte der 12. Dorsalnervenwurzel. Die Goll'schen Stränge sind nur in ihrem ventralen Abschnitt intensiv erkrankt, die dorsalen Theile sind ziemlich frei. Von den Keilsträngen findet sich die rechte mittlere Wurzelzone etwas reicher an degenerirten Fasern. Zahlreiche Wurzelfasern senken sich von der inneren Wurzelzone in die Clarke'schen Säulen, deren Zellen erhalten sind, und deren Nervenfasern zahlreich beisammen liegen.

k) Obere Hälfte der 1. Lumbalnervenwurzel. Degeneration eines schmalen, zu beiden Seiten der inneren Hälfte der hinteren Längsspalte gelegenen Streifens der Goll'schen Stränge. Die Einstrahlung der Wurzelzone anscheinend nicht verändert. Die Clarke'schen Säulen und die Lissauer'sche Zone in mässigem Grade erkrankt.

l) Obere Hälfte der 2. Lumbalnervenwurzel. Degeneration der Goll'schen Stränge in etwas kleinerer Ausdehnung, als im letzten Präparat; von den Wurzelzonen der Keilstränge sind beiderseits die mittlere und äussere stärker erkrankt. Die Clarke'schen Säulen anscheinend wenig verändert; Lissauer'sche Zone degenerirt.

m) Untere Hälfte der 3. Lumbalnervenwurzel. Die Goll'schen Stränge zeigen eine deutliche Degeneration in ihrer Mitte, dorsal- und ventralwärts sind die Fasern wenig befallen.

n) Filum terminale. Eine deutlich abzugrenzende Degeneration fehlt.

Ehe wir die soeben in extenso beschriebenen Veränderungen der Hinterstränge zusammenfassend betrachten, muss nothwendiger Weise darauf hingewiesen werden, dass etwa von der Mitte des Cervicalmarkes abwärts auch in den als nicht wesentlich erkrankt geschilderten Theilen der Goll'schen und Burdach'schen Stränge ein geringer, überall gleichmässig vertheilter Faserschwund stattgefunden hat; bei Weigert'scher Färbung erscheinen die Hinterstränge in toto wesentlich blässer als die Vorder- und Seitenstränge. Die ausgesprochenen Degenerationsfelder finden sich in folgender ganz charakteristischer Weise über die einzelnen Regionen des Rückenmarkes vertheilt: zunächst sind die Goll'schen Stränge in der ventralen Hälfte zu beiden Seiten der Fissura longitudinalis posterior und die Burdach'schen Stränge in der mittleren Wurzelzone hochgradig verändert;

ferner ist die Degeneration beider Fasersysteme in dem grösseren Theile des Dorsalmarkes am stärksten, in der Regio cervicalis und dorsolumbalis (vom 11. Dorsalnerv ab und im Lumbalnerven) weit geringer entwickelt; die dorsalen Abschnitte beider Fasergebiete sind im Grossen und Ganzen von schwereren Veränderungen verschont geblieben. — Was schliesslich die feineren histologischen Vorgänge während des Zerfalles der Nervenfasern anbetrifft, so lässt es sich bei einem Vergleich der Präparate mit denen anderer Tabesfälle ohne floride syphilitische Erkrankung der Meningen u. s. w. leicht erkennen, dass principielle Unterschiede von differentialdiagnostischem Werthe zwischen den vorliegenden Processen und den Veränderungen bei Tabes ohne Syphilis und bei secundären aufsteigenden Degenerationen der Hinterstränge nicht bestehen; hier wie dort finden sich gequollene und in Zerfall begriffene Markscheiden und Axencylinder neben normalen Nervenfasern, gequollene Axencylinder in anscheinend unveränderter Markhülle neben aufgeblätterten Markringen und erhaltenem Axencylinder; eine wechselnd grosse Zahl von feinen und groben Fasern ist schliesslich vollkommen geschwunden, und an ihrer Stelle findet sich verdickte Glia und Bindegewebe, dessen Kernreichthum weder von abnormer Grösse ist, noch auch wegen unregelmässiger Vertheilung und herdweisen Auftretens an specifische Krankheitsproducte erinnert.

II. Veränderungen der Pia und Arachnoides und der Neuroglia des Rückenmarkes, einschliesslich der Gefässerkrankungen.

a) Unteres Ende der Pyramidenkreuzung. Arachnoides ziemlich gleichmässig verdickt durch Aufquellung und Lockerung der fixen Gewebselemente, und eine hie und da etwas intensivere, im Allgemeinen jedoch gleichförmige Einlagerung von Rund- und Spindelzellen; der Durchmesser der Membran übertrifft meist die mehrfache Dicke des normalen Querschnittes. Von der Pia sind beide Schichten, bald mehr die äussere mit den vorwiegend circulären, bald mehr die innere mit den longitudinalen Bindegewebszügen, verdickt; es finden sich umschriebene und flächenförmige Infiltrate von Rundzellen, welche zum Theil die noch unveränderte Bindegewebsfascikel umschlingen. An zahlreichen Stellen ist jedoch die Anhäufung der Rundzellen eine so dichte, dass das präexistente piale Gewebe gänzlich verdrängt wird und nur die flächen- und knötchenförmigen Neubildungen, die ihrer Zellstructur und ihrem herdweisen Auftreten nach die typischen Merkmale der Granulationsneubildungen erkennen lassen, nachweisbar sind. Von diesen zelligen Infiltraten erstrecken sich bisweilen kurze Ausläufer in Form von perivasculären Rundzellenzügen in die Septen der Hinterstränge des Rückenmarks hinein, ohne jedoch auf die eigentliche Rückenmarkssubstanz und deren Gliagewebe überzugreifen. —

In ähnlicher Weise, wie die Pia, sind auch die in ihr und in der Nähe der Arachnoides, resp. zwischen den Wurzelstämmen verlaufenden Blutgefässe auffallend verändert. An den Arterien ist die Intima meist so verdickt, dass die Gefässlichtung stark verengt und deformirt, an einzelnen Stellen sogar völlig obliterirt ist; das neugebildete intimale Gewebe zeigt sich aus rundlichen, ovalen und spindelförmigen Zellen und einer fibrillären, radiär und circulär verlaufenden Intercellularsubstanz zusammengesetzt; der Zellenreichthum ist kein hochgradiger und entspricht den Befunden bei chronisch verlaufenden Bindegewebswucherungen. Die elastische Membran der Intima ist bald normal, bald zeigt sie eine partielle Atrophie an irgend einem Punkte des Gefässlumen, wobei ihre freien Enden homogen getrübt und gequollen oder in einzelnen Lamellen aufgelockert erscheinen; in manchen Querschnitten wird schliesslich die Elastica gänzlich vermisst. — Nach der Intima ist am häufigsten die Adventitia verändert, doch sind die adventitiellen Processe nach der Beschaffenheit ihrer Zellen zweifellos frischeren Datums; zusammengesetzt aus meist dicht an einander liegenden Rundzellen und lebhaft sich färbendem Kern und einer schmalen Randzone von Protoplasma, die durch eine spärliche Intercellularsubstanz unter einander verbunden sind, tragen diese Infiltrate ganz das Gepräge der in der Pia beobachteten Herde. Auch ihre Form und Grösse unterliegt, wie die der pialen, grossen Schwankungen, bald sind sie exquisit knötchenförmig, bald nehmen sie auch den ganzen Querschnitt der Adventitia ein, buchten die Muscularis und Intima nach der Gefässlichtung vor oder setzen sich direct auf die Muscularis fort; in ihrem Bereich sind die präformirten bindegewebigen und elastischen Elemente geschwunden. — An den Venen und Capillaren sind gleichhochgradige Veränderungen wie an den Arterien nachweisbar; sie bestehen in der Mehrzahl aus rundzelligen Infiltraten von der gleichen Form und Ausdehnung, wie die der Arterienadventitien. Die Gefässlichtung ist verschieden verengt und deformirt, je nachdem die Erkrankung diffus den ganzen Gefässquerschnitt einnimmt, oder umschrieben als Knötchen in die Wandung eingelagert ist. Auf dem Gesammtterrain der Pia finden sich 3 durch endarteriitische Processe beträchtlich verengte grosse Arterien und 5 ebenso veränderte Venen. Die Blutgefässe im Rückenmark selbst sind nur in den peripherischen Abschnitten der Hinterstränge in ihren Adventitien etwas verdickt, solange sie noch von einer deutlichen Bindegewebsscheide der Pia umgeben sind. In der grauen Substanz, ebenso wie in der Pia, zeigen sich sämmtliche Gefässe sehr blutreich. Die Gliazüge zwischen den Nervenfasern der Hinterstränge sind in dem Gebiet der stärkeren Degenerationsfelder, den Goll'schen Strängen, wesentlich verbreitert und zeigen einen grösseren Kernreichthum, als normal; die Zunahme der gliösen Substanz bedingt insofern eine Aenderung in ihrem feineren Aufbau, als sie ein mehr hyalin-gleichmässiges Gepräge annimmt.

b) 4. Cervicalnervenwurzel. Arachnoides und Pia enthalten diffuse und circumscripte Infiltrate von wechselnder Form und Grösse. Von den Arterien sind die Mehrzahl : 5, von den Venen 4 hochgradig verengt durch ältere endarteriitische Processe und frischere specifische Neubildungen in der Gefässwandung. Die Neuroglia ist in der ventralen Hälfte der Goll'schen Stränge entlang der Fissura longitud. poster. stark verdickt und kernreicher als in den normalen Controlpräparaten.

c) 8. Cervicalnervenwurzel. Verengerung von 3 grösseren und 8 kleineren Arterienästen und von 10 Venen verschiedenen Kalibers; Verdickung der Pia und Arachnoides sehr ausgesprochen, Uebergreifen einzelner Infiltrate auf die Septa paramedial. der Hinterstränge. Glia in den Goll'schen Strängen und in keilförmigen ventral und dorsal gelegenen Feldern der inneren Zone der Burdach'schen Stränge ziemlich hochgradig verdickt.

d) 2. Dorsalnervenwurzel. Arachnoides und Pia etwas gegeringer als in der Cervicalregion verändert; 4 grössere Arterien endarteriitisch verengt, 6 Venen hochgradig verändert. Glia im Bereich der Goll'schen Stränge und der Wurzelzonen (innere und mittlere) verdickt und kernreich, einzelne Corpora amylacea. In den Maschen der Arachnoides zahlreiche Ansammlungen von rothen Blutkörpern.

e) 5. Dorsalnervenwurzel. Arachnoides ganz diffus mit Rundzellen infiltrirt, verdickt; an den Stellen, wo die Rundzellen das Gewebe besonders reichlich durchsetzen, finden sich einzelne von der Innenseite der gefässlosen Haut ausgehende Knötchen von relativ beträchtlicher Grösse; sie bestehen aus dicht an einander liegenden Rundzellen, welche sich um ein oder mehrere Blutgefässe concentrisch gruppirt haben. Die Gefässe sind zum Theil obliterirt, zum Theil enthalten sie noch rothe Blutkörper; ihre Wandung ist meist verdickt und hyalin degenerirt. Die zelligen Elemente der Knötchen besitzen in den peripherischen Lagen einen stark färbbaren granulirten Kern und wenig Protoplasma und spärliche Intercellularsubstanz; an den centralen Theilen sind die Kerne trüber, wie gequollen, weniger färbbar, das Protoplasma zeigt ein mehr granulirtes Aussehen, wie wenn kleine Lücken vorhanden wären; die Intercellularsubstanz ist central etwas reicher als peripherisch. Riesenzellen finden sich in keinem der Knötchen. Die Pia enthält zahlreiche Infiltrate, im Uebrigen ist der Querschnitt nur mässig verdickt. Die Blutgefässe von 5 Arterien und 6 Venen sind stark verengt, erscheinen vollgestopft von rothen Blutzellen. Auch in der grauen Substanz des Rückenmarkes ist die Hyperämie sehr ausgesprochen. Die Glia in den Goll'schen Strängen und der inneren und mittleren Wurzelzone der Keilstränge verdickt und kernreich, ebenso in den Clarke'schen Säulen.

f) 7. Dorsalnervenwurzel. An der diffus verdickten Arachnoides einzelne kleine aus Rundzellen bestehende Knötchen; Pia enthält eine mässige Zahl flächen- und knötchenförmiger Infiltrate, vereinzelte Corpora amylacea; 7 Arterien sind hochgradig verändert, in zweien ist das Lumen durch Wucherung der Intima gänzlich obliterirt, 6 Venen sind gleichfalls Sitz hochgradiger Veränderungen. Das Gliagewebe ist in den Goll'schen Strängen und der Wurzelzone der Keilstränge, den Clarke'schen Säulen sehr verdickt und kernreich, enthält einige Amyloidkörper; letztere haben beiläufig eine ganz homogene Structur und sind noch sehr klein (4—5 mal grösser als die Gliakerne).

g) 9. Dorsalnervenwurzel. Etwa ein Drittel des Arachnoides- und Pia-Querschnittes annähernd normal, der übrige Theil zeigt eine mässige Verdickung und Infiltration; Knötchen sind nicht nachweisbar. Dagegen sind die Blutgefässe sehr verändert; 6 Arterien und 10 Venen zeigen verschieden hochgradige Wucherungen ihrer einzelnen Wand-

schichten und entsprechende Deformirung und Stenosirung der Gefässlichtung. Die Glia ist in der gleichen Weise und Ausdehnung wie im vorigen Präparat verdickt.

h) 11. Dorsalnervenwurzel. Arachnoides und Pia ziemlich diffus, aber weniger intensiv kleinzellig infiltrirt. Von den Arterien sind 2 Hauptstämme (spinal. anter.) ziemlich normal, 7 andere zeigen endarteriitische Processe von geringer Ausdehnung; 10 Venen zeigen diffuse oder umschriebene Infiltrate. Die Glia ist in den Goll'schen Strängen sehr, in den Wurzelzonen der Keilstränge und den Clarke'schen Säulen weniger verdickt und kernreich.

i) 12. Dorsalnervenwurzel. Arachnoides diffus verdickt, enthält einzelne kleine Rundzellenherde; Pia ungleich stark erkrankt, stellenweise von Infiltraten durchsetzt. Von den Blutgefässen sind 5 Arterien und 12 Venen hochgradig verändert (endarteriitische und adventitielle Processe). Die Glia ist in den Goll'schen Strängen stark, in den Keilsträngen (Wurzelzone) und den Clarke'schen Säulen weniger verdickt; der Kernreichthum und die Wucherung der Glia ist in der Wurzelzone beträchtlicher als in der Höhe des 11. Dorsalnerven.

k) 1. Lumbalnervenwurzel. Arachnoides und Pia mässig verdickt und infiltrirt. 4 Arterien zeigen geringe, 8 Venen etwas stärkere Veränderungen; im Allgemeinen ist der Gefässapparat entschieden weniger erkrankt, als in den früheren Schnitten. Die Glia ist nur in den Gollschen Strängen und der Wurzelzone des rechten Keilstranges (gering) verdickt.

l) 2. und 3. Lumbalnervenwurzel. Die Arachnoides wenig infiltrirt, Pia ziemlich dick, aber gleichfalls nur spärlich von Rundzellhaufen durchsetzt. Die Wandung der Arterien und Venen ist nur gering verdickt, die Gefässlichtung wenig alterirt.

Das Resultat der Untersuchung der Meningen und ihrer Gefässe, sowie der Glia in den verschiedenen Höhen des Rückenmarkes ist etwa folgendes: Die Arachnoides ist in der ganzen Länge des Rückenmarkes verdickt, und zwar beruht diese Zunahme des Querschnittes zum kleineren Theil auf einer Wucherung und Lockerung der präformirten Gewebebestandtheile, zum grösseren Theil auf einer ziemlich gleichmässigen Einlagerung rundlicher, ovaler und spindelförmiger Zellen mit lebhaft färbbaren Kernen und geringer Intercellularsubstanz. Je nach der Menge dieser neugebildeten Zellen ist der Querschnitt der Arachnoides in verschiedenem Grade verdickt; in der Höhe des 5. und 7. Dorsalnervenpaares finden sich auf dem Boden der diffusen Arachnitis umschriebene Knötchen, die wegen ihrer Zusammensetzung aus Rundzellen mit geringer Zwischensubstanz, wegen der in der Mitte einzelner Knötchen nachweisbaren Verfettungsprocesse, des Fehlens von Riesenzellen und des Offenbleibens einzelner Gefässe als miliare resp. submiliare Gummata bezeichnet werden müssen. — Die Pia zeigt besonders im Cervical- und Dorsalmark sehr charakteristische

zellige Infiltrate, die theils in flächenförmigen, theils in umschriebenen Herden auftreten und aus dicht an einander liegenden Rundzellen sich aufbauen. Was die Vertheilung dieser Einlagerungen in der Pia auf die Länge des ganzen Rückenmarkes anbetrifft, so ist unverkennbar, dass die Intensität des Processes in der cervicalen und dorsalen Region grösser ist, als in der lumbalen und der caudalen. Dies eigenthümliche topographische Verhalten spricht sich noch schärfer bei der Betheiligung der Blutgefässe aus; während die Arterien der cervicalen und dorsalen Abschnitte eine hochgradige endarteriitische Erkrankung mit Deformirung und Verengerung resp. Obliteration der Gefässlichtung zeigen und die Venen durch wandständige und diffuse Rundzelleneinlagerungen in hochgradiger Weise verändert sind, finden sich in dem lumbalen und caudalen Abschnitt neben wenig erkrankten Gefässen eine Anzahl Arterien und Venen mit normaler Lichtung und Wandung. Ueber die Natur der Gefässveränderung, ebenso wie über die der pialen kleinzelligen Infiltrate, lässt die Form und Lagerung der Zellen, die geringe Menge von Zwischensubstanz, das Auftreten miliarer Knötchen auf entzündlich verändertem Boden, das Fehlen von Riesenzellen und charakteristischen Gefässveränderungen und Tuberkelbacillen in denselben keinen Zweifel aufkommen: es kann sich nur um specifisch syphilitische Producte handeln. — Dem gegenüber hat die Wucherung und Kernvermehrung der Neuroglia keine Merkmale, durch welche sie von anderen Rückenmarksdegenerationen mit secundärer Betheiligung der Glia unterschieden werden könnte. Nur die Bindegewebssepten des Rückenmarkes zeigen öfters ein directes Uebergreifen der specifischen Veränderungen der Pia in der Weise, dass sich an den Abgangsstellen der Septa paramedial. posteriora gummöse Infiltrate eine kurze Strecke zwischen die Goll'schen und Burdach'schen Stränge fortsetzen.

III. Veränderungen der Nervenwurzeln, Spinalganglien und peripherischen Nerven.

a) Untere Grenze der Pyramidenkreuzung. Die entzündlichen Processe der Pia des Rückenmarkes setzen sich in geringerer Intensität auf die vorderen und hinteren Wurzeln fort und reichen bis an die Spinalganglien heran; in die Wurzeln selbst, ebenso wie in die Spinalganglien geht die Infiltration der Wurzelscheide nicht über. Die Nervenfasern sind in den Wurzeln, Ganglien und den peripherischen Nerven nicht verändert. In den Ganglien sind die Scheiden der Ganglienzellen, sowie das interstitielle Gewebe kernreicher und dicker als normal.

b) 4. und 8. Cervicalnerv. Die vorderen und hinteren Wurzeln sind von einer kleinzellig infiltrirten Scheide eng umschlossen; die Blutgefässe zeigen zum Theil hyaline Degeneration ihrer Wandung, zum Theil

sind sie der Sitz von umschriebenen und diffusen kleinzelligen Wucherungen. Einzelne Psammomkörner in der Wurzelscheide. Die Nervenfasern der hinteren Wurzeln zeigen im 8. Cervicalnerven eine ziemlich ausgedehnte Degeneration, die Markscheiden sind meist allein, seltener mit den Axencylindern zusammen zu einer feinkörnigen Masse zerfallen, welche die Schwann'sche Scheide unvollkommen ausfüllt; in den vorderen Wurzeln vereinzelte degenerirte Fasern. In den Spinalganglien keine wesentlichen Veränderungen; im Nerven zahlreiche zerfallene Nervenfasern, keine interstitiellen Processe.

c) 2. Dorsalnerv. Pialscheide der vorderen und hinteren Wurzeln wenig verdickt; von den hinteren Wurzeln sind nahezu die Hälfte der Nervenfasern degenerirt; das interstitielle Gewebe der hinteren Wurzeln kleinzellig infiltrirt und verdickt.

d) 3. Dorsalnerv. Wurzelscheide der hinteren Wurzeln ziemlich beträchtlich, die der vorderen weniger kleinzellig infiltrirt, von Blutungen durchsetzt; einzelne Arterien in den Wurzeln obliterirt, das Bindegewebe vermehrt durch kleinzellige Wucherung; Blutungen zwischen den Nervenfasern; vereinzelte miliare Entzündungsherde in der Nähe der Spinalganglien. Die Nervenfasern der hinteren Wurzeln bis auf geringe Reste zerfallen, einzelne Corpora amylacea in denselben nachweisbar. Im Ganglion keine wesentlichen Veränderungen. Von dem peripherischen Nerven sind mit Ausnahme eines kleinen randständigen sichelförmigen Bezirkes (motorischer Theil) fast alle Fasern degenerirt; nur von den feinen Fasern sind noch relativ zahlreiche erhalten.

e) 5. Dorsalnerv. Geringe Verdickung der Wurzelscheiden, hintere Wurzeln grösstentheils degenerirt, die vorderen Wurzeln enthalten gleichfalls eine Anzahl erkrankter Fasern. Spinalganglion nicht wesentlich verändert, Nerv in toto ziemlich gleichmässig erkrankt, auch die motorische Sichel stark verändert.

f) 7. Dorsalnerv. Wie der 5. Dorsalnerv verändert.

g) 8. Dorsalnerv. Wurzelscheide stark verdickt, von Blutungen durchsetzt, Bindegewebsgerüst der hinteren Wurzeln stark verdickt, Hämorrhagien enthaltend; Gefässe verdickt, Lichtung verengt; Nervenfasern der hinteren Wurzeln ziemlich complet degenerirt, in den vorderen Wurzeln vereinzelte zerfallene Fasern. Das Ganglion zeigt eine deutliche Verdickung der äusseren pialen Scheide; im Nerven zahlreiche degenerirte Fasern, nur die sichelförmige motorische Zone erhalten.

h) 9. Dorsalnerv. Hintere Wurzelscheide mässig verdickt, von den hinteren Wurzeln etwa zwei Drittel der Nervenfasern degenerirt.

i) 11. Dorsalnerv. Verhalten der Wurzelscheide wie am 9. Dorsalnerven, von den Nervenfasern der hinteren Wurzeln ungefähr ein Drittel degenerirt; vordere Wurzeln frei.

k) 12. Dorsalnerv. Blutungen in der verdickten Wurzelscheide der hinteren Wurzeln, Faserdegeneration in der einen Hälfte der hinteren Wurzeln; einzelne aus Rundzellen bestehende Knötchen in der Wandung der Venen. Ganglion bis auf die Nervenfaserdegeneration frei. Nerv zum Theil degenerirt, interstitielle Kernvermehrung.

l) 1. Lumbalnerv. Wurzelscheide wenig verdickt, um die vorderen Wurzeln in der Nähe des Spinalganglion beträchtliches Blutextravasat. Ge-

ringe Faserdegeneration in den vorderen, etwas reichlichere in den hinteren Wurzeln; Ganglion ohne besondere Veränderungen. Im Nerven motorisches Gebiet der Peripherie wenig verändert, der übrige Querschnitt etwas stärker degenerirt, Wucherung des interstitiellen Bindegewebes.

m) 3. Lumbalnerv und Cauda equina in 3 verschiedenen Höhen. Wurzelscheiden nicht wesentlich verändert, Degeneration von Nervenfasern im Allgemeinen nicht auffallend, fast streng auf die hinteren Wurzeln beschränkt; in der Nähe der Ganglien reichliche Blutextravasate zwischen Wurzel und Scheide. Ganglien nicht wesentlich verändert. Hochgradige hyaline Degeneration aller Blutgefässe. — Der N. cruralis zeigt eine diffus verbreitete geringe Faserdegeneration, im N. ischiadicus einzelne kleine Felder etwas stärker degenerirt; keine interstitiellen Veränderungen.

An den Nerven der rechten oberen Extremität sind keine ausgedehnten Veränderungen vorhanden.

Die Erkrankung der Nervenwurzeln der verschiedenen Rückenmarksabschnitte zeigt in Kurzem folgendes Verhalten: Die Wurzelscheiden sind im Dorsalmark ziemlich gleichmässig kleinzellig infiltrirt, und zwar setzen sich diese Zellwucherungen an den meisten Wurzeln direct von den zelligen Infiltraten der Pia spinalis fort. Nur an wenigen Stellen liegt die Bindegewebsscheide den Wurzelstämmen so eng an, dass von einer Umschnürung der Nervenfasern gesprochen werden kann; in der Regel befinden sich zwischen den Nerven und der Scheide, resp. den ihrer Innenseite anliegenden Zellwucherungen noch freie Spalten, welche, besonders in den unteren Regionen des Rückenmarkes, ausgedehnte Blutextravasate enthalten. In der Intensität der Bindegewebswucherung übertreffen die dorsalen Wurzeln u. s. w. die cervicalen und lumbalen bei Weitem; an vereinzelten Stellen finden sich in der Nähe der Spinalganglien in den inneren Lagen der Wurzelscheiden kleinste Gummata. Von den Blutgefässen der Nervenwurzeln sind im lumbalen Rückenmarksabschnitt, sowie in der Cauda equina eine grosse Anzahl Capillaren und kleine Arterien und Venen durch Einlagerung breiter Hyalinschichten in die Adventitia, resp. zwischen Peri- und Endothel verändert. Von den Nervenfasern sind im Cervical- und Lumbalmark nur relativ kleine Abschnitte in den hinteren Wurzeln degenerirt, während im grösseren Theil des Dorsalmarkes (bis zum 11. Dorsalnerven herab) der ganze Querschnitt der hinteren Wurzeln intensive degenerative Veränderungen erkennen lässt. Zählungen der degenerirten Fasern in den Wurzeln und den dazugehörigen Nerven sind nicht vorgenommen worden. — Die Spinalganglien selbst zeigen ausser einer Verdickung und Wucherung der bindegewebigen Elemente und der Degeneration einer Anzahl von Nervenfasern keine Veränderungen. — In den peripherischen Nerven findet sich je nach der Erkrankung der Rückenmarkswurzeln eine mehr oder weniger

ausgedehnte Degeneration der Nervenfasern: von den Intercostalnerven (1 bis 10) sind theilweise zwei Drittel des ganzen Querschnittes erkrankt, während im N. ulnaris und medianus nur ganz vereinzelte, in dem N. cruralis und ischiadicus gleichfalls spärliche Fasergruppen degenerirt sind. Interstitielle Processe finden sich in einigen wenigen Nerven angedeutet.

IV. Veränderungen in der Pia cerebralis und den Blutgefässen des Gehirnes.

Die im Sectionsprotokoll beschriebenen circumscripten und diffusen Auftreibungen der Art. basilaris sind zum Theil auf eine Zunahme der Wanddicke, zum Theil auf eine Ausbuchtung und Dilatation der Wandung zurückzuführen. Die histologischen Veränderungen, auf deren Boden diese Processe sich entwickelt haben, betreffen vorwiegend die innere und die äussere Gefässhaut; an der Intima deutet der relativ geringe Gehalt an zelligen Elementen gegenüber der beträchtlich überwiegenden Intercellularsubstanz entschieden auf ein längeres Bestehen, eine mehr chronische Entwicklung des neugebildeten Gewebes hin, während die in der Adventitia gelagerten und von da aus häufiger auf die Media übergreifenden diffusen und circumscripten Rundzelleninfiltrate für eine mehr acute Entstehung sprechen. Besonders die letzteren knötchenförmigen sind in ihrem histologischen Aufbau aus dicht an einander liegenden Rundzellen, in dem Fehlen von Riesenzellen und Tuberkelbacillen, der destruirenden Wirkung auf das präexistente Gewebe, auf dem sie sich entwickeln, so charakteristisch, dass ein Zweifel an der syphilitischen Natur ausgeschlossen erscheint. — Obwohl an den Arteriae fossae Sylvii makroskopisch keine Veränderungen sichtbar sind, lässt die mikroskopische Untersuchung doch eine Erkrankung der verschiedenen Schichten der Gefässwandung nachweisen; es handelt sich ganz analog wie an der Arteria basilaris um Einlagerung rundzelliger Infiltrate, die, wenn auch an Grösse zurückstehend, in ihrer destruirenden und dissecirenden Wirkung für das Gefässrohr doch weit folgenschwerer gewesen sind; denn in ihrem Bereich ist eine in der Längsrichtung ziemlich ausgedehnte Continuitätstrennung der rechten Arteria fossa Sylvii, die zur tödtlichen Blutung geführt hat, erfolgt.

Auffallend ist bei diesen Veränderungen der grossen Gehirnarterien nur, dass die kleineren Zweige, welche in der Pia cerebralis verlaufen, normal und zartwandig sind; es gilt dies sowohl für die Arteria cerebralis posterior, wie für die media und anterior, denn weder in Schnitten von den Gyri occipitales, noch in solchen der frontales und centrales finden sich Veränderungen an den Blutgefässen. — Desgleichen zeigt auch die Pia und Arachnoides cerebralis keine erwähnenswerthen Veränderungen; nur an der Basis finden sich hie und da einige Rundzellen eingelagert, deren Herkunft jedoch höchst wahrscheinlich auf den mächtigen Bluterguss zurückzuführen ist. — Die Hirnsubstanz: Rinde wie Mark lässt weder an den Nervenfasern, noch an den Ganglienzellen im Bereich der linken unteren Frontalwindung, der rechten vorderen Central- und unteren Occipitalwindung Veränderungen nachweisen.

Nach der Beschreibung der mikroskopischen Befunde dürfte es zunächst von Interesse sein, die klinischen Erscheinungen in einem kurzen Resumé den anatomischen gegenüberzustellen und im Einzelnen zu prüfen, ob resp. inwieweit sich die verschiedenen intra vitam beobachteten Symptome mit den bei der histologischen Untersuchung gefundenen Veränderungen in Einklang bringen lassen. Wenn wir von der reflectorischen Pupillenstarre und der Myose, deren peripherischem oder centralem Sitz nicht weiter nachgeforscht wurde, absehen, so sind während des ganzes Verlaufes der Erkrankung sichere cerebrale Erscheinungen nicht nachweisbar gewesen, — die Anfälle von halbseitigem Kopfschmerz konnten zwanglos auf andere Weise erklärt werden. Anatomisch finden wir dem gegenüber eine diffuse syphilitische Erkrankung der Arteria basilaris und der beiden Arteriae fossae Sylvii im Bereiche der Hirnbasis; die Hirnhäute, sowie die Hirnrinde und die in ihr verlaufenden Blutgefässe hingegen sind in voller Uebereinstimmung mit der klinischen Beobachtung frei von Veränderungen. Der etwas auffallende Befund, dass die ausgesprochenen und diffusen syphilitischen Processe an den Arterien der Basis keine cerebralen Erscheinungen hervorgerufen haben, steht keineswegs vereinzelt in der Pathologie des Centralnervensystems da und ist wahrscheinlich darauf zurückzuführen, dass die langsame und schleichende Entwicklung der arteriellen Erkrankung einen frühzeitigen Ausgleich von Circulationsstörungen ermöglicht hat. — Wie auf der einen Seite die langsame Entwicklung der Gefässerkrankung das Ausbleiben schwerer Ernährungsstörungen im Gehirn und der entsprechenden cerebralen Symptome erklärt, so sind auf der anderen Seite die dissecirenden Processe an der rechten Arteria fossae Sylvii auch schwer genug, um den Eintritt einer tödtlichen Blutung zu erklären. — Die Rückenmarks- und Wurzelerkrankung, welche im Cervical- und Lumbalmark relativ gering, im Dorsalmark aber hochgradig ausgebildet ist, bildet die anatomische Grundlage für die Parästhesien und lancinirenden Schmerzen, die Abstumpfung und Verlangsamung der Schmerzempfindungsleitung und die Blasenstörung; bemerkenswerth ist dabei, dass im Dorsalmark die Veränderungen im Rückenmark und an den Wurzeln intensiver sind, als das Krankheitsbild a priori erwarten liess. — Das Erhaltenbleiben der Patellarreflexe ist nach den Untersuchungen Westphal's, Flechsig's und Anderer auf das Verhalten der mittleren Wurzelzone in dem untersten Dorsal- und oberen Lumbalmark zu beziehen; dieses Feld, welches im Dorsalmark bis zum Abgang des 11. Nervenpaares sehr hochgradig degenerirt ist, ist in der Höhe der Dorsolumbalgrenze und der obersten

Lumbalabschnitte wenig erkrankt, vor Allem sind die einstrahlenden Wurzelfasern, die im oberen Dorsalmark gänzlich fehlen, zahlreich und fast durchweg von normaler Structur; von den längsverlaufenden Fasern sind nur rechts eine grössere Zahl degenerirt und lässt sich hiermit vielleicht die Abschwächung des rechten Patellarreflexes in Beziehung bringen. — Das Fehlen ataktischer Erscheinungen ist nach dem Vorgange Flechsig's auf das relative Intactbleiben der dorsalen Felder der Goll'schen und Burdach'schen Stränge zurückzuführen.

Einer besonderen Erwähnung bedarf die auffallende topographische Uebereinstimmung der Gefässerkrankung und Rückenmarksdegeneration! Im Halsmark, wo anscheinend die Arterienveränderungen mehr auf die gröberen pialen Zweige beschränkt sind, besitzen die degenerirten Bezirke eine geringe Ausdehnung und nehmen erst im unteren Ende mehr und mehr an Umfang zu; im Dorsalmark ist bis zum 10. Dorsalnerven eine stetige Vergrösserung der erkrankten Rückenmarksbezirke zu constatiren; desgleichen ist auch die Arterienerkrankung hochgradiger geworden und hat zur Obliteration einzelner Aeste geführt; im Lumbalmark hingegen, wo normaliter mit den Endzweigen der Arteriae spinales anteriores und posteriores eine wechselnde Zahl neuer Aeste aus den Arteriae lumbales anastomosirt und die Gefässversorgung zum grösseren Theil übernimmt, finden sich wieder eine Anzahl annähernd normaler Arterien — offenbar den eben genannten Gefässgebieten entstammend — und bringen auch für diese Region die circulatorischen Veränderungen mit der geringen Rückenmarksdegeneration in Einklang. So auffallend auf der einen Seite dies gleichmässige Verhalten der Arterien- und Rückenmarkserkrankung auch ist, so unbegründet müsste es auf der anderen Seite erscheinen, wenn man hieraus ableiten wollte, dass die Arterienerkrankung der primäre, die Rückenmarkserkrankung der secundäre Process sei; denn die Arterienerkrankung betrifft sämmtliche Gefässgebiete der Pia meninx, die Rückenmarksdegeneration jedoch ist auf die Hinterstränge beschränkt. Die einzige Folgerung, welche sich aus diesem Parallelismus von Gefäss- und Hinterstrangerkrankung ziehen lässt, ist die, dass das syphilitische Virus für manche Gebiete des Gefässsystems, ebenso wie seine Stoffwechselproducte für solche des Nervensystems, eine gewisse Prädilection besitzt, dass gelegentlich nur die basalen grösseren Gehirngefässe mit den Spinalarterien erkranken, die Arterien der Extremitäten und des Rumpfes, sowie die kleineren Hirnarterien jedoch frei bleiben, und dass schliesslich trotz der allgemeinen auf den ganzen Querschnitt vertheilten Circulationserschwerung im Rücken-

mark doch nur isolirte Fasersysteme in bestimmten Partien degeneriren.

Damit kommen wir der im Anfang berührten Frage, worin anatomisch die syphilitische Aetiologie der Tabes dorsalis zu begründen ist, wieder näher. Durch die eben mitgetheilte Beobachtung einer typischen Tabes incipiens und tertiärer Syphilis (in Form einer Meningitis et Arachnitis spinalis syphilitica und einer Arteriitis gummosa arteriarum basis cerebri) wird zunächst die Coincidenz von Tabes und Lues wieder in überzeugender Weise illustrirt, zugleich aber auch ein Beispiel dafür erbracht, dass die incipiente Tabes bei Syphilitischen dasselbe histologische und topographische Verhalten zeigt, wie bei anscheinend nicht syphilitisch Inficirten. Es bedarf wohl die weitere Folgerung, welche aus dieser Uebereinstimmung der histologischen und topographischen Befunde bei Inficirten und Nichtinficirten eine Stütze für die Fournier-Erb'sche Anschauung herleitet, keines besonderen Hinweises, zumal ausserdem die schon vielfach betonte Thatsache schwer ins Gewicht fällt, dass die anatomische Diagnose syphilitischer Producte häufig nur auf Grund der klinischen Beobachtung (wie z. B. bei den Arterienerkrankungen) gestellt werden und das Fehlen gummöser Processe, wie z. B. bei der tabischen Hinterstrangsclerose, a priori nicht von entscheidender Bedeutung sein kann. Allerdings kann diese Unsicherheit, welche die pathologische Anatomie in der Erkennung luetischer Veränderungen an den Tag legt, nur den Werth einer Mahnung zur Vorsicht bei der Beurtheilung anatomischer Veränderungen nach vorausgegangener Infection beanspruchen; sie kann und soll nicht als Argument dafür gelten, dass die Tabes anatomisch etwa den syphilitischen Processen in derselben Weise wie das Gumma zuzurechnen ist.

Ein Blick auf die Reihe der Gewebeveränderungen, welche an gewisse acute und chronische Infectionskrankheiten sich anschliessen, lehrt weiterhin, dass durch sie (z. B. die Diphtherie, den Typhus, die Tuberculose) öfters Processe im cerebrospinalen Nervensystem hervorgerufen werden, welche den Charakter rein degenerativer Vorgänge tragen. Es fragt sich nun: bietet auch die Syphilis in ihrem Verlaufe mit den genannten Infectionskrankheiten genügende Uebereinstimmung, um hieraus das Vorkommen ähnlicher degenerativer Vorgänge im Nervensystem ohne experimentelle Beobachtungen berechtigt erscheinen zu lassen, und existiren zweitens anatomische Befunde, welche diese Wirkung der Syphilis zu beweisen vermögen? Die erste Frage ist leicht zu beantworten; spiegeln sich doch in den Symptomen und dem Verlauf der Syphilis alle übrigen Infectionskrankheiten mit

ihren Local- u. Allgemeinerscheinungen auf das Treueste wieder! Oder sind die oft auftretenden Allgemeinsymptome: Mattigkeit, Appetitlosigkeit, Kopfschmerz, Schwindel, ferner die häufig beobachtete Anämie und Kachexie, die acuten Nephritiden, die durchaus nicht seltenen Fieberbewegungen (bis 39° und darüber), das in ca. 1/4 aller Fälle constatirte Auftreten palpabler Milztumoren, nicht dieselben Erscheinungen, welche uns in den ätiologisch bekannten Infectionskrankheiten entgegentreten? Zeigt ferner die Syphilis nicht die den meisten infectiösen Erkrankungen zukommende Eigenthümlichkeit, dass die Schwere der primären Erkrankung für den Verlauf und die Intensität der Allgemeinfection keinen Maassstab bietet, dass an ausgedehnte Primäraffecte nur geringe Folgeerscheinungen sich anschliessen und umgekehrt der primäre Herd gänzlich latent verläuft, aber von den schwersten Folgen begleitet wird, wie das Kapitel der occulten Syphilis auf das Deutlichste lehrt? Auch die Prädilection für bestimmte Organe theilt die Syphilis mit den anderen Infectionskrankheiten; wie z. B. die Tuberculose sich am häufigsten in den Lungen etablirt, so befällt die Syphilis mit besonderer Vorliebe das Knochensystem, die Haut, die Schleimhäute, kommt aber in den Lungen, Nieren, dem Herzen u. s. w. nur selten vor. — Wenn schon diese zweifellose Uebereinstimmung der Syphilis (in ihren einzelnen Symptomen und ihrem Verlauf während der verschiedenen Stadien) mit der Mehrzahl der Infectionskrankheiten auch für sie das Vorkommen gewisser das Nervensystem befallenden Nachkrankheiten sehr wahrscheinlich macht, so können doch nur anatomische positive Befunde auf den verschiedenen Gebieten des Nervensystems diese Frage zum Abschluss bringen. Von den peripherischen Nerven ist es der Sehnerv, bei welchem im Anschluss an frühere syphilitische Infection bisweilen rein degenerative Atrophien beobachtet und beschrieben worden sind; für das Gros der peripherischen Nerven stehen anatomische Belege noch aus. Doch kann die klinische Beobachtung diese Lücke der histologischen Untersuchung einigermaassen durch Hinweis auf Analogien überbrücken. Je nach der Schwere des Verlaufes kann man die durch toxische Substanzen verursachten Nervenerkrankungen nach Syphilis in zwei Gruppen eintheilen: in der einen bilden besonders die Lähmungen der Augenmuskelnerven das Pendant zu den in ihrem anatomischen Verhalten bekannten postdiphtherischen Lähmungen der Augenmuskeln, der Extremitäten u. s. w. Beide Formen heilen häufig ohne jede Therapie, beide zeigen oft einen passageren Charakter und verlaufen ohne schwere trophische Störungen (Ea R, Atrophie). — Die multiplen postsyphilitischen Nervendegenerationen (meist noch

Neuritiden genannt), welche die zweite Gruppe repräsentiren und meist mit Ea R und Atrophie einhergehen, lassen sich am besten den tuberculösen, diabetischen u. s. w. Nervenerkrankungen, welche wiederum rein degenerativer Natur sind, zur Seite stellen. —

Ueber ein vielseitigeres Material verfügt die pathologische Anatomie der postsyphilitischen nervösen Veränderungen an den Ganglienzellen. Hier sind es hauptsächlich die Untersuchungen Oppenheim's und Siemerling's, welche einen wesentlichen Fortschritt gebracht haben. Oppenheim beschreibt in einem Falle von Syphilis des centralen Nervensystems rein degenerative, jedes specifischen Charakters entbehrende Kernatrophien in der Medulla oblongata, welche bei einem Vergleich mit denselben Atrophien bei der Tabes (id est an dieser Stelle: nicht syphilitischer Natur) eine bis ins Detail sich erstreckende Uebereinstimmung zeigen, so dass histologisch die Processe nicht unterschieden werden können. Wenn Siemerling in seiner vorzüglichen Arbeit über die chronisch progressiven Lähmungen der Augenmuskeln findet, dass die Syphilis als ätiologisches Moment nur in 17,7 Proc. der Ophthalmoplegien nachzuweisen ist, so kann Angesichts der anatomischen Gleichartigkeit der syphilitischen und nichtsyphilitischen Kernatrophien nicht ausgeschlossen werden, dass eine syphilitische Genese dieser Störungen de facto häufiger ist. — Ebenso wie die Ganglienzellen können auch schliesslich die Nervenfasern des Gehirns und Rückenmarks degeneriren. Die anatomische Grundlage für diesen Vorgang liefern die Eingangs citirten fünf und der vorliegende Fall von tabischer Degeneration bei manifester Syphilis. Für beide: die Ganglienzellen- und die Nervenfaserdegeneration sind jedenfalls im Grossen und Ganzen gleichartige toxische Substanzen als Ursachen zu beschuldigen, deren einziger Unterschied wohl darin liegt, dass sie bald die Nervenfasern, bald die Ganglienzellen, bald die Medulla oblongata oder die Spinalis oder das Cerebrum schädigen. Für diesen Wechsel in der Localisation der Wirkung hat die Neuropathologie übrigens mehr als ein Analogon aufzuweisen; so sind die anatomisch verschiedenartigen Processe der progressiven Bulbärparalyse, der amyotrophischen Lateralsclerose und der progressiven spinalen Muskelatrophie ätiologisch gewiss nahe verwandte oder gar identische Processe, da in der Regel die eine Erkrankung in die andere übergeht. Oder sollte darin, dass diese Krankheitstrias bald als spinale Vorderhornerkrankung, bald als bulbäre Kernaffection oder spinale Seitenstrang- und Vorderhornveränderung beginnt, schliesslich aber mutatis mutandis klinisch und anatomisch vollkommen übereinstimmt, eine durchgreifende Differenz der ursächlichen Beziehungen liegen? —

Nach alledem kann schliesslich auch das relativ seltene Vorkommen tabischer Degeneration und manifester Syphilis — die in den letzten Jahren sich häufenden derartigen Beobachtungen lassen übrigens eine baldige Vermehrung der Casuistik sicher erwarten — die klinisch und statistisch nachweisbare Bedeutung der Syphilis für die Tabes nicht erschüttern, denn es existiren bis jetzt noch keine Beobachtungen darüber, in welchem Zeitraum nach einer syphilitischen Infection die giftigen Stoffwechselproducte der Syphilis zur Entwicklung kommen und unter welchen Bedingungen sie den Organismus zu schädigen vermögen.

Die Schlüsse, welche sich aus der vorstehenden Mittheilung ziehen lassen, sind folgende:

1. Tabes dorsalis und manifeste Syphilis kommen gleichzeitig häufiger, als man nach Westphal angenommen hat, vor (bisher in 6 Fällen nachgewiesen); es ist zu erwarten, dass die Zahl derartiger Beobachtungen, vor Allem bei genauerer Untersuchung der Meningen und der Blutgefässe rasch wachsen wird.

2. Die bei Syphilis (der Meningen u. s. w.) vorkommende graue Degeneration der Hinterstränge entspricht in ihrem anatomischen Verhalten und in der Localisation der initialen Veränderungen vollständig der angeblich nicht syphilitischen Tabes.

3. Der Untergang der Nervenfasern, welcher sich bei der infolge von Syphilis entstandenen Tabes dorsalis entwickelt, ist höchst wahrscheinlich auf die gleiche Ursache zurückzuführen, wie die bei Syphilis beobachtete Atrophie der Ganglienzellen in den Kernen der Medulla oblongata.

Für die freundliche Ueberlassung des klinischen und anatomischen Materials zu vorstehender Mittheilung fühle ich mich Herrn Geh.-Rath Arnold und Herrn Geh. Hofrath Erb zu grossem Danke verpflichtet.

Literaturverzeichniss.

1) A. Strümpell, a) Ueber das Wesen und die Behandlung der Tabes. Münchener med. Wochenschrift 1890. Nr. 39. — b) Ueber die Beziehungen zwischen Syphilis und Tabes. Neurol. Centralblatt 1889.

2) C. Westphal, Ueber die Beziehungen der Lues zur Tabes dorsalis u. s. w. Archiv f. Psychiatrie. XI.

3) H. Oppenheim, Ueber einen Fall von syphilitischer Erkrankung des centralen Nervensystems, welche vorübergehend das klinische Bild der Tabes dorsalis vortäuschte. Berliner klin. Wochenschrift 1888. Nr 53.

4) E. Siemerling, Ueber die chronische progressive Lähmung der Augenmuskeln. Archiv f. Psychiatrie. XXII. Bd. Supplement.

Erklärung der Tafel VI.

(Vergrösserung $2^1/_1$.)

Fig. 1. Unteres Ende der Pyramidenkreuzung.
Fig. 2. Obere Hälfte der 4. Cervicalwurzel.
Fig. 3. Obere Hälfte der 8. Cervicalwurzel.
Fig. 4. 2. Dorsalwurzel (oben).
Fig. 5 5. Dorsalwurzel (oben).
Fig. 6. 7. Dorsalwurzel (oben).
Fig. 7. 9. Dorsalwurzel.
Fig. 8. 11. Dorsalwurzel.
Fig. 9. 12. Dorsalwurzel.
Fig. 10. 1. Lumbalwurzel.
Fig. 11. 2. Lumbalwurzel.
Fig. 12. 3. Lumbalwurzel.
Fig. 13. Filum terminale.
Fig. 14. Durchschnitt der Arachnoides in der Höhe der 5. Dorsalnervenwurzel.
a) Infiltrirte und verdickte Arachnoides.
b) Miliares Gumma der Arachnoides, zwei verödete und ein verengtes Blutgefäss einschliessend.
Fig. 15. I u. II Capillargefässe der Nerven der Cauda equina.
a) Perithel, b) hyaline Zone, c) Endothel.
III. a) Adventitia, b) hyaline Zone, c) Media u. Intima einer kleinen Arterie.

XIII.

Kleine Mittheilung.

Ein Fall von Bleilähmung.

Von

Dr. S. Goldflam,

Warschau.

Mit einer Abbildung.

Die Frage, ob Bleilähmung centralen oder peripherischen Ursprungs, ist noch nicht endgültig gelöst, daher jeder secirte Fall mit mikroskopischer Untersuchung erwünscht. Ist ja die Zahl dieser bekanntlich gering.

Betreffs des jetzigen Standes unseres Wissens über Bleilähmung verweise ich auf die bekannten Arbeiten von Erb, Remak, Oppenheim, Schultze u. A.

R. M., 19 Jahre alt, trat in die Klinik von Prof. Lambl am 9. November 1886 ein. Sie ist seit 2 Jahren in einer Schriftgiesserei beschäftigt, bekam nach ½ Jahre Leibkolik, Stuhlverstopfung, allgemeine Schwäche, die veranlassten, sie in die Buchhalterabtheilung überzuführen. Die Besserung, die darauf eintrat, war vorübergehend, da die Kranke die Fabrication von Buchstaben wieder aufzunehmen gezwungen war und sie bis zur letzten Zeit trieb, trotz hartnäckiger Obstipation. Im Mai des Jahres 1886 sind reissende Schmerzen in den Extremitäten, Leibkolik, Uebelkeit, Appetitverlust, Dyspnoe und allgemeine Schwäche aufgetreten; dennoch arbeitete sie ununterbrochen weiter, bis vor 3 Wochen sich Zittern hinzugesellte und die Körperschwäche derart zunahm, dass sie das Bett aufsuchen musste. Seit einer Woche ist sie vollständig gelähmt.

Bis zum 15. Jahre genoss sie im Elternhause eines mässigen Wohlstandes und guter Gesundheit; zwischen dem 15. und 17. Jahre war sie mit Lackiren der Postamente in einer Lampenfabrik beschäftigt, seitdem in der Schriftgiesserei, wo sie von 7½ Uhr Morgens bis 6½ Uhr Nachmittags arbeitete, das Mittagsessen allerdings zu Hause einnahm. Die Menstruation erschien im 17. Jahre, war spärlich, bleibt seit 2 Monaten aus. Eltern, Geschwister gesund. Keine Excesse.

Schmächtige Person von dürftiger Ernährung, Schleimhäute blass, an dem Zahnfleisch ein charakteristischer dunkelblauer Saum, Zähne cariös. Lungen gesund, Athmungszahl 30. In der Herzgegend diffuse Pulsation, Töne rein, Puls klein, weich, 120—130. Abdomen flach, Bauchdecken nicht gespannt, bei Druck mässig schmerzhaft. Jalappa beseitigte die Obstipation, Opium die Schmerzen. Zunge weiss belegt, Appetit gering.

Die Kranke nimmt die ihr eingegebene Rücken- oder Seitenlag, die sie selbständig nicht wechseln kann, nur der Kopf ist frei beweglich. Individuelle Atrophie ist nicht bemerkbar, der Ernährungszustand der Muskeln entspricht der allgemeinen heruntergekommenen Nutrition. Die Lähmung ist eine schlaffe. In der linken Oberextremität ist Extension der Grundphalangen unmöglich, alle anderen Bewegungen der Finger erhalten, auch Abduction des Daumens. Im Carpalgelenke ist Extension sehr schwach, Flexion viel kräftiger. Die supinatorische Flexion ist sehr schwach, der Muskel contrahirt sich absatzweise, die bicipitale Flexion und Extension im Ellbogengelenk gänzlich aufgehoben; Pronation und Supination schwach, namentlich die letztere. Im Armgelenke sind keine Bewegungen ausführbar; M. trapezius wirkt energisch. In der rechten Oberextremität ist die Lähmung noch intensiver, als in der linken, Abduction und Extension des Daumens (auf der linken Seite erhalten) sind sehr schwach, Carpalextension, supinatorische Flexion, Supination und Pronation noch mehr beeinträchtigt. Bei Bewegungen der Hände und Finger tritt Zittern in ihnen auf. Die mechanische Erregbarkeit der gelähmten Muskeln ist gesteigert, die Zuckung träge mit Erzeugung einer langsam schwindenden Wulstes. Fibrilläre Zuckungen sind selten; man kann sie in den Interosseis hervorrufen durch passive Bewegungen der Finger. Sehnen- und Periostreflexe nicht vorhanden. Sensibilität, Muskelsinn überall intact. Druck auf die Muskeln ist in viel höherem Maasse schmerzhaft, als auf die Nervenstämme, von denen die NN. radiales leicht zugänglich und empfindlicher sind, als Mediani et Ulnares.

Wirbelsäule ohne Ablenkung, nicht schmerzhaft. Bewegungen des Rumpfes erhalten, nur kann die Kranke selbständig sich nicht hinsetzen und sitzen bleiben; Prelum abdominis wölbt sich bei Hustenstössen, Pressen u. s. w. hervor. Bauchdecken-Reflexe fehlen. Diaphragma und Intercostalmuskeln functioniren normal.

Alle Bewegungen in den Hüftgelenken sind schwach, namentlich im rechten. In den Kniegelenken ist Extension gleich Null, Flexion sehr schwach. In den Sprunggelenken und Zehen sind die Bewegungen erhalten, sogar ziemlich energisch. Knie- und Achillessehnenreflexe, Plantarreflexe erloschen. Sensibilität (nebst Muskelsinn) wie am übrigen Körper vollständig erhalten. Druck auf die Nervenstämme nicht schmerzhaft, dagegen sind die Muskeln, namentlich Quadricipites, Adductores, äusserst empfindlich. Fibrilläre Zuckungen an den Beinen nicht sichtbar. Function der Blase, des Mastdarms normal. Urinmenge ca. 750 Ccm., spec. Gew. 1022, eiweiss- und zuckerfrei, wenig Chloride.

Kopfbewegungen kräftig. Seitens des Gesichts, der Zunge, Sinne, Psyche sind keine Abnormitäten vorhanden.

Wenn auch bei der allgemein herabgekommenen Ernährung Atrophie der Muskeln nicht besonders hervortrat, so unterlag es keinem Zweifel, dass wir es mit einer atrophisch-degenerativen Lähmung zu thun hatten. Die elektrische Untersuchung zeigte in der That in einzelnen Gebieten complete EaR, in anderen partielle, sogar in solchen, die functionell erhalten waren. So waren die kleinen Handmuskeln functionsfähig, zeigten aber elektrische EaR, AnSZ > KaSZ, typisch träge Zuckung bei ½ MA; die Bewegungen im Sprunggelenke waren ziemlich gut erhalten, die

elektrische Untersuchung zeigte im Peroneal- und Tibialgebiete partielle EaR.

Die Lähmung in den Oberextremitäten war keine für Blei charakteristische: es war nicht allein das Radialgebiet ergriffen, sondern auch in hohem Grade der Circumflexus humeri (M. deltoideus), Musculo-cutaneus (M. biceps, Brachialis int.). Im Radialgebiete war der Supinator nicht verschont geblieben (faradische Unerregbarkeit, AnSZ > KaSZ, tonische Zuckung), auch der rechte Abductor polluc. long. war gelähmt, faradisch unerregbar, KaSZ = AnSZ, träge Zuckung bei 2½ Met., der linke functionell und elektrisch erhalten. Die Tricipites waren vollständig gelähmt, dennoch nur stark herabgesetzte faradische Erregbarkeit, keine träge Zuckung bei galvanischer Reizung.

Auch in den Unterextremitäten ist die Lähmung keine für Blei typische. Im Peronealgebiete ist der M. tibialis ant. nicht frei geblieben, zeigte herabgesetzte faradische Erregbarkeit, AnSZ > KaSZ, tonische Zuckung bei 3½ Met. Weniger erkrankt war das Tibialisgebiet, hochgradig das Cruralgebiet mit completer EaR. Von den Rumpfmuskeln schienen nur die Bandmuskeln paretisch zu sein.

Mit einem Worte, wir hatten es mit einer generalisirten Bleilähmung zu thun. Die rechte (mehr in Anspruch genommene) Oberextremität war stärker afficirt.

Die Kranke ging an fortschreitender allgemeiner Schwäche zu Grunde, unter hinzutretenden Erscheinungen einer subacuten Peritonitis, ohne dass die Lähmung eine wesentliche Aenderung erfahren hätte.

Die Section, am 8. Januar 1887 ausgeführt, zeigt eine sehr magere Leiche, kein postmortaler Rigor, Hypostaten unbedeutend, kein Decubitus, Anasarca der Beine. Muskeln der Extremitäten durchweg blass-gelblich. In der rechten Pleurahöhle befindet sich gegen ½ Lit. eitrigen Exudats, beide Pleurablätter sind mit verdicktem Eiter bedeckt, die Pleura costalis blutig infiltrirt. Der rechte untere Lungenlappen ist in toto hepatisirt, auf dem Schnitte körnig, graubräunlich, die abgeschabte Flüssigkeit ist luftlos. Die anderen Theile der Lungen sind hyperämisch und ödematös. Das Herz klein, der Muskel blass-gelblich, Klappenapparat gesund. In der Bauchhöhle befindet sich eine ziemlich grosse Quantität dünner, eitriger Flüssigkeit, das Peritoneum ist glanzlos, blass, Därme contrahirt, Schleimhaut ödematös. Nieren ziemlich gross, weich, gelblich, namentlich die Corticalis. Pia, Gehirn, Rückenmark blass, das letztere ziemlich weich, sonst makroskopisch keine Veränderungen.

Das Rückenmark, nebst den entnommenen peripherischen Nerven und Muskeln, wurde in Ehrlich'scher Flüssigkeit gehärtet, dann in Alkohol. Es wurden aus sämmtlichen Segmenten des Rückenmarks Schnitte angefertigt, theils in Celluloidineinbettung, theils in Paraffin mit Pikrocarmin, Nigrosin und Weigert'scher Methode gefärbt und in gewöhnlicher Weise in Canadabalsam aufbewahrt.

Die Veränderungen im Rückenmark betrafen hauptsächlich den Hals- und Lumbaltheil. Zuerst ist eine Asymmetrie der Gestaltung des rechten Vorderhorns zu verzeichnen. Sie erstreckte sich vom 4. bis 7. Halsnerven und bestand auf der Höhe des 4. Halsnerven in einer zungenartigen Verlängerung des Seitenhorns nach der Seitenperipherie zu, auf der Höhe

des 6. Halsnerven darin, dass sich das Seitenhorn nach vorn richtet, beinahe bis an die vordere Peripherie reicht, gleichsam ein zweites, ziemlich parallel laufendes Vorderhorn bildet (siehe die Abbildung); beide zusammen gleichen an Volumen ungefähr dem linken Vorderhorne. Die ganze rechte Rückenmarkshälfte scheint grösser zu sein, der äussere Contour unregelmässig gestaltet, die vordere Fissur sehr breit, Nervenwurzeln enthaltend; zwischen den beiden Abzweigungen des rechten Vorderhorns befindet sich in der vorderen Wurzelzone ein überzähliger Sulcus. Die Asymmetrie verliert sich unter dem 7. Halsnerven, nur auf der Höhe des 2. Dorsalnerven hängt die rechte graue Substanz auf eine verlängerte und geschlängelte graue Commissur.



Bis auf die Höhe des 4. Halsnerven sind gar keine Veränderungen wahrzunehmen. Sie beginnen nämlich auf diesem Niveau, nehmen den ganzen unteren Halstheil ein und erstrecken sich auf den obersten Dorsaltheil. Ein zweiter Herd der Rückenmarksläsion befindet sich im Lendentheile.

Die Veränderungen im unteren Hals- und oberen Dorsaltheile sind diffus, betreffen die graue und weisse Substanz. In der grauen Substanz sind namentlich die Vordersäulen stark afficirt. Wenn auch die Zahl der Ganglienzellen nicht auf allen Schnitten erheblich vermindert erscheint, so sind sie entschieden alterirt, färben sich schlecht, sind gequollen, vacuolisirt, pigmentirt, körnig, meistens ohne Kern, Kernchen und Fortsätze. Einzelne annähernd normal aussehende Ganglienzellen sind im Seitenhorn und in vorderen medialen Gruppen zu finden. In der Mitte und Basis der Vordersäulen sind nur kleine, eckige oder rundliche, pigmenthaltige Gebilde zu sehen, kern- und fortsatzlos, die man wohl als atrophische Ganglienzellen anzusprechen gerechtfertigt ist. Die zahlreichen Nervenfasern der Vordersäulen sind zu Grunde gegangen oder im Zerfall begriffen, das myelinhaltige Fasernetz also nur spurweise vorhanden. Die Kerne der Grundsubstanz sind vermehrt, die letztere stellenweise rareficirt, nur Gefäss, Blutkörperchen, Zerfallsproducte enthaltend; es kommt zur Bildung von Spalten und Lücken. Capillaren sind vermehrt und bilden stellenweise Knäuel; zahlreiche kleine Blutungen sind sowohl in den vorderen als hinteren Säulen vorhanden.

Die weisse Substanz hat auch stark gelitten. Die Veränderungen sind nicht an ein System gebunden, sondern diffus; es sind aber namentlich die vorderen Abschnitte bis auf das Niveau der Seitenhörner stärker afficirt:

viele Nervenfasern sind zu Grunde gegangen, viele befinden sich noch in Zerfall begriffen, zeigen Verfärbung und Zerklüftung des Myelins, Quellung des Axencylinders, Schwund des letzteren u. s. w. Die Neuroglia ist gewuchert, ihre Kerne vermehrt. In den hinteren Partien der weissen Substanz sind die Alterationen viel geringer, obwohl auch hier viele Fasern im Zerfall sich befinden; die Goll'schen Stränge sind schon makroskopisch leicht verfärbt.

In den Nervenwurzeln, sowohl vorderen, als hinteren, sieht man Quellung des Axencylinders, Verfärbung des Myelins, theilweisen Zerfall der Nervenfasern.

Anders stellen sich die Veränderungen im Lendentheile dar. Sie erstrecken sich vom obersten Lumbaltheile bis zur unteren Lendenschwellung und sind hier auf die Vordersäulen beschränkt. Sie bestehen wesentlich in atrophischen Vorgängen in den Ganglienzellen. Die Zahl der letzteren ist bedeutend vermindert und beträgt auf einzelnen Schnitten des oberen Lumbalmarks 7—8 gut entwickelte Ganglienzellen, gegen 20 in der Clarke'schen Säule; daneben sind viele kleine, eckige, pigmenthaltige, kern- und fortsatzlose Klumpen vorhanden, als Rest der regressiven Metamorphose der Ganglienzellen. Das myelinhaltige Fasernetz ist verarmt. In den vorderen Wurzeln sind auffallend viele dünne Nervenfasern vorhanden.

Des Specielleren sei Folgendes hervorgehoben. Die Veränderungen beginnen auf der Höhe des 4. Halsnerven, wo der Contour der rechten Rückenmarkshälfte unregelmässig, in der vorderen Peripherie abgeflacht, die Vorderhörner ungleich, nämlich das rechte Seitenhorn zungenartig ausgestreckt sich darstellt. Im rechten Vorderhorne ist eine Lücke als Ausdruck des Zerfalls des Gewebes entstanden. Das myelinhaltige Fasernetz ist namentlich im rechten Vorderhorn schwach ausgesprochen, die Kerne vermehrt, die Zahl der Ganglienzellen im Vergleich mit Normalpräparaten verringert; am wenigsten haben in letzterer Hinsicht die Seitenhörner gelitten. Es treten, namentlich in der Mitte und Basis der Vorderhörner, viele kleine, eckige oder rundliche, kern- und fortsatzlose Zellen entgegen. In der weissen Substanz der rechten Rückenmarkshälfte sind viele Axencylinder gequollen, Neuroglia verdickt, Spindelzellen scheinbar vermehrt. Die Goll'schen Stränge schon makroskopisch verfärbt, Neuroglia in ihnen gewuchert. Die vorderen Wurzeln in ihrem intra- und extramedullären Verlaufe bieten keine Veränderung, ebensowenig Meningen und Gefässe.

Auf der Höhe des 5. Halsnerven ist die Asymmetrie noch deutlicher, die Alterationen ausgebreiteter, den ganzen Querschnitt betreffend, namentlich ist die rechte Rückenmarkshälfte stärker ergriffen. Am wenigsten haben die Hinterstränge gelitten; hier haben sich viele Nervenfasern schlecht gefärbt, das Myelin hat Carmin aufgenommen, der Axencylinder ist gequollen. In den Seiten- und Vordersträngen kommt es zum vollständigen Zerfall und Schwund der Nervenfasern mit Wucherung der Neuroglia. In der grauen Substanz, namentlich in den Vorderhörnern, sind die Alterationen eclatant: Zerfall der Nervenfasern, die Ganglienzellen scheinen an Zahl reducirt zu sein, sind gequollen, körnig getrübt, zerfallen, meistens ohne sichtbaren Kern und Kernchen. Capillaren breit,

vermehrt. Kleine Extravasate. Kerne der Grundsubstanz vermehrt. Pia normal. Nervenwurzeln wie weiter unten.

Die Veränderungen erreichen ihre grösste Intensität dort, wo auch die Asymmetrie, resp. Heterotopie am ausgesprochensten ist, nämlich auf der Höhe des 6. Halsnerven. Die gesammte graue Substanz ist ergriffen, am stärksten die Vordersäulen, deren überbliebene Ganglienzellen sich schlecht färben, blass sind, gequollen, theils vacuolisirt, meistens kern- und fortsatzlos, andere befinden sich in kernigem Zerfall, in kleine, atrophische Gebilde verwandelt. Am wenigsten scheint wieder das Seitenhorn gelitten zu haben. Das myelinhaltige Fasernetz ist geschwunden, Capillaren zu Knäueln zusammengedrängt, Kerne der Grundsubstanz vermehrt. Die weisse Substanz weist überall Veränderungen auf, am wenigsten in den Hintersträngen, am stärksten in den vorder-seitlichen Partien. Hier sind überhaupt beinahe gar keine Nervenfasern erhalten, die Neuroglia ist verdickt, ihre Kerne vermehrt. Manche Gefässe haben verdickte Wandung. Pia der vorderen Circumferenz ein wenig gewuchert. Die Nervenwurzeln wurden abgeschnitten und gesondert untersucht; sowohl die vorderen als hinteren zeigen ausgebreitete Veränderungen der Nervenfasern, von Quellung des Axencylinders, Verfärbung des Myelins bis zum vollständigen Zerfall.

Auf der Höhe des 7.—8. Halsnerven ist Asymmetrie nicht mehr vorhanden, die Alteration weniger intensiv als oben, aber noch bedeutend. Am stärksten sind die Vordersäulen ergriffen, wo in der Mitte und Basis sich Rarefactionsherde befinden, bestehend aus gelichteter Grundsubstanz, zerfallenen Nervenfasern, Ganglienzellen und vielen zerstreuten Blutkörperchen. Relativ gut erhaltene Ganglienzellen finden sich im Seitenhorne und der vorderen medialen Gruppe, zwischen gequollenen und in beschriebener Weise veränderten. Die Clarke'schen Säulen enthalten normale Zellen. Kleine Extravasate in der grauen Substanz. In der weissen sind die Veränderungen viel geringer, doch sind viele Nervenfasern, namentlich in den Vorderseitensträngen, zerfallen. Wurzeln weniger erkrankt, als oben, in den vorderen vielfach zerfallene Nervenfasern. Pia normal.

Im oberen Dorsaltheile sind die Veränderungen intensiv und betreffen den ganzen Querschnitt. In der verdickten Pia haben manche Gefässe breite hyaline Wandung, die Wurzeln sind infiltrirt, ihre Nervenfasern in Zerfall begriffen. In der grauen Substanz sind die Nervenfasern geschwunden, die Ganglienzellen meist gequollen, glasig, färben sich schlecht, sind kern- und fortsatzlos, andere körnig zerfallen. Vermehrung der Kerne der Grundsubstanz, viele breite Capillaren, kleine Extravasate. Clarke'sche Säulen wenig ausgesprochen, ihre Zellen gequollen. Die weisse Substanz der Vorderseitenstränge ist auch auf dieser Höhe besonders stark alterirt, namentlich die rechte Rückenmarkshälfte, die eine kleine oben bemerkte Asymmetrie der grauen Substanz aufzuweisen hat; die Mehrzahl der Nervenfasern ist zu Grunde gegangen. Die Hinterstränge sind in viel geringerem Grade alterirt.

Im mittleren und unteren Dorsalmarke ist der Axencylinder einzelner Nervenfasern gequollen, das Myelin rosa mit Carmin gefärbt, einzelne andere Nervenfasern zerfallen. In der grauen Substanz sind kleine Blutergüsse und kleine Rarefactionsherde sichtbar, die Ganglienzellen sind

meistens gut erhalten, daneben aber befinden sich einzelne kleine atrophische zwischen Kern und Fortsatz.

Vom oberen Lendentheile bis zur Mitte der Lumbalanschwellung ist die Zahl der gut erhaltenen Ganglienzellen in den Vordersäulen evident vermindert und beträgt z. B. 7—8 gegen 20 in den Clarke'schen Säulen. Es finden sich viele kleine eckige Zellen ohne Kern, Kernchen und Fortsatz. Diese sind meistens in der Mitte der Säulen gelegen, die normal aussehenden mehr an der Peripherie, aber auch hier sind atrophische vorhanden. Das myelinhaltige Fasernetz ist verarmt. Gefässe normal. In der weissen Substanz sind nur vereinzelte Fasern degenerirt. In den vorderen Wurzeln ist die Zahl der dünnen Fasern auffallend gross, sie liegen meistens beisammen im verdickten Endoneurium.

Das unterste Lumbalmark und Sacralmark stellen sich ganz normal vor.

Die mikroskopische Untersuchung der Muskeln (es wurden an den Oberextremitäten der Deltoideus, Triceps, Extensor dig. com., Supinator, Lumbricales, an den unteren der Tibialis ant., die Peronei, Extensor dig. com., Extensor hallucis, Quadriceps, Sartorius untersucht) ergab eine bedeutende Vermehrung der Kerne, Verschmälerung der primitiven Faser, undeutliche Längs- und Querstreifung, stellenweise körnigen Zerfall und Zerklüftung der Muskelfaser, verdickte und infiltrirte Wandung der Gefässe. In den intramusculären Nervenästen meistens hochgradiger Schwund der Nervenfasern. Nicht alle erwähnten Muskeln zeigten sich in demselben Grade alterirt; hochgradig erkrankt war der Triceps, Deltoideus, Extensor dig. com., Supinator, Peronei, Quadriceps, Sartorius, weniger intensiv die Lumbricales, Tibialis ant., Entensor dig. com. pedis, Extensor hallucis, der letztere ziemlich viele dicke Muskelfasern noch führend. Im Herzen, sowohl rechten als linken Ventrikel waren die Nervenäste degenerirt, die Kerne stellenweise vermehrt, kleine Blutextravasate.

Die Untersuchung der Nervenstämme ergab Degeneration derselben. Sie bestand in einer beträchtlichen Verdünnung einer grossen Anzahl von Nervenfasern, die sich mit der Weigert'schen Methode nicht mehr färbten, aber mittelst Pikrocarmin und Nigrosin hervortraten. Diese Bilder erinnern lebhaft an die von Westphal in seinem Falle von Bleilähmung beschriebenen. Westphal war geneigt, in den so veränderten Nervenfaseru einen Ausdruck eines Regenerationsvorganges, einer Neubildung von Nervenfasern zu sehen (Arch. f. Psych. u. Nervenkr. IV. S. 779). Diese Ansicht kann ich für meinen Fall nicht theilen, da in ihm von Besserung keine Rede war und man sich bei Durchsicht einer grösseren Zahl von Präparaten überzeugen konnte, dass die erwähnte Verdünnung der Nervenfasern nur ein Stadium der Degeneration derselben darstellt, die zum vollständigen Schwund führt. Ein weiteres Stadium charakterisirt sich dadurch, dass die Tinction dieser verdünnten Fasern anders ausfällt, als der gesunden, oder sie nehmen den Farbstoff überhaupt nicht auf; namentlich ist es die Myelinscheide, die sich nicht färbt. Im weiteren Stadium kommt es zum vollständigen Schwund der Nervenfasern mit Zurücklassung der Schwann'schen Scheide. Liegen viele der letzteren beisammen, wie das gewöhnlich der Fall, so können sie als gewuchertes Endoneurium imponiren; dies trifft aber nicht zu, wenn man noch die leeren, geschrumpften Schläuche mittelst Weigert und Nigrosin unterscheiden kann, während

sie sich mit Pikrocarmin diffus färben. Ist aber das Schrumpfen weit gediehen, so vermögen auch die erwähnten Methoden die Schwann'sche Scheide nicht zum Ausdruck zu bringen, die dann als gewuchertes Endoneurium erscheint. Nirgends sind Zeichen von Hyperämie, Gefässalteration oder kleinzelliger Infiltration. Das Perineurium mancher Nerven scheint verdickt zu sein.

Der Nervenstamm ist meistens nicht in allen Bündeln degenerirt; es sind manchmal Bündel anzutreffen, in denen keine einzige gesunde Faser aufzufinden ist; meistens aber liegen in einem Bündel die gesunden und erkrankten Fasern beisammen, zuweilen durch eine Scheidewand getrennt. Das Verhältniss der degenerirten zu den gesunden Fasern ist verschieden, manchmal überwiegen die einen, manchmal die anderen.

Von den untersuchten Nerven erwiesen sich als hochgradig erkrankt die NN. crurales, namentlich der Ast für den Sartorius, weniger alterirt war der N. Peroneus, noch weniger der Ast für den M. gastrocnemius. Der N. radialis bot an der Umschlagstelle gar keine so erhebliche Veränderungen, wie z. B. der N. cruralis; sie waren nicht erheblicher als im N. ulnaris. Auch der Ramus profundus radialis enthielt noch viele gesunde Fasern. Eine Sonderstellung schien der Ast für den Supinator einzunehmen, indem hier neben atrophischen Nervenfasern oder leeren Schwann'schen Scheiden sich viele befinden, deren Mark sich schlecht färbt, deren Axencylinder theils gequollen, theils segmentirt ist. Im N. medianus war die Degeneration überhaupt nur in einem Bündel vorhanden; die anderen waren normal. Auch im Grenzstrange des Dorsalsympathicus wurden haufenweise angeordnete atrophische Fasern gefunden.

An diesem Rückenmarksbefunde ist hervorzuheben, dass die Art der Erkrankung im Halstheile gänzlich von der im Lendentheile differirt. Indem dort die Veränderungen einen ausgesprochen entzündlichen Charakter trugen, diffus waren, sowohl die graue als weisse Substanz betrafen, waren sie im Lumbaltheile an ein System gebunden, indem allein die Vordersäulen und hier die Ganglienzellen afficirt waren und die Erkrankung der letzteren einen degenerativ atrophischen Charakter hatte.

Die Erkrankung der Nervenwurzel war weniger ausgesprochen, als die des entsprechenden Abschnittes des Rückenmarks, und ist das Missverhältniss noch grösser im Vergleich mit der hochgradigen Erkrankung der peripheren Nerven und intramusculären Nervenäste. In diesen einfache Degeneration und Schwund der Nervenfaser, in den Nervenwurzeln des Hals- und oberen Dorsaltheiles Zerfall derselben und stellenweise endoneuritische Infiltration. Im Lendentheile schienen die vorderen Wurzeln überhaupt nicht verändert, nur auffallend reich an dünnen Nervenfasern.

Wenn auch die Ausbreitung und Intensität des Processes im Halstheile grösser war, als im Lendentheile, so entsprach dem nicht der Grad der Lähmung, der in den oberen und unteren Extremitäten gleich war. Die intensivsten Veränderungen fanden sich dort, wo Asymmetrie des Rückenmarks bestand, nämlich im Halstheile. Diese Thatsache würde die Anschauung von Pick und Kronthal[1]) unterstützen, dass Asymmetrie, resp.

1) Neurolog. Centralbl. 1888. Nr. 4.

Heterotopie einen Locus minoris resistentiae überhaupt und speciell für das Bleigift bildet.

Durch die starke Betheiligung der weissen Substanz und diffuse Ausbreitung des myelitischen Processes im Halsmarke unterscheidet sich der beschriebene Fall von anderen mit positivem Befunde im Rückenmarke (die Fälle von Monakow, Weller, Oppenheim, Vulpian). In dieser Hinsicht ist er dem Kronthal'schen Falle an die Seite zu stellen, mit dem er noch das Gemeinsame der Asymmetrie, resp. Heterotopie, wenn auch in viel geringerem Grade, theilt.

Das Vorhandensein aber von Rückenmarksläsion spricht noch nicht mit absoluter Sicherheit für den primären spinalen Sitz der Bleilähmung. Wir verweisen in dieser Hinsicht auf die scharfsinnige Arbeit von Schultze[1]), in der die primäre spinale Theorie einer gründlichen Kritik unterworfen wird und die Argumente angeführt werden, die für den peripherischen (neurotischen, musculären) Ursprung sprechen. Wäre die Spinaltheorie die richtige, müssten wir im Rückenmarke eine einheitliche Läsion in allen Fällen erwarten, wie dies für die Nervenmuskelveränderungen Thatsache ist. Nun aber fanden wir eine diffuse entzündliche Erkrankung im Halstheile des Rückenmarks beinahe über den ganzen Querschnitt verbreitet, im Lendenmarke eine systematische Vorderhornerkrankung. Sind doch die Fälle bekannt, in denen competente Untersucher überhaupt keine Veränderungen im Rückenmarke nachzuweisen vermochten (Lancereaux, Gombault, Westphal, Charcot, Friedländer, Eisenlohr, Vierordt u. A.). Die Anschauung von Junker und namentlich Schultze's, dass die primäre peripherische Läsion das Gewöhnliche und ist eine centrale Läsion in den Vorderhörnern sich bei generalisirter Bleilähmung dazu gesellen kann, scheint den bekannten Thatsachen am meisten zu entsprechen. Unser Fall scheint darzuthun, dass bei grösserer Anhäufung des Bleies, resp. seiner anhaltenden Einwirkung, oder Schwäche des Organismus auch die weisse Substanz des Rückenmarks angegriffen werden kann. Manche Züge der klinischen Geschichte unserer Beobachtung, als Beginn der Affection mit reissenden Schmerzen in den Extremitäten, eclatante Schmerzhaftigkeit der Muskeln auf Druck, Erhaltensein der Function einzelner Muskelgebiete bei vorhandener partieller EaR, Fehlen von fibrillären Zuckungen u. s. w., sprechen auch zu Gunsten der peripherischen Theorie.

1) Arch. f. Psych. u. Nervenkr. XVI. S. 791.

XIV.

Besprechungen.

1.

Arbeiten aus dem Institute für Anatomie und Physiologie des Centralnervensystems an der Wiener Universität. Herausgegeben von Prof. Dr. H. Obersteiner. 10 lith. Tafeln. 2 Holzschnitte. Wien und Leipzig, Franz Deuticke. 1892. 147 Stn.

In dem vorliegenden Buche erscheint zum ersten Male vereint, was das unter Obersteiner's Leitung stehende wohlverdiente Institut in der letzten Zeit für die Anatomie des Nervensystems geleistet hat. Die Sammlung giebt einen guten Beweis, dass dort tüchtig und exact von den Leitern und den jüngeren Kräften gearbeitet wird. Sie enthält:

E. Redlich, Die hinteren Wurzeln des Rückenmarks und die pathologische Anatomie der Tabes dorsalis.

Th. Beer, Ueber die Verwendbarkeit der Eisenchlorid-dinitroresorcinfärbung für das Studium der Degeneration peripherer Nerven.

E. Bregmann, Ueber experimentelle aufsteigende Degenerationen motorischer und sensibler Hirnnerven.

A. Poniatowsky, Ueber die Trigeminuswurzel im Gehirne des Menschen, nebst einigen vergl. anat. Bemerkungen.

H. Bräutigam, Vergl. anat. Untersuchungen über den Conus medullaris.

Obersteiner, Die Bedeutung einiger neuerer Untersuchungsmethoden für die Klärung unserer Kenntnisse vom Aufbau des Nervensystems.

Die Arbeit Redlich's ist dem, wie mir scheint, völlig gelungenen Nachweis gewidmet, dass alle pathologisch-anatomischen Bilder bei der Tabes sich in der einfachsten Weise erklären, wenn man annimmt, dass nur directe Fortsetzungen eintretender Hinterwurzelfasern erkranken. Eigene Untersuchungen haben mich seit Langem zu der gleichen Anschauung geführt. Es handelt sich nur um die Degenerationsbilder, welche entweder beim Durchtritt durch die äusseren Hinterstränge oder beim Weiterziehen in den inneren Strängen entstehen. Dadurch, dass sich auf verschiedenen Höhen der relative Antheil durchtretender zu aufsteigenden — also aus tieferen Wurzeln stammenden — Fasern etwas verschieden gestaltet, kommen differente Bilder zu Stande, je nachdem das Lenden-, das Brust- oder das Halsmark mehr erkrankt ist. Das dicht an der Hintercommissur liegende Feld (ventrales Hinterstrangfeld) bleibt allein und immer frei. Gerade für dieses liegen experimentelle und entwicklungsgeschichtliche Angaben genügend vor, um es von den übrigen Hinterstrangfeldern als nicht aus Wurzelfasern zusammengesetzt absondern zu können. Auch

in der grauen Substanz findet man keine Veränderungen, als solche, die in den Wurzelantheilen — Clarke'sche Säulen — auftreten. All das wird auf Grund der Untersuchung von 20 Tabesrückenmarken erschlossen. Einleitend wird eine literarische Darstellung des Standes unserer Kenntnisse von dem Verlauf der Hinterwurzel gegeben. Vielleicht darf ich hier bemerken, dass mir fälschlich zugeschrieben wird, ich behaupte die directe Fortsetzung von solchen Fasern in die Vorderseitenstränge. Ich habe immer hervorgehoben, dass die sensorische Bahn in diesen Strängen nicht direct aus den Wurzeln stammt, sondern dass es sich um eine Bahn zweiter Ordnung handelt, die aus Zellen entspringt, in deren Umgebung Wurzelfasern enden.

Wegen der zahlreichen Einzelheiten muss auf das Original verwiesen werden. Die bei den vielen Tabesfällen erhaltenen Befunde stehen in erfreulicher Uebereinstimmung mit denen, welche neuerdings Kraus, auch nach Untersuchung reichen Materials, gegeben hat.

Th. Beer hat die von Platner empfohlene Methode der Nervenfärbung — Einlegen in Liquor ferri 1. Aqua 4 Thle., nachträgliche Behandlung mit gesättigter Lösung von Dinitroresorcin (wohl Dinitrosoresorcin? Ref.) — benutzt, um den Degenerationsvorgang an durchschnittenen peripheren Nerven zu studiren. Er empfiehlt die in den Präparaten zu Stande kommende Grünfärbung — „Echtgrün" der Färber — auf Grund seiner Erfahrungen und giebt einige Abbildungen, die den Zerfall der Markscheide etwas undeutlicher, als nach Osmiumbehandlung, den Axencylinder aber klarer zeigen. In diesem Verhalten des Axencylinders zur Färbung liegt der Vortheil der Methode.

Bekanntlich haben sich im Laufe der letzten Jahre die Erfahrungen gemehrt, welche darauf hinweisen, dass nach Durchschneidung eines motorischen Nerven nicht nur das periphere Stück degenerire, sondern dass auch, ganz entgegen den für allgemein gültig geltenden Waller'schen Anschauungen, im centralen, noch mit den Ursprungszellen zusammenhängenden Theile Veränderungen vor sich gehen. Forel ist neuerdings lebhaft dafür eingetreten, die Untersuchung der Amputationsrückenmarke spricht dafür, und es haben die schönen Untersuchungen Nissl's Veränderungen an motorischen Kernen kennen gelehrt, welche schon 24 Stunden nach Durchtrennung des zugehörigen Nerven nachweisbar sind. Eine der schönsten Arbeiten des vorliegenden Bandes, die von Bregmann, bringt nun wichtige und Klarheit schaffende Beiträge zu dieser Frage. Wenn Bregmann einem Thiere den Facialis ausriss oder durchschnitt, so sah er die durch Osmium schwärzbaren Zerfallproducte im ganzen Bereich des Kernes, im aufsteigenden Theil des Knies und in einem Theil des absteigenden Astes auftreten; es wurden aber der Veränderungen immer weniger, je weiter man nach der Peripherie kam, und nahe dem Facialisaustritt war oft keine Spur von Schwarzfärbung mehr zu entdecken. Bregmann ist geneigt, anzunehmen, dass die Continuitätstrennung zunächst, wie es Nissl auch gezeigt hat, auf die Zellen des Kernes störend wirke, und dass dann von ihnen eine absteigende Degeneration ganz im Waller'schen Sinne erfolge. So war der Widerspruch gegen jenes Gesetz nur ein scheinbarer und dadurch bedingter, dass man die entgegenstehenden Befunde als aufsteigende Degenerationen glaubte

deuten zu müssen, solange sie nicht in ihrem ganzen Verlaufe bis zum Kerne hin verfolgt worden waren.

Ausser dem Facialis sind die Augenmuskelnerven in gleicher Weise an Degenerationsproducten ihrer Scheiden verfolgt worden. Es hat sich hier für den Oculomotorius im Wesentlichen das ergeben, was auch Perlia, der mit der gleichen Methode gearbeitet hat, fand: Endigung der Fasern gleichseitig und gekreuzt. Am wichtigsten in anatomischer Beziehung ist die Untersuchung des Quintusverlaufes. Dieser Nerv ist überhaupt bisher, soweit der Antheil der einzelnen Wurzeln in Betracht kommt, noch nie genügend, d. h. mit zur Entscheidung ausreichenden Methoden untersucht worden. Die klaren Bilder des Verfassers lösen viele Zweifel und stellen so manches Unsichere fest. Es degeneriren nach einer Durchschneidung jenseit des Ganglion oder innerhalb desselben Fasern aus allen Wurzeln oder die ganzen Wurzeln. So ist endlich der sichere Beweis erbracht, dass die sogenannte absteigende Wurzel wirklich in den Nerven eingeht, ist der Antheil der einzelnen Aeste an der aufsteigenden Wurzel, das Verhalten der Portio minor und das der Substantia gelatinosa am Hinterhorn sichergestellt. Die absteigende Wurzel degenerirt gewöhnlich mit der Portio minor zusammen. Die Faserbündel, welche in der Medianlinie kreuzend am Boden der Raphe entlang zum Quintus zu ziehen scheinen, werden von Vielen als gekreuzte Wurzelbündel aufgefasst. Dass sie nicht nach Durchtrennung des Nerven degeneriren, spricht entschieden dagegen und ist wohl mit der älteren und von Referent neuerdings aus vergleichend anatomischen Gründen wieder vertretenen Ansicht vereinbar, dass es sich hier um einen Zug aus der centralen Trigeminusbahn, also der Bahn höherer Ordnung handelt.

Merkwürdiger Weise kommt die folgende Arbeit, die von Poniatowsky, zu mehrfach ganz anderen Anschauungen über die Quintuswurzel. Poniatowsky's Material — menschliche Früchte und Erwachsene, dann einige Thiere aus verschiedenen Ordnungen — das an gefärbten Schnitten untersucht wurde, konnte unmöglich so klare eindeutige Bilder geben, wie das experimentell so schön vorbereitete Bregmann's; daher vielleicht die Verschiedenheiten. Nach Poniatowsky gelangen in die sensible Trigeminuswurzel ausser der aufsteigenden Wurzel, deren Ursprung im Hinterhorn liegt, noch Fasern aus dem sensiblen Kerne der gleichen und dem der gekreuzten Seite. Der behauptete Zuzug aus dem Locus coeruleus und derjenige aus dem Kleinhirn scheinen ihm mehr als zweifelhaft. Auch die motorische Wurzel erhält neben den aus dem gleichseitigen Kerne stammenden Fasern solche aus dem gekreuzt liegenden, ausserdem gesellt sich ihr die absteigende Wurzel zu.

Die Untersuchungen über den Conus terminalis, welche Bräutigam an mehreren Säugern, am Menschen und am Hahne angestellt hat, betreffen die makroskopischen Verhältnisse, die eigentliche Histologie (Zellen, Glia) und den Faserverlauf. Sie lassen sich nicht wohl auszugsweise wiedergeben.

Den Schluss des ganzen Heftes bildet ein grösserer Aufsatz Obersteiner's selbst, der im ersten Theile die neueren technischen Methoden behandelt, die in seinem Laboratorium geprüft wurden, und im zweiten eine kritische Uebersicht über die Resultate giebt, zu denen in den letzten Jahren die Anwendung der Golgi'schen Methode geführt hat. Obersteiner

acceptirt im Wesentlichen die von Ramon y Cajal, Kölliker, Gehuchten u. A. begründete und von Waldeyer am schärfsten formulirte Lehre von den über einander gebauten Neuronen, deren jedes aus Ganglienzelle, Axencylinder und Aufsplitterung des letzteren besteht. Gegen Manches in diesen Anschauungen verhält er sich noch zweifelnd, und klar weist er auf das, was noch ganz unsicher ist — Bedeutung der Protoplasmafortsätze, Einheit des Axencylinders, oder auf ihm Zweifelhaftes, moosförmige Ausbreitung der Zellausläufer — hin. Die Frage, welche Bedeutung die Zelle überhaupt habe, ob in ihr nur ein trophisches Centrum zu suchen sei, ob, wie bisher angenommen, in ihr das Substrat der Nerventhätigkeit liegt, oder ob — Kölliker, Golgi u. A. haben es ausgesprochen — im Nervennetze, in den Zellausläufern und ihren Beziehungen zu einander dies letztere zu suchen sei, wird nur kurz gestreift. Hier ist noch so Vieles im Werden, wird täglich noch Neues entdeckt, dass wohl der zweifelnde Standpunkt Obersteiner's auch von denen gewürdigt werden kann, welche unter Berücksichtigung des reichen schon angesammelten Materiales den neuen Auffassungen festeres Vertrauen schenken.

Edinger.

2.

Carl Westphal's Gesammelte Abhandlungen, herausgegeben von Dr. A. Westphal. Zwei Bände. Berlin 1892. Verlag von A. Hirschwald.

Von der pietätvollen Hand des Sohnes herausgegeben, sind die sämmtlichen wissenschaftlichen Abhandlungen C. Westphal's vor Kurzem in zwei umfangreichen Bänden erschienen. Abgesehen von der Erstlingsarbeit, der von der Wasserabscheidung durch die Nieren handelnden Doctordissertation, betreffen alle übrigen Abhandlungen nur Gegenstände aus dem Gebiete der Psychiatrie und der Neuropathologie. Freilich lässt schon der im Verhältniss zum ersten Bande doppelt so starke Umfang des die neuropathologischen Arbeiten enthaltenden zweiten Bandes erkennen, wie die eigene wissenschaftliche Forschung Westphal's sich allmählich immer mehr und mehr rein neurologischen Fragen zuwandte.

Auf den Inhalt der einzelnen Arbeiten näher einzugehen, ist unnöthig. Ist doch eine grosse Zahl derselben Jedem, der sich näher mit Psychiatrie und Nervenkrankheiten beschäftigt, längst vertraut und bekannt. Die vorliegende Gesammtausgabe lässt aber von Neuem erkennen, mit welcher Hingabe und mit welchem rastlosen Fleiss C. Westphal Zeit seines Lebens an der Fortbildung seiner Wissenschaft gearbeitet hat. Die beiden Bände seiner gesammelten Abhandlungen sind das schönste Denkmal, welches dem geschiedenen Forscher errichtet werden konnte.

Strümpell.

3.

Le cervelet et ses fonctions, par Fr. Courmont. Paris, F. Alcan, 1891. (Preisgekrönt von der Akademie der Wissenschaften.)

In dem 600 Seiten enthaltenden Bande sucht der Verfasser die schon früher (Jessen, Gedanken über den Sitz des Gemüthes oder die Function

des kleinen Gehirnes. Allgemeine Zeitschrift für Psychiatrie. 1869.) aufgestellte Theorie von dem Kleinhirn als Sitz der „sensibilité psychique" aufs Neue zu begründen. Er stellt zunächst fest, dass die Function des Kleinhirns zur Zeit vollkommen unbekannt sei. Die auf experimentellem Wege und durch pathologische Befunde erhärteten Thatsachen von verschiedenartigen Bewegungsstörungen bei Läsionen des Kleinhirns erwähnt er kaum. Dagegen behauptet er, wie das Grosshirn der Sitz der Verstandesthätigkeit, so sei das Kleinhirn derjenige des Gemüthslebens. Als hauptsächlichste Stützen für diese Ansicht führt er eine grosse Reihe von Experimenten, von pathologisch-anatomischen und von klinischen Beobachtungen anderer Autoren an. (Zwei Drittheile der gesammten Abhandlungen werden von derartigen Citaten ausgefüllt.) Nach seiner Meinung haben sämmtliche Experimentatoren und Beobachter die Seelenstörungen, welche bei Erkrankung des Kleinhirns stets vorhanden seien, bisher theils übersehen, theils falsch gedeutet. Die eigenen Experimente des Verfassers werden auf 13 (!) Seiten beschrieben. Das Resultat ist die Constatirung der Thatsache, dass Ratten mit exstirpirtem Kleinhirn eine „apathie évidente" zeigen. Die vergleichende Anatomie lehre, dass Thiere mit grossem Cerebellum einen grossmüthigen, edlen, solche mit sehr kleinem dagegen einen egoistischen, grausamen Charakter haben!

Auch die Gehirnnerven, welche mit den psychischen Erregungen in engerem Zusammenhange stehen (N. lacrimalis, facialis, acusticus etc.), haben nach des Verf. Ansicht nähere Beziehungen zum Kleinhirn, als die übrigen Nerven. Bei Geisteskrankheiten sei mit einer Alteration der Gefühlsäusserungen in der Regel eine Läsion des Kleinhirns verbunden.

Im letzten Drittel der Arbeit zieht der Verfasser mannigfache Consequenzen seiner Anschauung. So z. B. behauptet er, dass Musiker und Poeten die grössten Kleinhirnhemisphären haben müssten (Gambetta's Gehirn wird als Beispiel citirt), dass die Hysterie cerebellaren Ursprungs sei u. dgl.

Es dürfte dem Verfasser kaum gelungen sein, den vorurtheilsfreien Leser, der mit den Ergebnissen der anderweitigen Untersuchungen auf dem Gebiete der Pathologie und Physiologie des Gehirnes auch nur einigermaassen vertraut ist, durch seine zum grossen Theil recht kritiklos und willkürlich zusammengestellten Krankengeschichten und Experimente, durch seine vielfach phantastischen und einseitigen Argumente und Folgerungen zu überzeugen.

Dr. Chr. Jakob (Erlangen).

4.

Untersuchungen über die in todten thierischen Geweben vom galvanischen Strom bedingten elektrolytischen Veränderungen. Von Dr. E. Perregaux. Basel 1892. (Mit Abbildungen und Tabellen.)

Der Verfasser hat sich vorgenommen eingehendere Untersuchungen anzustellen über die chemischen und physikalischen Veränderungen,

die im Thierkörper unter der Einwirkung des galvanischen Stromes entstehen. Er veröffentlicht vorerst die Resultate, welche er bei der Untersuchung todter thierischer Gewebe gewann. Zunächst studirt er mikroskopisch und chemisch diejenigen Veränderungen, welche durch den Strom an würfelförmigen Stücken verschiedener Organe hervorgerufen werden. Er bestätigt hierbei die Ergebnisse Kuttner's (über Elektrolyse gewisser Geschwülste, Berliner klin. Wochenschrift 1890). Ausser der mechanischen Zertrümmerung des Gewebes durch die entweichenden Gase constatirt er die verschieden intensive Färbbarkeit der Gewebe, insbesondere auch das Auftreten einer an die Amyloidfärbung erinnernden Jodreaction im Bereich der Anodengegend. Die chemischen Untersuchungen liefern nichts Neues von allgemeinerem Interesse. Das physikalische Gesetz von der directen Proportionalität der Zonen zu der jedesmal angewandten Elektricitätsmenge gilt auch für die thierischen todten Gewebe. Ueber die Wirkungsweise der elektrischen Kataphorese lassen sich keine ganz sicheren Resultate erzielen. Zur Messung der an der Anode und der Kathode entweichenden Gasvolumina, der Temperaturschwankungen, der kataphoretischen Wirkung u. s. w. hat der Verfasser einen von Hirschmann in Berlin construirten Apparat angegeben.

Im zweiten Theile bespricht Verfasser den Leitungswiderstand und seine Veränderung durch Temperaturschwankungen und Elektrolyse. Nach seinen Resultaten leitet ektodermales Gewebe den Strom gar nicht, Abkömmlinge des Mesoderms sind Leiter II. Klasse, solche des Entoderms von verschieden guter Leitungsfähigkeit. Den Leitungswiderstand des quergestreiften Muskels als Einheit aufgefasst, lässt sich folgende Tabelle aufstellen:

Muskel	1,9,	periph. Nerv .	1,7	Lunge	4,0,
Leber	1,35,	Gehirn	1,8	Fett- u. Bindegewebe	10,32,
Rückenmark .	1,9,	Milz	2,5	Sehne	12,12.

Positive Schwankungen der Temperatur thierischer Gewebe bedingen eine Abnahme, negative eine Zunahme ihres Leitungswiderstandes. Die Elektrolyse steigert im Allgemeinen die Leitungsfähigkeit. Legen sich die Zersetzungsproducte der elektrolytischen Wirkung zwischen Elektrode und Elektrolyt, so entsteht der sogenannte „Uebergangswiderstand", den der Verfasser mit dem von Du Bois Reymond näher studirten „secundären Widerstand bei der Anwendung von porösen Leitern" in Analogie bringt und theilweise durch die Wirkung der elektrischen Kataphorese zu erklären versucht. Bezüglich der Wärmebildung des elektrischen Stromes constatirt Verfasser im Grossen und Ganzen die Uebereinstimmung seiner Untersuchungsresultate mit den feststehenden physikalischen Gesetzen.

Dr. Chr. Jakob (Erlangen).

Im Verlage von **Hermann Brieger** in Berlin SW., Kochstr. 32 erscheint:

Zeitschrift für Hypnotismus,

Suggestionstherapie, Suggestionslehre

und

verwandte psychologische Forschungen

herausgegeben von

Prof. H. Bernheim (Nancy); Prof. B. Danilewski (Charkow); Prof. Delboeuf (Lüttich); Dr. Max Dessoir (Berlin); Dr. van Eeden (Amsterdam); Prof. A. Forel (Zürich); Dr. Sigm. Freud (Wien); Dr. J. Grossmann (Konitz, Westpr.); Prof. Hirt (Breslau); Dr. A. de Jong (Haag); Dr. Liébeault (Nancy); Dr. P. J. Moebius (Leipzig); Dr. Albert Moll (Berlin); Prof. Morselli (Genua); Dr. van Renterghem (Amsterdam); Prof. O. Rosenbach (Breslau); Dr. Frh. v. Schrenck-Notzing (München); Dr. Sperling (Berlin); Dr. Lloyd-Tuckey (London); Dr. G. O. Wetterstrand (Stockholm);

unter Mitwirkung von

Dr. Berthold (Dresden); Dr. Bérillon (Paris); Milne-Bramwell, M. B. (Yorkshire); Dr. v. Corval (Baden-Baden); Dr. Frick (Zürich); Dr. Kessler (Dorpat); Dr. Kochs (Bonn); Prof. Liégeois (Nancy); Prof. v. Lilienthal (Marburg); Dr. Nonne (Hamburg); Dr. Ringier (Combremont-le-Grand); Dr. J. Rybalkin (St. Petersburg); Dr. Scholz (Bremen); Dr. Schütze (Koesen); Prof. Sepilli (Imola bei Bologna); Dr. v. Voigt (Leipzig); Dr. Widmer (Lausanne).

Redigirt von **Dr. J. Grossmann**, Konitz, Westpr.

I. Jahrgang.

Inhalt des ersten Heftes: **Forel**, Suggestionslehre und Wissenschaft (1. Th.) — **Liébeault**, Hypnotismus und Suggestionstherapie. — **Wetterstrand**, Ueber den künstlich verlängerten Schlaf, besonders bei der Behandlung der Hysterie, Epilepsie und Hystero-Epilepsie. — **Sperling**, Der internationale Congress für experimentelle Psychologie etc. etc.

Inhalt des zweiten Heftes: **Forel**, Suggestionslehre und Wissenschaft (Fortsetzung). — **Delboeuf**, Einige psychologische Betrachtungen über den Hypnotismus gelegentlich eines durch Suggestion geheilten Falles von Mordmanie (1. Th.) — **von Schrenck-Notzing**, Eine Geburt in der Hypnose. — **van Eeden**, Die Grundzüge der Psychotherapie. — **Referat**: W. Wundt, Hypnotismus und Suggestion.

Jeden Monat erscheint ein Heft von circa 2 Bgn. Lex. 8°.

Preis pro Semester 5 Mark.

Exemplare des ersten Heftes sind sowohl durch jede Buchhandlung als auch von der Verlagsbuchhandlung gratis zu beziehen.

XV.

Aus der medicinischen Klinik des Herrn Prof. Dr. Erb in Heidelberg.

Die Paralysis spinalis syphilitica (Erb) und verwandte Krankheitsformen.

Von

Dr. Sidney Kuh aus Chicago,
Assistent.

Wir haben im Laufe der letzten Jahrzehnte gelernt, von dem Bilde der Myelitis eine ganze Reihe von Krankheitsformen abzugrenzen. Einen neuen Versuch in dieser Richtung hat Erb in einer kürzlich erschienenen Arbeit[1]) gemacht, in welcher er einen Symptomencomplex unter dem Namen der syphilitischen Spinallähmung schilderte. Es handelt sich hier um eine Form der Rückenmarkserkrankung, die sich charakterisirt durch eine spastische Lähmung der unteren Extremitäten, hochgradig gesteigerte Sehnenreflexe, geringe Muskelspannungen, Störungen der Harnentleerung, verhältnissmässig wenig ausgeprägte Störungen der Sensibilität.

Aus der recht stattlichen Zahl der hierher gehörigen Krankengeschichten, die mir vorliegen, seien die wichtigsten Thatsachen kurz wiedergegeben. Bei allen denjenigen Fällen, welche nicht entweder dem Materiale der hiesigen Klinik oder der Privatpraxis des Herrn Geh. Hofraths Erb entstammen, wird dies besonders angegeben werden.

Gleichsam als Paradigma möchte ich die ausführlichere Geschichte eines Falles vorausschicken, der zwar nicht das ganz reine Bild der syphilitischen Spinalparalyse darbot, aber dennoch typisch genug ist, um als Beispiel zu dienen.

Beobachtung 1. Philipp G., 34 Jahre alt, Kutscher. Patient ist hereditär nicht belastet, nur soll sein Vater Jahre lang viel an Kopfschmerzen gelitten haben. Auch eigene Nervosität besteht nicht. Bis zum

1) Neurolog. Centralbl. 1892. Nr. 6.

Jahre 1878 will G. stets vollkommen gesund gewesen sein. Damals acquirirte er beim Militair einen — angeblich weichen — Schanker, der vom Lazarethgehülfen nur mit Jodoform behandelt wurde. Bald darauf trat ein Hautausschlag am Rumpfe auf, der unter Zurücklassung kleiner Narben spontan heilte. — Vom 28. September bis zum 3. November 1885 war G. wegen Polyarthritis rheumatica subacuta in der hiesigen Klinik in Behandlung. — Im Winter 1885/86 Trauma (Hufschlag) am linken Unterschenkel. — Im Sommer 1886 trat am rechten Unterschenkel ein Geschwür auf, welches unter Salbenbehandlung mit Zurücklassung einer Narbe heilte. Zu derselben Zeit brach auch die von dem Hufschlage herrührende Narbe wieder auf, das so entstandene Ulcus vergrösserte sich langsam, umzog im Juni 1887 den Unterschenkel fast vollständig in der Ausdehnung eines handbreiten Streifens. Nach 6- bis 7wöchentlicher Behandlung in der hiesigen chirurgischen Klinik (es wurde Kal. jodat. verabreicht) war das Ulcus zum grössten Theile geheilt. Seit jener Zeit blieb der Kranke ohne Behandlung, die Geschwürsfläche vergrösserte sich wieder, hatte Ende 1891 die alte Ausdehnung wieder erreicht. Dies veranlasste den G., sich am 29. December dieses Jahres wieder in die chirurgische Klinik aufnehmen zu lassen. Schon 3 Wochen vorher war es ihm aufgefallen, dass das linke Bein langsam schwächer wurde, etwa 1 Woche später trat auch in dem rechten Beine Schwäche auf. Einige Tage vor seiner Aufnahme in die chirurgische Klinik hatte er noch ziemlich gut gehen können; eines Morgens beim Aufstehen brach er plötzlich zusammen; von da an war das Gehen zwar nicht unmöglich, aber doch sehr erschwert. Seit dem 27. December hatte der Kranke öfters Harndrang, gleichzeitig war jedoch die Urinentleerung erschwert. Zu derselben Zeit traten Parästhesien in den Beinen auf: Formication und das Gefühl, „als werde er elektrisirt". Am 1. Januar 1892 bekam der Kranke wegen der damals bestehenden hartnäckigen Obstipation Karlsbader Salz; daraufhin traten heftige Durchfälle mit Incontinentia alvi auf. Von jenem Tage an soll sich sein Zustand verschlimmert haben: die Beine wurden so schwach, dass er ohne Unterstützung nicht mehr gehen konnte, es trat Gürtelgefühl oberhalb des Nabels ein, die Beine wurden steif, das Gefühl nahm am Abdomen und den unteren Extremitäten ab. Seit dem 3. Januar bestand Incontinentia urinae. Abgesehen von hie und da auftretenden geringen Kreuzschmerzen fehlten Schmerzen gänzlich. Die Libido sexualis ist seit dem Beginne der Erkrankung erloschen. — Am 7. Januar constatirte man „gesteigerte Reflexerregbarkeit". — Die Behandlung bestand in Umschlägen mit essigsaurer Thonerde um das Ulcus. — Am 11. Januar wurde der Kranke nach der medicinischen Klinik übergeführt, woselbst ich Gelegenheit hatte, ihn auf meiner Abtheilung etwa 2½ Monate lang genau zu beobachten.

Status praesens am 11. Januar 1892. Mittelgrosser, kräftig gebauter Mann. Guter Ernährungszustand. An der Haut des Abdomen, des rechten Vorderarms und Unterschenkels mehrere von Geschwüren herrührende grössere und kleinere Narben. Ebenso findet sich an der Unterfläche des Penis eine ausgedehnte, z. Th. stark pigmentirte Narbe, nach Angabe des Kranken ein Residuum des Schankers. In der Mitte des linken Unterschenkels liegt ein grosses Geschwür, das etwa handbreit ist und

sich fast circulär um das Glied erstreckt. In ihm finden sich zwei kleine Hautinseln. Der Rand dieses Ulcus ist nur wenig gewulstet, etwas ausgezackt. Die umgrenzende Haut ist in derbes, glänzendes Narbengewebe umgewandelt. — Die Cristae tibiarum sind beiderseits leicht höckerig. — Leichte allgemeine Drüsenschwellung. — Spärlicher Haarwuchs. — Plaquesnarben an den Mundwinkeln.

Am Schädel, im Bereiche der Hirnnerven, ist der Befund im Uebrigen völlig normal. Insbesondere lässt sich an den Augen auch bei ophthalmoskopischer Untersuchung nichts Krankhaftes finden. — Lungen und Herz sind nicht nachweisbar erkrankt. — Das Abdomen ist etwas aufgetrieben und gespannt, die Harnblase ziemlich stark gefüllt; keine Druckempfindlichkeit. Etwas Milztumor.

Die Wirbelsäule ist normal configurirt, nur im Lendentheile in geringem Grade gegen Percussion empfindlich; bei Bewegungen in derselben empfindet der Kranke ein lästiges Gefühl von Spannung im Abdomen, aber keine Schmerzen.

An den oberen Extremitäten findet sich keinerlei Störung, nur die Sehnen- und Periostreflexe sind sehr lebhaft, auf beiden Seiten gleich stark.

Die Abdominalreflexe sind zur Zeit nicht auszulösen, die Cremasterreflexe beiderseits schwach; der Plantarreflex ist rechts etwas lebhafter als links.

Untere Extremitäten: Active Bewegungen sind in allen Gelenken möglich, werden jedoch mit geringer Kraft ausgeführt. Die gesammte Musculatur beider Oberschenkel, sowie die des ganzen rechten Unterschenkels ist ziemlich hochgradig paretisch. In geringerem Maasse ist die Wadenmusculatur links betroffen, das Peroneusgebiet ist jedoch auch hier stark geschwächt. Die Bewegungen werden infolge der Schwäche ungeschickt ausgeführt, es besteht jedoch keine Ataxie. Hie und da treten leichte Zuckungen in den Beinen auf; solche fibrillären Charakters werden nicht beobachtet. Es bestehen nur geringe Muskelspannungen. Der linke Oberschenkel ist etwas dünner als der rechte (ca. 1,5 Cm. Differenz). Der rechte Unterschenkel ist leicht ödematös (Ulcus!). — Die mechanische und elektrische Erregbarkeit der Muskeln ist nicht verändert. — Der Gang ist spastisch-paretisch, namentlich links deutlich spastisch. — Bei Augenschluss schwankt der Kranke.

Von der Zone des Gürtelgefühls abwärts ist bei genauer Untersuchung eine geringe Abstumpfung der Sensibilität zu constatiren. Leise Berührungen mit dem Haarpinsel werden hier weniger gut empfunden, Spitze und Kopf der Nadel weniger sicher unterschieden, als an der oberen Körperhälfte. Auch die Empfindung für warm und kalt ist in geringem Maasse herabgesetzt. In demselben Bereiche besteht Hypalgesie, nur an den Oberschenkeln Hyperalgesie. Die Patellarreflexe sind beiderseits gesteigert, auch durch Percussion oberhalb der Patella auszulösen. Lebhafte Reflexe von Seiten der Adductorensehnen und des Periosts der Tibien. Ein schwacher Reflex tritt beim Beklopfen der Sehnen der MM. tibiales postici ein. Beiderseits ist Fussclonus und „front-tap contraction" (Gowers) auszulösen.

Die Haut der Beine ist trocken, warm. Trophische Störungen be-

stehen nicht. — Der Penis ist andauernd halb erigirt. — Zur Zeit Retentio urinae et alvi, keine Incontinenz. — Der Puls ist in den ersten Tagen eher etwas verlangsamt, 60—64, später normal. — Der Urin ist frei von pathologischen Bestandtheilen, reagirt sauer.

Die Therapie bestand in der Verabreichung von Jodkali (5,0 : 150,0 3 × tägl. 1 Esslöffel) und einer Inunctionscur von 4,0 Grm. Ungt. ciner. pro die. Ausserdem wurde der Kranke fast regelmässig zweimal am Tage katheterisirt. Vom ersten Tage an wurde versucht, das Auftreten eines Decubitus nach Möglichkeit zu verhindern; leider konnte, wie wir sehen werden, auch die sorgfältigste Pflege das Auftreten dieser unangenehmen Complication nicht verhüten.

Die Intensität der einzelnen Symptome war im Verlaufe der Erkrankung so zahlreichen Schwankungen unterworfen, wie sie kaum bei irgend einer anderen organischen Krankheit des Nervensystems — abgesehen vielleicht von der multiplen Sklerose — vorkommen dürften.

Am 12. Januar war kein Dorsalclonus auszulösen. Die rechte Pupille war etwas weiter als die linke.

13. Januar. Morgens ist die linke Pupille weiter als die rechte, Abends ist das Verhältniss wieder umgekehrt. Geringe Besserung in der Motilität beider Beine. Keine Parästhesien mehr. Vorübergehend etwas Fieber (bis 38,2°). Spontan Stuhl.

14. Januar. Die linke Pupille weiter als die rechte. Keine objectiv nachweisbaren Sensibilitätsstörungen mehr. Die Besserung der Motilität andauernd. Taubheitsgefühl im linken Fusse. Abends Temperatursteigerung bis 38,4°.

15. Januar. Nachts heftiger Gürtelschmerz, Morgens noch starkes Gürtelgefühl. Die rechte Pupille weiter als die linke. Die Beweglichkeit in den Beinen hat eher wieder abgenommen. Retentio urinae et alvi. Cystitis. Abends ist die grobe Kraft in der Musculatur des rechten Oberschenkels entschieden gebessert.

16. Januar. Deutliche Besserung der activen Bewegungen, besonders an den Unterschenkeln. Sehnenreflexe lebhaft, aber nirgends Clonus. Die Bauchreflexe sind lebhafter geworden. Stuhl auf Abführmittel, dabei Incontinenz. Mittags war vorübergehend links Fussclonus auszulösen. Abends ist die Peroneusgruppe wieder beträchtlich schwächer als Morgens. Die Pupillen sind heute gleich weit.

17. Januar. Beiderseits Andeutung von Patellar- und Fussclonus. Motilität langsam sich bessernd. Spontane Urinentleerung. Linke Pupille weiter als die rechte.

18. Januar. Abermals spontane Urinentleerung, die aber nur mühsam von Statten ging. Morgens Andeutung von Fussclonus, Abends ist dieser verschwunden, dafür aber der Patellarclonus angedeutet. Keine Pupillendifferenz.

19. Januar. Rechte Pupille > linke. Ischuria paradoxa. Kältegefühl an den Füssen. Patellar- und Fussclonus. Hartnäckige Obstipation.

20. Januar. Beträchtliche Verschlimmerung. Starkes Spannungsgefühl im Abdomen. Steifigkeit und Zuckungen in den Beinen haben zugenommen. Beim Versuche zu gehen knickt der Kranke zusammen, muss ins Bad getragen werden. Auch das Gefühl in den Beinen ist wieder schlechter.

Die linke Pupille ist weiter als die rechte, beide reagiren schwach auf Licht, prompt bei der Accommodation. Als der Patient etwa 2½ Stunden später bei Gelegenheit der klinischen Vorstellung wieder untersucht wurde, war die Pupillendifferenz noch vorhanden, die Reaction auf Licht wieder normal. Ferner wurde constatirt: Steigerung der Sehnen- und Periostreflexe an den oberen Extremitäten. Geringe Parese der Bauchmuskeln. An den Beinen: Rechts ist die Beugung in der Hüfte unmöglich, der Quadriceps cruris und die Unterschenkelmusculatur sind stark paretisch. Links ist die Musculatur des Oberschenkels paralytisch, die des Unterschenkels stark paretisch. Links finden sich leichte Muskelspannungen, rechts sind sie kaum angedeutet. Geringe Abstumpfung der Tastempfindung, etwas oberhalb des Nabels beginnend. Auch die Schmerzempfindung ist vielleicht etwas abgestumpft. Kälte wird überall fast normal percipirt, die Wärmeempfindung ist deutlicher vermindert. Die Plantarreflexe sind gesteigert, die Cremasterreflexe sehr schwach. Der Bauchreflex fehlt rechts, ist links angedeutet. Links ausgesprochener Patellar-, rechts Fussclonus; die übrigen Sehnen- und Periostreflexe sind gesteigert. Der Penis ist halb erigirt. Es besteht geringe Druckempfindlichkeit in der Gegend des 8.—9. Brustwirbels. — Die Diagnose wurde auf syphilitische Spinalanalyse gestellt. Man nahm an, dass in der Gegend des 8.—10. Brustwirbels der Krankheitsprocess localisirt sei.

Es würde zu weit führen, alle Details der umfangreichen Krankengeschichte hier wiederzugeben. Es mögen daher für den Rest der Krankheitsdauer nur die wesentlichsten Veränderungen hier berichtet werden. Dabei will ich jedoch nicht versäumen, ausdrücklich darauf hinzuweisen, dass, wie in der ersten Woche, so auch später, bei jeder der täglich mindestens zweimal stattfindenden Visiten sich gewisse Veränderungen im Krankheitsbilde constatiren liessen.

Am 21. Januar bestand complete Paraplegie der unteren Extremitäten, Analgesie des rechten Beines, geringe Herabsetzung der Temperatur- und Schmerzempfindung am rechten Arme. Während der nächsten Tage konnten meist geringe Bewegungen in den Zehen, bisweilen auch in den Ober- und Unterschenkeln ausgeführt werden; dazwischen trat aber immer wieder vorübergehend complete Paraplegie auf. Die Sensibilitätsstörungen an den Armen hielten nicht lange an, jedoch stellte sich allmählich eine leichte Schwäche der oberen Extremitäten ein, wohl hauptsächlich bedingt durch den allgemeinen Kräfteverfall. Die Sehnenreflexe in den Beinen nahmen im Allgemeinen ab, während die an den oberen Extremitäten eher lebhafter wurden. Die Sensibilitätsstörungen an den Beinen wechselten von Tag zu Tag, waren stets relativ gering, nahmen jedoch gegen das Ende mehr und mehr zu. Stuhl und Urin wurden selten spontan entleert, hie und da trat Incontinenz auf. Gegen Ende März wurde der Schlaf schlecht; Bromkali und Sulfonal wirkten nur vorübergehend günstig.

Am 1. Februar begann sich ein Decubitus in der Sacralgegend zu bilden. Die Cystitis wurde trotz täglich erfolgender Blasenausspülungen immer schlimmer. Nachts litt der Kranke häufig an Kopfschmerzen. Bisweilen klagte er auch über Reissen in den Armen und Schultern.

11. Februar. Der Urin enthielt in den letzten Tagen stets etwas

Eiweiss. Heute wird zum ersten Male in demselben ein hyaliner Cylinder gefunden. Zwei Tage später war der Harn alkalisch, enthielt zahlreiche rothe Blutkörperchen.

Am 15. Februar trat auch an der Aussenseite des rechten Oberschenkels Decubitus auf. Am 19. Februar Mittags Schüttelfrost; die Temperatur stieg rasch bis 39,0° an, fiel im Laufe der folgenden Nacht unter heftigem Schweisse wieder zur Norm ab.

22. Februar. Der Decubitus am Sacrum zum Theile gangränös. Das Geschwür am linken Unterschenkel heilt sehr langsam.

29. Februar. Links am Seitenrande der Zunge eine kleine Infiltration, die oberflächlich zu ulceriren beginnt (Gumma?), bald verschwunden ist.

Am 1. März wurde die Schmiercur ausgesetzt, nachdem der Kranke 40 Dosen à 4,0 verbraucht hatte. Das Körpergewicht hatte in den letzten 4 Wochen um 2,300 Kgr. zugenommen.

9. März. Abends wieder Temperatursteigerung (— 38,6°). Patient klagt, dass in den letzten Tagen sein Gedächtniss abgenommen habe, dass es ihm schwer falle, die Augen offen zu halten, obwohl er nicht schläfrig sei (keine Ptosis). Der Appetit ist schlecht, bleibt es trotz der Verabreichung von Amaris. Der Kranke ist blass, magert zusehends ab.

Von Mitte März an besteht andauernd remittirendes Fieber. Nachts schwitzt der Kranke sehr stark. Vorübergehend treten heftige Durchfälle auf, dabei enthält der Stuhl etwas Schleim; auf Verabreichung von Opium stets rasche Besserung. Die Schüttelfröste traten immer häufiger auf. Dabei bestand niemals längere Zeit hindurch complete Paraplegie. Ende März fand sich eine hyperästhetische Zone zwischen Nabel und Brustwarzen. Mitte April wurde dann die Lähmung der Beine vollständig. Vom 27. April an war der Kranke somnolent. Noch am 29. April wurde notirt: „Bewegungen der Arme frei." Am 5. Mai begann G. zu deliriren. Die allgemeine Schwäche nahm rasch zu, die Temperatur sank wieder etwas. Vom 14. Mai an bestand Coma, am 16. Mai trat der Exitus letalis ein.

Sectionsbefund siehe unten.

I. Reine Fälle.

Beobachtung II. K., 22 Jahre alt, Student. Vor 2 Jahren Syphilis mit Secundärerscheinungen (Schanker, Angina, Drüsenschwellung). Behandlung mit Mercur und Jodkali. Vor 1½ Jahren Condylomata. Cur in Aachen. — Seit ½ Jahre Schwäche und Steifigkeit der Beine, öfters Zuckungen in denselben. — Incontinentia urinae. — Taubheitsgefühl in den unteren Extremitäten. — Von Seiten der oberen Extremitäten, des Gehirns oder der Gehirnnerven nie irgend welche Störung. — Mercur, Rehme u. s. w. ohne Erfolg.

Status am 28. October 1885. Spastische Parese der Beine, spastischer Gang. Mässige Muskelspannungen. Starke Steigerung der Sehnenreflexe (Clonus). Geringe Abstumpfung der Sensibilität. Incontinentia urinae. Ueberall Drüsenschwellungen.

Therapie: Jodkali, Schmiercur (40 Einreibungen mit Ungt. ciner. à 5,0), galvanische Behandlung in Nauheim.

13. October 1886. Erhebliche Besserung, aber Gang noch spastisch,

Sehnenreflexe erhöht. Blase viel kräftiger. — März 1887 wurde constatirt, dass die Besserung sich bis dahin gehalten hatte.

Beobachtung III. Dr. M., 33 Jahre alt, Arzt. Im Jahre 1872 Syphilis, wiederholte Recidive. Vorübergehend Oculomotoriuslähmung. — Im Sommer 1878 Schwäche und Steifigkeit mit hochgradigen Parästhesien (Spannungsgefühl, Brennen, „Sammtgefühl") in den unteren Extremitäten. — Blasenschwäche.

Status am 25. October 1878. Hochgradige spastische Lähmung der Beine. Patient kann kaum gehen. Beträchtliche Muskelspannungen. Enorme Steigerung der Sehnenreflexe. Sensibilität objectiv normal, aber sehr lebhafte Parästhesien. Blasen- und Mastdarmschwäche. Hautreflexe, Arme, Kopf, Hirnnerven, Wirbelsäule normal.

Therapie: Mercur und Jodkali.

17. December 1878 wurde notirt: Etwas Verschlimmerung; die Parästhesien und Reflexcontractionen, sowie die Blasenschwäche haben zugenommen. Objectiv war eine Veränderung nicht zu constatiren, insbesondere war auch jetzt die Sensibilität nicht herabgesetzt.

Durch wiederholte energische Schmiercuren und eine grosse Zahl von Bädern in Nauheim wird endlich erhebliche Besserung erzielt, so dass Patient im Jahre 1890 ganz gut gehen und eine recht grosse Praxis versehen konnte.

Beobachtung IV. v. S., 41 Jahre alt. Im Jahre 1879 Syphilis maligna: Phagedänischer Schanker, Halsaffection, Roseola, Iritis. Trotz energischer wiederholter Mercurbehandlung traten immer wieder Recidive auf.

Vor 2 Jahren Rückenschmerzen. Seit ½ Jahre Schwäche und Unsicherheit in den Beinen ohne Schmerzen oder Parästhesien. Am 5. October 1882 fand sich: Leichte Parese der Beine, unsicherer, schleppender Gang, erhöhte Sehnenreflexe, kühle Füsse.

Therapie: Decoct. Zittmann. Jodkali. Hydrotherapie. — Darauf etwas Besserung.

Status am 8. Mai 1883. Spastische Parese der Beine. Geringe Muskelspannungen. Sehr erhöhte Sehnenreflexe. Sensibilität und Harnentleerung ungestört.

Der Kranke wurde in den folgenden Jahren wiederholt untersucht, ohne dass — abgesehen von geringen Schwankungen — eine wesentliche Veränderung sich fand. Hervorgehoben werden muss, dass die Muskelspannungen stets auffallend gering waren, und dass im Jahre 1886 etwas Retentio urinae sich einstellte. — Ganz allmählich besserte sich der Zustand des Kranken wieder und wurde endlich stabil. v. S. verheirathete sich und zeugte Kinder.

Beobachtung V. R. B., 34 Jahre alt, Kaufmann. Die Tante des Kranken ist geistig gestört. Er selbst hatte zweimal Gonorrhoe, im November 1883 ein Ulcus durum, zugleich leichte Drüsenschwellungen, bald darauf Roseola. Diese Erkrankung wurde zunächst mit Pill. Ricordi, im Sommer 1884 und 1885 mit einer je 20tägigen Schmiercur (à 3,0—5,0) in Aachen behandelt.

Anfang October 1888 traten Kreuzschmerzen und vorübergehend Gürtelgefühl auf. Ferner stellten sich ein: Schwäche und Parästhesien in beiden Beinen, links stärker als rechts, Wadenkrämpfe, unregelmässige Stuhlentleerung. Auf Jodkali besserte sich der Zustand etwas.

Status am 8. November 1888. Gang links spastisch. Grobe Kraft kaum herabgesetzt. Geringe Muskelspannungen im linken Bein. Sehnenreflexe gesteigert, links stärker als rechts. Patellarclonus angedeutet, Fussclonus deutlich. Sensibilität nicht gestört, nur der Temperatursinn ist an der Volarseite der Zehen vielleicht etwas herabgesetzt. Sphincteren zur Zeit nicht geschwächt. Hautreflexe, Wirbelsäule normal. Leichte allgemeine Drüsenschwellung, Plaquesnarben, Milztumor.

Therapie: 40 Inunctionen mit Ungt. ciner. (10 à 4,0, 30 à 5,0).

Der Kranke konnte am 23. December 1888 fast vollständig geheilt entlassen werden.

Beobachtung VI. S. M., 28 Jahre alt, Beamter. Vor 4 Jahren Schanker, der 2½ Monate zu seiner Heilung brauchte. Angeblich nie Secundärerscheinungen.

Vor einem Jahre litt der Kranke 1½ Monate lang an Diarrhoe, dann an Obstipation. Bald darauf traten Zuckungen in den Füssen, Retentio und Incontinentia urinae auf. Seit ¾ Jahren besteht Schwäche der Beine. Nie Schmerzen oder Parästhesien, ausser dem Gefühle von Druck über dem After.

Status am 9. Mai 1889. Exquisit spastische Parese der Beine. Muskelspannungen. Erhöhte Sehnenreflexe, lebhafter Fussclonus. Sensibilität nicht gestört. Blasenschwäche. Hautreflexe, Arme, Gehirnnerven, Wirbelsäule bieten nichts Pathologisches. Ueber den weiteren Verlauf ist nichts bekannt.

Beobachtung VII. H., 38 Jahre alt, Architekt. Vor 4½ Jahren Ulcus durum mit Secundärerscheinungen

Therapie: Kreuznach, Mercur, Jodkali; Heilung. — Der Kranke ist seit 1½ Jahren verheirathet, war in sexueller Beziehung mässig, hat 1 gesundes Kind. — Vor einem Jahre begann ohne jegliche nachweisbare Schädlichkeit das jetzige Leiden mit Schwäche des rechten Beines. ¼ Jahr später dasselbe auch links. Es kam hinzu etwas erschwerte Harnentleerung und Obstipation. Nie Schmerzen oder Parästhesien, keine Abnahme der Potenz. Arme und Kopf frei. Auf Decoct. Zittmann. und schwache Schmiercur keine Besserung.

Status am 11. März 1890. Sehr ausgesprochen spastischer Gang. Mässige Muskelspannungen. Sehr erhebliche Steigerung der Sehnenreflexe (überall Clonus). Sensibilität nicht gestört. Harnentleerung etwas retardirt. Plaquesnarben im Munde, geschwollene Leistendrüsen. Nervensystem im Uebrigen intact.

Beobachtung VIII. Iw., Beamter, 41 Jahre alt. Im Jahre 1872 Ulcus molle, Mercurbehandlung, 1879 Ulcus durum, Roseola; Mercur und Jodkali.

Im Jahre 1880 Gefühl von Schwere im linken Beine. Der Kranke nahm 62 heisse Schwefelbäder, war danach sehr aufgeregt. Im Anschluss an diese Behandlung trat Impotenz, Blasenschwäche, Steifigkeit und Schwäche in den Beinen auf.

Status am 6. Juli 1882. Leichte Parese der Beine, unbeholfener Gang. Sehr geringe Muskelspannungen. Erhebliche Steigerung der Sehnenreflexe, Fussclonus. Sensibilität objectiv normal. Spannungs- und Umschnürungsgefühl am Gesäss und am linken Knie. Arme, Gehirnnerven u. s. w. vollständig intact.

Beobachtung IX.[1]) Stand und Alter nicht angegeben. 1 Schwester hysterisch. Der Kranke litt bis zu seinem 11. Lebensjahre an Enuresis, machte wiederholt Gelenkrheumatismus durch, hat ein Vitium cordis. Seit dem 16. Jahre seltene epileptische Anfälle. Im Mai 1881 acquirirte er ein Ulcus durum. Im Juni desselben Jahres schwere Diphtherie. Dann Roseola und Ausfallen der Haare. Im August Lähmung des Gaumensegels und Paraplegie. Es wurde die Diagnose auf diphtherische Lähmung gestellt. Später gab man ihm Schwefelbäder, Eisen und Jodkali. Nach 6½ Monaten Heilung. Im April und Mai 1882 abermals Gelenkrheumatismus. Nach der letzten Erkrankung in der Reconvalescenz Formicationen in den Beinen, nach 8 Tagen Paraplegie.

Status. Spastische Lähmung der Beine. Patellarreflexe erhöht, Fussclonus. Sensibilität intact. Ueber das Verhalten der Blase und des Mastdarmes fehlen Angaben. Unter Behandlung mit Jodkali und Ungt. cinereum erfolgte rasch die Heilung.

Beobachtung X.[2]) Zeit der Infection unbekannt. Bei der Aufnahme fand sich an den Beinen ein Syphilid, eine Narbe am Penis, Drüsenschwellung, eine Augenaffection.

In der Nacht vom 13. bis 14. August hatte auf den Patienten eine starke Erkältungsschädlichkeit eingewirkt. Als er am folgenden Morgen erwachte, verspürte er Ameisenlaufen und Schwäche im rechten Beine. Nach 4 Tagen stellten sich dieselben Erscheinungen auch links ein.

Status am 23. August. Fast complete Paraplegie, rechts stärker als links. Leichte Muskelspannungen. Sehnenreflexe sehr deutlich. Sensibilität normal bis auf geringe Thermohyperästhesie links. Gürtelgefühl. Retentio urinae et alvi.

Therapie: Mercur und Jodkali.

Am 31. August war die Paraplegie beiderseits complet, die „contractilité musculaire" herabgesetzt. Die Sehnenreflexe fehlten, es bestand Incontinentia et retentio urinae und Dyspnoe.

Am 15. September hatte sich Motilität und Function der Blase gebessert.

Beobachtung XI.[3]) G. W., 25 Jahre alt, Kaufmann. 1873 Ulcus durum, Exanthem; Schmiercur. Im April bis August 1877 Arbeit in feuchtkalten Räumen.

Seit 6 Wochen Schwäche in den Beinen und „Zittern" beim Gehen. Seit 14 Tagen Incontinentia urinae.

---

1) Budor, G., Paraplégie syphilitique à forme de Tabes dorsal spasmodique. Annal. de dermat. et syphil. 1887.

2) Goffroy, Paraplégie syphilitique. Gaz. des hôpitaux 1882. No. 116.

3) Strümpell, Beiträge zur Pathologie des Rückenmarks. Arch. f. Psychiatrie 1880. S. 677 ff.

Status am 16. September 1877. Ungleichmässige Parese beider unterer Extremitäten. Beträchtliche Muskelspannungen. Erhöhte Sehnenreflexe. Fussclonus. Hyperästhesie in beiden Unterschenkeln. Incontinentia urinae. Obstipation.

Therapie: Ungt. cinereum.

Später fanden sich Sensibilitätsstörungen am linken Fusse. Brandiger Decubitus, Exitus. Sectionsbefund s. unten.

Beobachtung XII. Prof. M., 43 Jahre alt. Im Jahre 1880 Schanker mit Secundärerscheinungen. Mercurbehandlung. Kein Recidiv. Keine Kinder.

1881 eine ziemlich rasch sich entwickelnde incomplete Paraplegie mit Blasenschwäche, An- und (?) Hyperästhesie bis zum Nabel. Unter antisyphilitischer Behandlung nach etwa 4 Wochen allmählich Besserung, es blieb aber etwas Schwäche mit leichten Sensibilitätsstörungen zurück.

Status am 23. Februar 1892. Leicht spastischer Gang, bei Ermüdung deutlicher werdend. Geringe Muskelspannungen. Sehr stark gesteigerte Sehnenreflexe (Fussclonus). Partielle Anästhesie in der Gesässgegend, Kältehyperästhesie der Beine. Etwas Blasenschwäche. Vitium cordis, im Uebrigen normale Verhältnisse.

Beobachtung XIII.[1]) 24jähriger Kellner. Lues mit Secundärerscheinungen, sehr unregelmässige Behandlung (wann?). Später ulceröses Syphilid, das anscheinend gar nicht behandelt wurde.

Am 4. Januar 1878 trat Schwäche in den Beinen auf, die Füsse klebten am Boden.

Am 15. Januar Schmerzen in der Lumbalgegend, Retentio urinae.

Status am 25. Januar 1878. Incomplete spastische Paraplegie. Zuckungen in den Beinen. Nie Contracturen. Sehnenreflexe gesteigert. Partielle Sensibilitätsstörungen. Hyperästhetische Zone, Gürtelschmerz. Obstipation.

Therapie: Sirop de Bontigny.

Nach 3 Tagen war die Lähmung complet geworden. Anfang Februar traten ausgesprochenere meningitische Erscheinungen auf, die untere Körperhälfte war anästhetisch. Decubitus.

Ende Februar desselben Jahres vollständige Heilung.

Beobachtung XIV.[2]) 36jähriger Mann. 1856 Ulcus durum; Mercur. 4 Monate später Halserscheinungen, abermals Mercur.

1858 Plaques muqueuses und später noch mehrere Recidive.

Gegen Ende des Jahres 1858 zunehmende Schwäche der Beine, Obstipation, Incontinentia urinae.

Status. Paraplegie; spastischer Gang, besonders links, Zuckungen in den Beinen. Sensibilität (Tast-, Temperatur- und Muskelsinn) normal. Retentio et incontinentia alvi et urinae. Impotenz.

Therapie: 3monatliche Mercurbehandlung. Nach 40 Tagen beginnende Besserung. Dann 6 Wochen lang Jodkali, dabei fortschreitende Besserung. Auf kalte Douchen eher Verschlimmerung.

---

1) Caizergue, Des myélites syphilitiques. Montpellier 1878.

2) Zambacco, A., Des affections nerveuses syphilitiques. Paris 1862. (Observation XXXV.)

Beobachtung XV.[1]) B., 40 Jahre alt. Im 33. Lebensjahre Syphilis, darauf 4 wöchentliche Schmiercur in Aachen. Seit dem 35. Jahre verheirathet, hat keine Kinder.

Infolge geistiger Ueberanstrengung litt der Kranke gelegentlich an Kopfschmerzen und Benommenheit des Kopfes. Seit 6 Jahren zeitweise an Kreuzschmerzen, die seit 3 Monaten stärker wurden. Hierzu gesellten sich Schmerzen in der Brust und im Unterleibe, Steifigkeit im Rücken und in den Beinen, verbunden mit ausstrahlenden Schmerzen.

Status. Vom Gange ist nur erwähnt, dass derselbe nicht ataktisch war. Leichte Muskelspannungen. Sehr starke Patellarreflexe, Andeutung von Fussclonus. Sensibilität nicht herabgesetzt. Hochgradige Hyperästhesie an den Beinen und am Rücken. Retentio urinae. Wirbelsäule hochgradig empfindlich. Unter antisyphilitischer Behandlung beträchtliche Besserung.

Beobachtung XVI. E. L. P., Officier a. D., 33 Jahre alt. Der Kranke war vollständig gesund gewesen, bis er vor 14 Jahren einen Schanker mit Secundärerscheinungen acquirirte. Kein Recidiv, keine Kinder. Vor $5^3/_4$ Jahren stürzte er mit dem Pferde, fiel auf den Kopf und die rechte Schulter; er war nicht bewusstlos, konnte gleich weitergehen. Das Trauma hatte anscheinend keine Folgen. Vor $5^1/_4$ Jahren begann sein jetziges Leiden mit Ziehen vom Rücken nach dem rechten Oberschenkel. Infolge einer starken Anstrengung und Erkältung trat Blasen- und Mastdarmlähmung, Schwäche im rechten Beine und Gürtelgefühl ein, dann wurde die Lähmung des rechten Beines vollständig, das linke wurde paretisch. Später Anästhesie im rechten Beine.

Patient lag 4 Monate zu Bett, wurde mit Mercur, Jodkali und Jodpinselung behandelt. Sein Zustand besserte sich so weit, dass er wieder gehen konnte. Er ging auf 4 Monate nach Wiesbaden. Nach einem Falle auf das Gesäss trat Lähmung und Anästhesie im linken Beine auf. Die Behandlung bestand in der Application von Points de feu und einer Seereise. Langsam stellte sich wieder Besserung ein.

Status am 25. September 1891. Spastische Parese der Beine, hochgradig spastischer Gang. Auffallend geringe Muskelspannungen im rechten Beine, etwas stärkere im linken. Erhebliche Steigerung der Sehnenreflexe, Fussclonus. Sensibilität nicht erheblich gestört. Bisweilen Incontinentia urinae (die Blasen- und Mastdarmfunction hat sich bedeutend gebessert). Sehr verminderte Potenz. Nervensystem im Uebrigen normal.

Beobachtung XVII. R. W., Kaufmann, 48 Jahre alt. Im Jahre 1871 Syphilis, die mit Mercur und Jodkali behandelt wurde. Kein Recidiv.

1872 Schwäche und Steifigkeit in den Beinen mit Sphincterenschwäche, geringen Parästhesien und Gürtelschmerzen.

Therapie: Mercur, Jodkali, 1873 Aachen. Allmählich trat Besserung ein, es waren jedoch die Beine noch schwach und steif, ferner bestand Obstipation und Incontinentia et Retentio urinae mässigen Grades.

Status am 17. Mai 1889. Exquisit spastischer Gang. Geringe Muskelspannungen. Sehr erhöhte Sehnenreflexe; Fussclonus. Sensibilität objectiv nicht gestört. Blasenschwäche. Im Uebrigen normale Verhältnisse.

---

1) Rumpf, Th., Die syphilitischen Erkrankungen des Nervensystems. Wiesbaden 1887. S. 328.

Beobachtung XVIII. [1]) M. H., 38 Jahre alt. 1847 Ulcus durum, ungenügende Mercurbehandlung. 8 Monate später Exanthem, erneute Behandlung. 1848 Diplopie, die spontan verschwand. — Seit einigen Jahren hat der Kranke enorm in Venere excedirt.

Im September 1848 wurden die Kniee schwächer, die Potenz nahm ab, und die Harnentleerung war gestört. Auf Bäder besserte sich der Zustand nur vorübergehend.

Status im Jahre 1850. Unvollständige Lähmung, rechts stärker als links, spastischer Gang, seltene Zuckungen. Sensibilität objectiv normal. Parästhesien. Incontinentia urinae, Impotenz. Auf Mercur und Jodkali war nach 4 Monaten beträchtliche Besserung zu constatiren.

Beobachtung XIX. R., Reisender, 34 Jahre alt. Vor 6½ Jahren hatte Patient einen Schanker, angeblich ohne Secundärerscheinungen. ½ Jahr später erkrankte R. nach einem kalten Bade mit Parese der Beine und Blasenschwäche; keine Anästhesie. Später waren die Beine 4 Wochen lang vollständig gelähmt, dann trat Besserung ein.

Status am 13. April 1885. Parese der unteren Extremitäten, spastischer Gang. Geringe Muskelspannungen. Sensibilität leicht gestört. Incontinentia urinae. Keine trophischen Störungen. Arme, Kopf, Wirbelsäule u. s. w. normal.

Beobachtung XX. [2]) M. H., 35 Jahre alt. Vor 8 Jahren Schanker ohne Secundärerscheinungen. Vor 5 Jahren abermals Schanker; Halsschmerzen. Quecksilberbehandlung.

Seit 2½ Jahren entwickelte sich allmählich spastischer Gang, Gürtelgefühl, erst Retentio, dann Incontinentia urinae und Obstipation. Schwankender Verlauf mit Remissionen und Exacerbationen.

Status im April 1856. Fast complete Paralyse rechts, geringere Lähmung links. Tastempfindung erhalten, rechts eher etwas erhöht. Seit 8 Monaten ist die Temperaturempfindung rechts herabgesetzt. Incontinentia urinae. Retentio alvi. Wirbelsäule normal.

Therapie: Schmiercur und Kalium jodatum. Nach 3 Monaten Heilung.

Beobachtung XXI. [3]) W., 39 Jahre alt, Saffianmacher. Vor 9 Monaten Schanker mit Bubonen, der nicht behandelt wurde. Darauf Halsaffection und — nach 3½ Monaten — Psoriasis palmaris. Jetzt wurde Jod verabreicht.

Nach einer heftigen Erkältungsschädlichkeit am 1. Januar 1885 wurde Ungeschicklichkeit in den Füssen und etwas Schmerzen in den Knieen bemerkt. Am 25. Januar kam Impotenz hinzu. Auf Mercur Besserung.

Status am 3. März 1885. Parese der Beine, spastischer Gang. Beträchtliche Muskelspannungen. Sehnenreflexe bedeutend erhöht, starker Fussclonus. Sensibilität intact. Blase und Mastdarm jetzt normal (Potenz?).

---

1) Zambacco, A., l. c. (Observation XLI).

2) Derselbe, l. c. (Observation XXXVIII).

3) Gilbert et Lion, De la syphilis médullaire précoce. Arch. génér. de méd. 1889 (Observation IV).

Therapie: Jod, Points de feu, später Mercur. Es trat aber keine weitere Besserung ein.

Beobachtung XXII. [1]) Marie M., Amme, 35 Jahre alt. Die Patientin hatte 27 Monate lang ein syphilitisches Kind genährt. Im Mai 1887 erkrankte sie an Ulcerationen an der Brust und Drüsenschwellungen in der Achselhöhle. Seitdem hatte sie öfters Halsbeschwerden. Im Juli 1888 Schmerzen in den Beinen, bald darauf Incontinentia urinae und Obstipation, Zittern in den unteren Extremitäten, Schmerzen in den Waden und im Gesässe.

Status am 11. October 1888. Spastischer Gang. Steigerung der Sehnenreflexe (Clonus). Locale Anästhesie an der Planta pedis, sonst keine deutliche Sensibilitätsstörung. Incontinentia urinae, Retentio alvi.

Therapie: Schmiercur, Jodkali, Points de feu. — Der Verlauf war ein schwankender.

Es trat bald beträchtliche Besserung ein, die aber später wieder einer Verschlimmerung Platz machte.

Beobachtung XXIII. [2]) M. D., 47 Jahre alt. Im April 1880 Infection, gefolgt von Secundärerscheinungen. Ungenügende Behandlung mit Mercur. Mitte 1881 Recidiv.

Im Januar 1882 zunächst Parästhesien an der Planta pedis beiderseits, sodann Incontinentia alvi, später von den Füssen aufsteigende Schwäche. Harnentleerung nicht gestört. Die Schwäche nahm allmählich zu, im April konnte der Kranke nur noch mit Unterstützung gehen, im Juni sich kaum mehr bewegen.

Status am 12. Juni 1882. Spastische Parese der Beine. Starke Muskelspannungen. Sehnenreflexe gesteigert. Locale Sensibilitätsstörungen an der Planta pedis. Incontinentia alvi. Potenz fast erloschen.

Therapie: Hohe Dosen Kalium jodatum und Inunctionen. — Schon nach 15 Tagen war deutliche Besserung zu verzeichnen, nach 3 Monaten ist der Kranke fast geheilt.

Beobachtung XXIV. [3]) L., Tagelöhner, 43 Jahre alt. Von früheren Erkrankungen sind zu erwähnen: 1861 Gelenkrheumatismus. — 1870 Blattern. — Der Kranke ist Potator.

Im Januar 1881 Infection mit Secundärerscheinungen, behandelt mit Pillen und Sirop de Gibert.[4]) 1883 Ulcerationen am Penis; abermalige antiluetische Behandlung.

Etwa um dieselbe Zeit traten Schmerzen in der linken Fossa iliaca auf, an welche sich Gürtelschmerzen anschlossen. Bald darauf Schwäche und Zuckungen in den Beinen, Ameisenlaufen an den Unterschenkeln, Incontinentia urinae, Obstipation. Trotz der Verabreichung von Jod und der Application von Points de feu verschlimmerte sich das Leiden allmählich.

Status im October 1884. Steifigkeit der Beine. Locale Hypästhesie an der Planta pedis. Harnbeschwerden. Impotenz.

---

1) Breteau, A., Des myélites syphilitiques précoces. Thèse de Paris. 1889.

2) Derselbe, l. c. 3) Derselbe, l. c.

4) „On le prépare avec jodure de potassium, 10 grm.; deuto-jodure de mercure 5 centigrm.; eau 150 grm." Littré, É, Dictionnaire de médecine. Paris 1886.

Therapie: 3 Monate lang Jod und Mercur, häufig Points de feu. — Nach 6 Monaten nur sehr geringe Besserung.

Beobachtung XXV. [1]) A. B., 35 Jahre alt. Im Jahre 1872 Lues mit Drüsenschwellung. Seit 6 Monaten Schwäche der Beine. Zeitweise Schmerzen im Rücken und in den Hüften, sowie Parästhesien in den unteren Extremitäten. Allmähliche Zunahme der Parese.

Status am 13. April 1877. Complete Paralyse der unteren Extremitäten mit Zuckungen. Sehnenreflexe erhöht. Sensibilität intact. Ischuria paradoxa. Incontinentia alvi. Geringe Empfindlichkeit der Wirbelsäule.

Therapie: Vom 12. Mai an wurde Jodnatrium ordinirt. Schon am 26. Mai hatte sich die Motilität gebessert, waren die Schmerzen geringer geworden. Am 26. Juli konnte der Kranke bedeutend gebessert (geheilt?) aus der Behandlung entlassen werden.

Beobachtung XXVI. Dr. D., Chemiker, 29 Jahre alt. 1877 Schanker, Roseola, Halsaffection.

1878 Verheirathung. Schon vor derselben hatte Müdigkeit im rechten Beine bestanden, welche nach derselben zunahm, sich mit starker Steifhei des Ganges, Blasenschwäche, Zittern in den Beinen vergesellschaftete.

Status am 25. November 1878. Spastische Parese der Beine, besonders rechts; spastischer Gang. Mässige Muskelspannungen. Hochgradige Steigerung der Sehnenreflexe. Sensibilität objectiv normal. Taubheitsgefühl an den Beinen. Blasenschwäche, Obstipation. Allgemeine Drüsenschwellungen. Kopf, Arme u. s. w. normal.

Therapie: 70 Inunctionen, dann Jodkali.

Am 10. Juni 1879 Geburt eines gesunden Kindes. — Erhebliche Besserung. Am 25. Juni 1879 wurde notirt: Gang leicht und flink, nur noch hie und da Steifigkeit der Beine, Muskelspannungen gering, Blase viel besser; die Sehnenreflexe sind noch stark gesteigert. Kopf frei.

Patient machte weitere 30 Einreibungen à 2,5 Ungt. ciner. Am 13. October 1879 hatte die Besserung weitere Fortschritte gemacht, und sie blieb auch bestehen. Im Jahre 1887 erlag der Kranke einem Herzfehler.

Beobachtung XXVII. [2]) A. B., Alter? 1880 Syphilis, die anscheinend nur kurze Zeit behandelt wurde. Etwas später zeigte sich ein suspectes Exanthem. Schon nach einigen Monaten trat ziemlich plötzlich Retentio urinae und fast complete Paraplegie der Beine auf. Es trat rasch Heilung ein (Therapie?). Einige Wochen danach plötzlich wieder Schwäche der Beine, die sich zur completen Paralyse steigerte. Die vollständige Lähmung blieb bis zum Tode des Kranken (etwa 9 Jahre lang) bestehen. Es war ferner Incontinentia urinae et alvi vorhanden. Im Laufe der Jahre traten Contracturen ein.

Status im Jahre 1885. Spastische Lähmung mit Contractur rechts. Schmerzempfindung erhalten. Geringe Schmerzen in der Lumbalgegend.

---

1) Philippson, Two cases of syphilitic paraplegia. Lancet 1878. p. 458.

2) Williamson, The changes in the spinal cord in a case of syphilitic paraplegia. Medical chronicle. July 1891. London.

Incontinentia urinae et alvi, später Obstipation. Im Juli 1890 starb der Kranke. Sectionsbefund s. unten.

Beobachtung XXVIII.[1]) Sophia H., Wittwe, 45 Jahre alt. Zeit der Infection unbekannt. Anfang December 1888 papulöses Syphilid, allgemeine Drüsenschwellungen, Primäraffect nicht zu finden. Nach 36 Sublimatinjectionen am 20. Februar 1889 symptomenfrei entlassen. Im Juni 1889 Recidiv mit Iritis. Gleichzeitig Rückenschmerzen. Am 8. August plötzliche Schwäche der Beine, Erschwerung der Harnentleerung. Am 10. August 1889 fand die Patientin wieder im Spital Aufnahme. Sie klagte über Schmerzen im unteren Dorsaltheile der Wirbelsäule, welche nach dem Epigastrium zu ausstrahlten.

Status am 10. August 1889. Parese der Beine. Gesteigerte Patellarreflexe. Sensibilität normal. Druckempfindlichkeit der unteren Dorsalwirbel. Retentio urinae. Obere Extremitäten, Gehirn und Gehirnnerven normal.

Trotz recht energischer antiluetischer Behandlung konnte eine andauernde Besserung nicht erzielt werden. Der Verlauf war ein schwankender, im Allgemeinen progressiver.

Am 1. November 1889 wurde notirt: Linke untere Extremität schwächer als die rechte. Zuckungen. Bei passiven Bewegungen Rigidität. Kniereflexe „spastisch", Fussclonus. Hautreflexe lebhaft. Parästhesien in den Beinen. Schmerzempfindung herabgesetzt. Hyperästhesie gegen Kälte. Keine Rückenschmerzen. Incontinentia urinae. Obstipation. Keine Gehirnsymptome.

Am 1. November 1890 war der Zustand im Wesentlichen unverändert.

Beobachtung XXIX. Dr. H., Jurist, 28 Jahre alt. Vor 3 Jahren Schanker mit Secundärerscheinungen. Hg-Cur von 100 Einreibungen unter Tarnowsky. Recidiv im Halse, das bis 1888 von Lewin mit Injectionen behandelt wurde.

Anfang August 1888 Erkältung. 5 Tage später trat Retentio urinae auf, am nächsten Tage wurden die Beine schwächer; am 3. Tage bestand Blasenlähmung und Parese der Beine, am 4. Tage complete Paralyse, das linke Bein war ziemlich gefühllos, das rechte eher etwas hyperästhetisch. Die Grenze der Sensibilitätsstörung lag etwa in der Höhe des Nabels. Obstipation. Im Beginn der Erkrankung Stechen im Rücken, sonst nie Schmerzen. — Arme und Kopf waren vollständig frei. Nie Doppelsehen.

Auf 100 Einreibungen und 16 Einspritzungen trat allmählich Besserung ein. Im Frühjahr 1889 war Patient in Aachen, konnte danach mit Stöcken wieder gehen; die Blasenstörung blieb unverändert.

Status am 1. October 1889. Spastische Parese der Beine. Spastisch-paretischer Gang. Geringe Muskelspannungen. Sehr erhöhte Sehnenreflexe (Clonus). Sensibilität für Schmerz und Temperatur links bis zur Nabelhöhe etwas abgestumpft, rechts eher etwas erhöht. Retentio urinae, Obstipation. Wirbelsäule, Kopf, Pupillen, Sprache, Arme, innere Organe ganz normal.

4. Juli 1890: Status idem.

---

1) Moeller, M., Zur Kenntniss der Rückenmarks-Syphilis. Archiv f. Dermatol. u. Syphilis 1891. 2. Heft.

13. Mai 1891: Im Winter Anfall von Cephalaea mit nachfolgender Hemianaesthesia dextra; Singultus (Syphilis? — Hysterie?). Es besteht jetzt geringe Herabsetzung des Gefühls rechts mit Hyperästhesie gegen Kälte. Im Uebrigen ist der Zustand des Kranken nicht verändert.

Mai 1892: Zustand im Wesentlichen der gleiche; keine neuen cerebralen Symptome aufgetreten; Verhalten der Beine und der Blase wie früher.

Beobachtung XXX. v. W., 57 Jahre alt, Beamter a. D. Vor 23 Jahren secundäre Syphilis. Mercurbehandlung. Keine Recidive. 3 Kinder starben früh. — Vor 16—18 Jahren einmal Doppelsehen.

Vor 2 Jahren machte der Patient einen schweren Katarrh mit heftiger Dyspnoe und Oedem der Füsse durch. Nach 10 Tagen waren die Beine ganz steif, er hatte Parästhesien in denselben. Erst nach 3 Monaten konnte er wieder ausgehen. Da trat plötzlich eine Zunahme der Schwäche und Kältegefühl in den unteren Extremitäten auf. Keine Schmerzen. Trotz Aachen und einer energischen Schmiercur (300 Grm.) wurden die Beine eher schlechter. Seit einigen Tagen besteht Trägheit der Blase. Kopf und obere Extremitäten nicht erkrankt.

Status am 14. Juli 1887. Spastische Parese der Beine. Geringe Muskelspannungen. Erhöhte Sehnenreflexe. Sensibilität normal. Blase etwas träge.

Am 16. Mai 1890 stellte sich der Kranke wieder vor. Sein Zustand war stabil geblieben bis zum letzten Frühjahre. Dann trat plötzlich eine Verschlimmerung auf, die vor 4 Wochen einem Stillstande Platz machte. Seit 8 Tagen wieder etwas Besserung.

Status am 16. Mai 1890. Hochgradige spastische Parese der Beine. Starke Muskelspannungen. Sehr erhöhte Sehnenreflexe. Nur die Tastempfindung ist an den Füssen und Unterschenkeln etwas abgestumpft, die Temperatur- und Schmerzempfindung ungestört. Hie und da Schmerz und Krampf in den Waden, beständig peinliches Spannungsgefühl im Rücken und in den Beinen. Etwas Retentio urinae, nie Incontinenz. Im Uebrigen völlig normaler Befund.

Beobachtung XXXI.[1]) G. Alexey, 40 Jahre alt, Buchbinder. Der Vater des Kranken war Potator. Beide Eltern starben plötzlich. Der Patient selbst erlitt im Alter von 10 Jahren einen Sonnenstich, klagte seit dem 12. Lebensjahre häufig über Kopfschmerzen. Seit dem 32. Jahre nahm die Potenz ab.

1886 Ulcus durum, gefolgt von Secundärerscheinungen. Die Ehe blieb kinderlos. 1888 heftige Kopfschmerzen, 2 leichte apoplektiforme Anfälle; dasselbe im folgenden Jahre. Auf energische antiluetische Behandlung Besserung. Schon seit Anfang 1888 Obstipation, Blasenschwäche, stärkere Abnahme der Potenz. Nach und nach Erschwerung des Ganges. 1890 antisyphilitische Behandlung, trotzdem Verschlimmerung.

Status gegen Ende des Sommers 1890. Ausgesprochen spastischer

1) Muchin, Paralysis spinalis syphilitica (Erb). Centralbl. f. Nervenheilk. u. Psychiatrie. Mai 1892.

Gang. Geringe Muskelspannungen. Hochgradige Steigerung der Sehnenreflexe. Sensibilität ungestört. Obstipation. Blasenschwäche. Abnahme der Potenz.

Später kamen leichte Rückenschmerzen, Stechen in den Beinen hinzu. Bauch- und Plantarreflexe sollen gesteigert, die Cremasterreflexe geschwunden sein. Ferner stellte sich noch Incontinentia et Retentio urinae und Impotenz ein. — Die Therapie bestand in der Verabreichung von Jodnatrium, in Inunctionen mit Mercur, Schwefelbädern, Galvanisation des Rückens und Suspension. Der Zustand des Kranken besserte sich wesentlich.

Beobachtung XXXII.[1]) Panteleymon T., 31 Jahre alt, Lehrer. Patient ist neuro- und psychopathisch belastet. 1886 inficirte er sich, 2½ Monate später traten Secundärerscheinungen auf. Mercurbehandlung. Schon im Laufe des 1. Jahres nach der Infection nahm die Potenz ab. November 1888 trat hartnäckige Obstipation, sowie sehr rasches Ermüden beim Gehen auf; bisweilen gesellten sich hierzu Kribbeln und leichte Zuckungen in den Beinen. Es bestand ferner Hyperästhesie gegen Kälte, Retentio et Incontinentia urinae. Auf Verabreichung von Jod trat etwas Besserung ein.

Status im Juni 1889. Exquisit spastischer Gang. Keine Muskelspannungen. Starke Steigerung der Sehnenreflexe. Leichte Herabsetzung der Tastempfindung an den Beinen. Blasenschwäche. Obstipation. Abnahme der Potenz.

Wiederholte antiluetische Curen (wie bei Beobachtung XXXI) bewirkten beträchtliche Besserung.

Beobachtung XXXIII.[2]) Andrey K., 42 Jahre alt, Kapellmeister. Der Kranke ist Potator. Er zog sich im Februar 1886 eine syphilitische Infection zu, wurde mit Mercur behandelt.

Im Juni 1887 traten Nachts heftige Rückenschmerzen auf. Während dieser Schmerzanfälle bestand starke sexuelle Erregung, ja es kam öfters zu Ejaculationen. Zu derselben Zeit begannen die Beine schwächer zu werden, der Gang wurde erschwert. Antiluetische Behandlung brachte bedeutende Besserung; dieselbe wurde im Sommer 1888 wiederholt. Anfang 1889 traten Durchfälle auf, im Anschlusse daran wurde der Gang wieder erschwert, es stellte sich Incontinentia et Retentio urinae und Incontinentia alvi ein. Eine abermalige antisyphilitische Behandlung blieb ohne Erfolg.

Status am 19. Juni 1890. Spastischer Gang. Muskelspannungen fast unbemerkbar. Sehnenreflexe hochgradig gesteigert. Tast- und Schmerzempfindung herabgesetzt. Blasenschwäche. Obstipation.

Therapie wie in den beiden letzten Fällen. Der Erfolg war ein geringer, wurde vielleicht durch wiederholte Malariaanfälle vermindert.

Beobachtung XXXIV.[3]) E. F., 31jähriger Kaufmann. 1863 Ulcus durum, 3 Wochen dauernde Schmiercur. 2 Monate später papulöses Exanthem. Dzondi'sche Pillen und Kal. jodat. 8 Wochen danach Heiserkeit und Schlingbeschwerden; Zittmann'sche Cur.

---

1) Muchin, l. c. 2) Derselbe, l. c.

3) Lewin, citirt in Leyden, Klinik d. Rückenmarkskrankh. II. Bd. S. 276.

Im Kriege 1864 nach anstrengendem Dienste in feuchtem Lager plötzlich Paraplegie. Es kamen hinzu: Obstipation, Blasenlähmung, Cystitis. Auf Fussbäder mit Königswasser, später Mutterlauge Besserung. Die Untersuchung im Juli 1865 ergab noch: Parese des linken Beines mit spastischem Gange. Normale Sensibilität. Blasenlähmung und hartnäckige Obstipation.

Unter antiluetischer Behandlung trat fast völlige Heilung ein.

Beobachtung XXXV. (Unvollständige Form.) J. W., 41 Jahre alt, Kaufmann. 1879 secundäre Lues, Mercurbehandlung.

Im Februar 1886 traten auf: Kreuzschmerzen, Schwäche und Schmerzen in den Beinen, Blasenschwäche.

Status am 7. October 1886. Parese der Beine. Muskelspannungen sind nicht erwähnt, waren also wohl sicher nicht heftig. Erhöhte Sehnenreflexe, besonders rechts; Fussclonus. Sensibilität erhalten. Blase wenig gestört. Auf Mercur (45 Einreibungen) allmählich fortschreitende Besserung.

Als beginnender Fall ist wohl zu bezeichnen:

Beobachtung XXXVI. A., 35 Jahre alt, Officier. Vor 6 Jahren Ulcus durum, Hg.-Cur. Secundärerscheinungen wurden nicht bemerkt. Seit ½ Jahre hat der Kranke über Schmerzen im Rücken und in den Beinen, Schwäche und Parästhesien in den letzteren zu klagen.

Status am 3. März 1885. Steifer spastischer und zitternder Gang. Keine Muskelspannungen. Patellarreflexe sehr lebhaft, kein Fussclonus. Sensibilität intact. Blasenfunction nicht gestört. Wirbelsäule druckempfindlich.

Wahrscheinlich gehören auch zwei Fälle hierher, die Althaus[1]) als Beispiele von spastischer Spinalparalyse anführt:

Beobachtung XXXVII. Chirurg. Alter? 1861 und (?) 1865 Syphilis. 1881 Icterus, dann Retentio urinae und „Krämpfe" im linken Beine. Zeitweise ist der Kranke so schwach, dass er nur mit Mühe auf allen Vieren vom Bett auf das Sopha kommen kann.

Status. Spastischer Gang. Bedeutend gesteigerte Sehnenreflexe. Sensibilität normal. Vorübergehend Retentio urinae.

Ferner **Beobachtung XXXVIII.** Stand und Alter? Vor 20 Jahren Syphilis. — Seit einigen Jahren Abnahme der Potenz. Obstipation.

Status. Spastischer Gang. Sehnenreflexe beträchtlich gesteigert. Sensibilität normal. Impotenz. Obstipation.

II. Complicirte Fälle.

Beobachtung XXXIX. H. St., 50 Jahre alt. Der Kranke litt mehrmals an Gonorrhoe, angeblich nie an Schanker. Vor 20 Jahren hatte er eine hartnärkige Angina, vor 1 Jahre abermals eine sehr suspecte Angina mit entsprechendem Exanthem. Heilung durch Mercur und Jodkali. Zur Zeit der Untersuchung noch Plaquesnarben. Seit

1) Althaus, J., Ueber Sklerose d. Rückenmarks. Leipzig 1884 (Fall 27 u. 28).

3/4 Jahren ist er abermals erkrankt; es traten allmählich auf: Blasenbeschwerden und Obstipation, Schmerzen und Parästhesien im linken Fusse, ferner Parästhesien im Mastdarm und endlich in beiden Beinen. Dazu kamen Schwäche, Spannung und — selten — Zuckungen in den unteren Extremitäten.

Status am 10. August 1889. Leichte Parese der Beine. Keine Muskelspannungen. Sehr erhöhte Sehnenreflexe. Sensibilität normal. Blasenschwäche. Auf Nauheim, Tonica, Mercur und Jodkali erfolgte Besserung, die jedoch nicht Stand hielt.

Am 20. December desselben Jahres bestand „leichte spastische Parese der Beine ohne Muskelspannungen". Die Blasenstörung war intensiver geworden; sonst keine Veränderung. Es traten fernerhin auf: Gürtelschmerzen, sowie Schmerzen im Gebiete des rechten N. cruralis und obturatorius, grössere Unsicherheit und Schwäche der Beine.

Am 6. Juli 1890 fand sich: Etwas vermehrte Parese der Beine mit leichter Ataxie. Geringe Muskelspannungen. Sehr erhöhte Sehnenreflexe (Fussclonus). Sensibilität normal. Blasenschwäche, häufiger Harndrang. Späterhin besserte sich der Zustand des Kranken wieder etwas, namentlich die Schmerzen nahmen ab.

Beobachtung XL. A. R., 27 Jahre alt, Holzhändler. Vor 7 Jahren Schanker, kurz darauf Bubonen und Halsentzündung.

1/2 Jahr später trat Blasenlähmung auf, nach einem weiteren halben Jahre Paraplegie der Beine mit vollständiger Paralyse der Blase und des Mastdarms. Decubitus am Sacrum, Anästhesie vom Nabel abwärts. Auf Schmiercur und Schwefelbäder trat langsame Besserung ein, die Blasenschwäche blieb jedoch bestehen. Vor 1 1/2 Jahren hat Pat. abermals eine Schmiercur und eine Operation (wahrscheinlich Dehnung des rechten N. ischiadicus) durchgemacht, ohne dass eine weitere Besserung eingetreten wäre.

Status am 19. Juli 1882. Leichte Parese der Beine. Gang ausgesprochen spastisch mit Anklängen an Ataxie. In beiden Oberschenkeln ausgesprochene Muskelspannungen. Sehnenreflexe hochgradig gesteigert. Fussclonus. Geringe Abstumpfung der Sensibilität an den Unterschenkeln und Füssen. Incontinentia urinae. Incontinentia et retentio alvi.

Beobachtung XLI. J. B., 38 Jahre alt, Schuhmacher. 1874 Ulcus durum, mit Injectionen behandelt. Zur Zeit der Untersuchung noch eine Narbe am Penis. Der Kranke war viel Erkältungsschädlichkeiten ausgesetzt, litt an einseitigen Kopfschmerzen.

Im Frühjahr 1886 traten Formicationen im Epigastrium, einige Tage später in den Beinen, nach 4—5 Monaten — mit Gürtelgefühl vergesellschaftet — im Kreuze auf. Allmählich stellten sich Beschwerden beim Gehen ein, die aber spontan sich wieder besserten. Zeitweise litt der Patient an Zuckungen in den Beinen und Wadenkrämpfen. Seit 8 Monaten heftiges Brennen in den Füssen, Spannung in den Beinen. Seit 1/2 Jahre besteht „stärkere" Schwäche des Sphincter vesicae (muss also schon früher begonnen haben) und Hyperästhesie an den unteren Extremitäten.

Status am 15. November 1888. Spastisch-ataktischer Gang. Geringe Muskelspannungen. Patellar- und Fussclonus. Keine Sensibilitätsstörung

ausser leichter Herabsetzung des Muskelsinns. Incontinentia urinae leichten Grades. Abnahme der Potenz.

Auf antisyphilitische Behandlung erfolgte sehr bedeutende Besserung.

Beobachtung XLII. R., 37 Jahre alt, Beamter. Patient hatte 1877 Schanker, gefolgt von Exanthem und Angina, wurde mit Mercur behandelt und schien 1878 geheilt zu sein. — Keine Kinder. — Plaquesnarben an den Mundwinkeln. Seit 1 Jahre leidet R. an intermittirend auftretendem Intercostalschmerz links. Die Anfälle sind in letzter Zeit viel schwächer geworden. Parästhesien an den Fusssohlen. Am 30. November 1890 stürzte Patient, hatte danach heftige Schmerzen im linken Knie, die aber bald wieder schwanden. Seit dem Tage des Unfalls besteht jedoch Schwäche und Steifigkeit in beiden Beinen, Parästhesien an den ganzen Füssen, Trägheit der Blase. (Leichtes Doppelsehen?)

Status am 2. März 1891. Spastischer und leicht ataktischer Gang. Auch im Liegen geringe Ataxie. Grobe Kraft gut. Geringe Muskelspannungen. Sehr erhöhte Sehnenreflexe, Fussclonus. Schmerzempfindlichkeit abgestumpft, Schwanken oc. cl. Blase träge. Potenz vermindert. Auf Mercur trat zunächst Besserung ein, dann aber Dysenterie und damit wieder rapide Verschlimmerung.

Am 28. April 1891 war der Befund: Hochgradige spastische Parese der Beine mit Muskelspannungen und Zuckungen. Sonst keine Veränderung.

Beobachtung XLIII.[1]) Algot H., 29 Jahre alt, Landwirth. Der Vater des Kranken hatte einen Schlaganfall erlitten, sonst keine Heredität. Er selbst litt bis zu seinem 15. Lebensjahre an Enuresis nocturna.

Im Januar 1889 inficirte sich der Kranke (syphilitischer Primäraffect, Papeln am Scrotum, Roseola u. s. w.). Er wurde mit 150 Pillen mit Jodat. hydrargyr. à 0,03 behandelt.

Im Juni 1889 Recidiv, Behandlung mit Thymolquecksilber-Injection. Gleichzeitig vorübergehend Schmerzen in der Gegend des 11. und 12. Dorsalwirbels und längs des 12. Intercostalnerven. Das Exanthem bestand fort. — Patient arbeitete einige Zeit im Wasser, als er am 30. October plötzlich mit Diarrhoe und Erbrechen erkrankte, die bis zum 2. November anhielten. An diesem Tage ebenfalls plötzlich sehr heftige Schmerzen am 8. Dorsalwirbel, so dass der Kranke laut aufschrie, irre redete, sich aus dem Bette warf. Erst nach 5 Stunden schwanden die Schmerzen auf Morphiuminjectionen, so dass er am folgenden Tage ganz gesund erschien. Gegen Abend jedoch trat Schwäche in den Beinen auf, am nächsten Tage Retentio urinae.

Status am 5. November (dem folgenden Tage): Das rechte Bein fast paralytisch, das linke paretisch. Die Sehnenreflexe waren anfangs normal, wurden aber bald stärker. Parästhesien. Sensibilität objectiv normal. Retentio urinae et alvi. Geringer Rückenschmerz. Antiluetische Behandlung. Bald Besserung der Motilität, die Patellarreflexe wurden — wie schon erwähnt — lebhafter, es traten Zuckungen auf, die Potenz nahm ab.

Am 24. November: Etwas Ataxie der Beine, Incontinentia urinae, Stuhl normal. Unter recht energischer Therapie trat allmählich Besserung ein.

1) Moeller, M., Zur Kenntniss der Rückenmarkssyphilis. Archiv f. Dermat. u. Syphilis. 1891. 2. Heft.

Beobachtung XLIV. De U., 31 Jahre alt, Weingutsbesitzer. Im Jahre 1883 secundäre Syphilis, die mit Mercur und Schwefelbädern behandelt wurde. 1884 nahm Patient Mercur und Kal. jodat., 1885 kalte Douchen. Nach der 4. Douche traten plötzlich auf: Sehr starke Schmerzen im Rücken, den Armen und Beinen und Athemnoth. Nach 1/4 Stunde waren die Beine völlig gelähmt, die Arme geschwächt, die Sensibilität jedoch nur unbedeutend gestört. Blase und Mastdarm waren gelähmt. Schon nach 5 Tagen waren die Arme wieder normal; auch in den Beinen allmähliche Besserung, so dass der Kranke nach 3 Monaten wieder etwas gehen konnte. Die Blase blieb schwach, die Potenz war erloschen. Cerebrale Erscheinungen fehlten vollständig.

Status am 13. Mai 1889. Exquisit spastische Parese der Beine. Geringe Muskelspannungen. Colossal gesteigerte Sehnenreflexe. Sensibilität normal. Blasenschwäche. Im Uebrigen negativer Befund.

Beobachtung XLV. A. F., 38 Jahre alt, Kaufmann. Im November 1876 Ulcus durum, 18 Inunctionen mit Mercur. Januar 1877 Halsaffection, im Februar desselben Jahres Psoriasis palmaris, Einreibungen mit im Ganzen 12,0 Grm. Ungt. ciner. — Zur Zeit der Untersuchung fand sich noch eine Narbe am Penis. — 1887 ein gesundes Kind. — Im August 1888 erkrankte der F. mit Parästhesien in den Händen, Steifheit und Schwäche der Beine, etwas Retentio urinae, hartnäckiger Obstipation, Abnahme der Potenz und Diplopie. Auf (oder trotz?) Kaltwassercur Besserung. Im Februar 1889 Verschlimmerung, spastischer Gang, bisweilen leichtes Gürtelgefühl. Sool- und elektrische Bäder vermochten dem progressiven Verlauf keinen Einhalt zu thun. — Vor 1 Monat Schmiercur (im Ganzen 75,0 Grm. Ungt. ciner.) und Jodkali.

Status am 11. November 1889. Leichte Parese der Arme und Beine. Spastischer Gang. Patellar- und Fussclonus. Sehnenreflexe der oberen Extremitäten nicht erhöht. Tastsinn an allen 4 Extremitäten etwas herabgesetzt, an der rechten Hand fast aufgehoben. Temperatursinn normal. Schmerzgefühl an den Vorderarmen und Unterschenkeln etwas herabgesetzt.

Blase u. s. w. siehe oben.

Auf tonisirende Behandlung hin besserte sich der Zustand etwas. Am 3. December wurde eine Schmiercur eingeleitet (à 4,0 pro die). Schon am 11. December wurde notirt: Kaum mehr Retentio urinae, eher etwas Incontinenz, Stuhlgang erfolgt jeden 3.—4. Tag spontan.

Vom 11. Januar 1890 an täglich 2,0 Kal. jodat. — Am 22. Januar war die Schmiercur (200 Grm.) beendet. Die Sensibilität war wesentlich gebessert, die spastischen Störungen beträchtlich geringer, die Sehnenreflexe weniger gesteigert.

Beobachtung XLVI. C. H., 53 Jahre alt, Schiffer. 1846 Syphilis, 1849 Ulceration im Rachen, 1859 Halsaffection.

1866 Schmerzen im Kreuze, welche in die Beine ausstrahlten, und im linken Arme. Seit 1874 Unsicherheit beim Gehen, namentlich im Dunkeln. Hie und da Schwindel. Linksseitige Supraorbitalneuralgie. Seit Beginn der Krankheit Schwäche des Blasen- und Mastdarmsphincters, viel Priapismus.

Am 5. März 1875 ergab die Untersuchung: Unsicheren Gang; mässige

Spannung an den Oberschenkeln; Steifigkeit und Beschränkung der Bewegung in den Armen, namentlich links; hochgradige Steigerung der Sehnenreflexe.

Status am 9. Juni 1880. Spastische Parese der Arme und Beine. Starke Muskelspannungen. Hochgradig gesteigerte Reflexe. Nur circumscripte Sensibilitätsstörungen. Schwanken oc. cl. Harn-, Stuhlentleerung, Potenz siehe oben. Atrophie der kleinen Handmuskeln, Klauenhand.

Beobachtung XLVII.[1]) Désiré, A., 32 Jahre alt, Dachdecker. Im Mai 1881 „syphilides buccales"; 20 Tage lang Quecksilberpillen, 10 Tage lang Jodkali. Schon damals Formication in den unteren Extremitäten und Schmerzen in der Nierengegend, aber keine Parese. Diese Beschwerden bestanden unverändert bis zum Juli 1881. Da gaben eines Tages plötzlich die Beine unter dem Kranken nach, er stürzte zu Boden, liess Stuhl unter sich gehen. Von jenem Augenblicke an konnte der Kranke weder gehen noch stehen. Er wurde mit Schwefelbädern und Kal. jodat. behandelt; die Schwäche schwand, Formicationen und Schmerzen blieben. Allmählich wurden auch die Beine wieder paretisch, es kamen lebhafte Schmerzen in den Knieen, besonders Nachts Cephalea, anfallsweise Schwindel hinzu.

Therapie: Sirop de Gibert.

Status im Januar 1882. Parese der Beine ohne Atrophie u. s. w. Sehnenreflexe erhöht, Fussclonus rechts stärker als links. Sensibilität objectiv normal. Formication und Gürtelschmerz. Der letzte Sacralwirbel ist druckempfindlich.

Patient wurde — mit nur geringen Unterbrechungen — ein ganzes Jahr lang mit Inunctionen und Jodkali behandelt. Ferner wurden Points de feu, Schwefelbäder, Douchen, Galvanisation angewandt. Trotz dieser gewiss recht energischen Therapie besserte sich der Zustand nur wenig.

Beobachtung XLVIII. H. P., 29 Jahre alt, Eisenbahnschaffner. 1872 Gonorrhoe mit einem „kleinen Ausschlag" am Penis. Die Untersuchung (23. August 1881) ergiebt einige zweifellos narbige Stellen an der Glans penis, sowie stark geschwollene Leistendrüsen. Am 25. April 1881 nach einer heftigen Erkältungsschädlichkeit plötzlich complete Retentio urinae mit heftigen Blasenschmerzen, in der Nacht zunehmende Parese der Beine; nach einigen Tagen vollständige Paralyse derselben, die nach 6 Wochen sich zu bessern begann, nach weiteren 9 Wochen sich nicht mehr veränderte. Retentio urinae bestand fort, nur einige Male trat auch Incontinenz auf. Taubheitsgefühl und bisweilen Zuckungen in den Beinen.

Status am 23. August 1881. Parese der Beine rechts stärker als links. Keine Muskelspannungen. Patellarreflexe sehr lebhaft, ausgesprochener Dorsalclonus. Sensibilität objectiv normal. Retentio urinae. Pupillen ungleich, reagiren träge auf Licht.

---

1) Gilbert et Lion, De la syphilis médullaire précoce. Arch. génér. de médic. 1889.

Beobachtung LI.[1]) Eduard G., 43 Jahre alt, Officier. 1887 syphilitische Infection. Bis 1890 alljährlich specifische Behandlung.

Im September 1890 Schwäche in den Beinen, rasches Ermüden. 1½ Monate später trat Incontinentia urinae und Rententio alvi auf, die Potenz nahm ab. Steifigkeit, Zuckungen und „Schauer" in den Beinen.

Status am 11. Juni 1891. Leicht spastischer, etwas wankender Gang. Geringe Muskelspannungen. Sehr gesteigerte Sehnenreflexe, links mehr als rechts. Geringe Abstumpfung der Tastempfindung. Incontinentia urinae. Retentio alvi, Abnahme der Potenz. Die Pupillen sind eng, die linke mehr als die rechte.

Therapie wie bei Beobachtung XXXI. Am 21. Juli 1891 wird der Kranke fast geheilt aus der Behandlung entlassen.

Beobachtung L.[2]) Nicolay W., 28 Jahre alt, Kaufmann. Der Kranke leugnet, sich inficirt zu haben. Es findet sich aber Drüsenschwellung, sowie Periostitis an den Beinen.

Im October 1889 wurden innerhalb 3 Tagen die Beine völlig gelähmt. Nach 1 Monat fing der Kranke wieder an zu gehen (Therapie?). 1 Jahr später wurde das Gehen und die Harnentleerung erschwert.

Status am 1. Juni 1891. Ausgesprochen spastischer Gang. Geringe Muskelspannungen. Sehr gesteigerte Sehnenreflexe. Fehlen der Cremaster-, Bauch- und Analreflexe. Herabsetzung der Tastempfindung an den Beinen, rechts stärker als links. Rechts ist auch die faradocutane Empfindlichkeit abgestumpft. Blasenschwäche. Obstipation. Leichte Rückenschmerzen. Die rechte Pupille reagirt etwas schlechter auf Licht.

Therapie wie im vorigen Falle. Bedeutende Besserung.

Beobachtung LI.[3]) Paul W., 34jähriger Commis. 1880 Ulcus durum, gefolgt von Secundärerscheinungen.

Seit März 1890 besteht Schwäche der Beine, die sich auf Kochsalzbäder etwas besserte.

Status am 11. Juli 1890. Gang exquisit spastisch. Keine Muskelspannungen. Patellar- und Fussclonus. Der Bauchreflex fehlt links, der Cremaster- und Analreflex beiderseits. Sensibilität normal. Retentio urinae et alvi, Abnahme der Potenz. Die Pupillen reagiren träge auf Licht.

Die Behandlung war dieselbe, wie in den vorigen zwei Fällen. Es erfolgte Heilung.

Beobachtung LII.[4]) Boris T., 26 Jahre alt, Kaufmann. Es besteht neuropathische Belastung.

1886 acquirirte der Kranke ein Ulcus. Secundärerscheinungen.

1888 Blasenschwäche, dann zunehmende Schwäche der Beine und Obstipation.

Status am 5. Juni 1891. Typisch spastischer Gang. Keine Muskelspannungen. Sehr gesteigerte Sehnenreflexe. „Merkbar" herabgesetzte

1) Muchin, Paralysis spinalis syphilitica (Erb). Centralbl. f. Nervenheilk. u. Psychiatrie. Mai 1892.

2) Derselbe, l. c. 3) Derselbe, l. c. 4) Derselbe, l. c.

Sensibilität. Retentio et Incontinentia urinae et alvi. Die Pupillen reagiren schlecht auf Licht.

Therapie wie im vorigen Falle. Es erfolgte nur geringe Besserung.

Beobachtung LIII.[1]) Ilja P., 40 Jahre alt, Kaufmann. 1887 Lues. Die Frau des Kranken hat einmal im 3. Monate der Gravidität abortirt.

Ende 1890 Obstipation, Anfang 1891 Behinderung der Urinentleerung und rasches Ermüden beim Gehen.

Status am 20. Juni 1891. Gang fast normal. Muskelspannungen fraglich. Etwas gesteigerte Sehnenreflexe. Geringe Herabsetzung der Tastempfindung. Obstipation. Retentio urinae. Die Pupillen reagiren nicht auf Licht.

Nach 6wöchentlicher antiluetischer Behandlung (s. oben) war der Kranke geheilt.

Beobachtung LIV. J. M., 49 Jahre alt, Kaufmann. Vor 22 Jahren secundäre Syphilis. Ungenügende Mercurbehandlung. Iritis.

Vor 16 Jahren Incontinentia urinae. Seit 13 Jahren Schwäche der Beine ohne sensible Reizungs- oder Lähmungserscheinungen; bisweilen Zuckungen. Potenz erloschen.

Status am 13. Mai 1889. Exquisit spastischer Gang. Sehr geringe Muskelspannungen. Mässig erhöhte Sehnenreflexe, kein Fussclonus. Sensibilität normal. Blasenschwäche. Impotenz. Pupillen eng, reflectorisch starr. Sonst normaler Befund, der allgemeine Ernährungszustand sogar ungewöhnlich gut („Riesenmann").

Beobachtung LV. A. G., 39 Jahre alt, Kutscher. 1866 Schanker, 1—1½ Jahre später Halsaffection, Condylomata ad anum, Schwellung der Inguinaldrüsen. Die Frau hat einmal abortirt, 2 Kinder starben gleich nach der Geburt.

Seit Februar 1881 Mattigkeit und Steifigkeit der Beine, besonders rechts, Parästhesien in beiden Füssen. Seit 14 Tagen Schmerzen im rechten Kniegelenk.

Status am 24. Mai 1881. Gang steif und unsicher, rechts leicht spastisch. Muskelspannungen, besonders rechts. Sehnenreflexe erhöht. Schmerzempfindung links am Fussrücken etwas herabgesetzt. Leichtes Schwanken oc. cl. Potenz vermindert. Geringe Anisocorie. Träge Reaction der Pupillen auf Licht.

Am 9. November 1881 wurde notirt: Seit 4 Wochen Zunahme der Steifigkeit, besonders rechts, und Rückenschmerzen. Ganz beiderseits spastisch. Keine deutlichen Muskelspannungen. Dorsalclonus, rechts stärker als links; der rechte Tricepsreflex stärker als der linke. Im rechten Beine Herabsetzung des Tast- und Temperatursinns; Schwanken oc. cl. Incontinentia alvi. Die mittleren Dorsalwirbel sind auf Druck empfindlich.

Besserung nach Kaltwassercur.

Beobachtung LVI.[2]) Hanica P., 21 Jahre alt, Dienstmädchen. Die Kranke hatte im November 1888 einen Ausschlag an der Vulva,

1) Muchin, l. c.

2) Moeller, M., Zur Kenntniss d. Rückenmarkssyphilis. Arch. f. Dermat. u. Syphilis. 1891. 2. Heft. S. 207.

am 8. Februar 1889 wurde „floride Lues" constatirt. Auf antiluetische Behandlung Besserung.

30. März: Im Anschlusse an die ungewöhnlich profusen, 8 Tage dauernden Menses heftige Schmerzen an der Grenze der Dorsal- und Lumbalwirbel mit Druckempfindlichkeit.

15. April: Erschwerung der Harnentleerung.

22. April: Seit 2 Tagen Kopfschmerzen. Jodkali wird nicht vertragen. — 1. Mai. Seit Beginn der Erkrankung auffallend deprimirt. Der Kopf ist immer in „Opisthotonusstellung." Schmerzen in der Wirbelsäule.

Status im Juni 1889. Starke Parese der Beine, besonders rechts. Keine Atrophie. Fibrilläre Zuckungen. Muskelspannungen. Erhöhte Sehnenreflexe. Dorsalclonus. Keine dauernden Sensibilitätsstörungen. Incontinentia urinae et alvi. Rasch zunehmender Decubitus. Abnahme der Sehkraft mit Pupillenstarre rechts.

28. Juli: Abmagerung der Beine. Bewegungen uncoordinirt. Am 17. Januar 1890 Parese des Rectus internus dexter.

Unter antisyphilitischer Behandlung etwas Besserung.

Beobachtung LVII.[1]) P. S., 45 Jahre alt. Im 26. Lebensjahre Schanker und Syphilis; mehrwöchentliche Schmiercur. Seit 15 Jahren verheirathet, hat Kinder, von denen das älteste wiederholt an Hautausschlägen litt.

Seit 3 Jahren Abnahme des Sehvermögens, im Anschlusse daran grosse Steifigkeit und Schwäche der Beine, Erschwerung der Urinentleerung.

Status. Deutlich spastischer Gang. Muskelspannungen in den Beinen. Patellarreflexe sehr stark, Dorsalclonus. Sensibilität nicht gestört. Retentio urinae. Neuritis optica, Pupille rechts > links, Reaction erhalten.

Unter antiluetischer Behandlung machte das Leiden im Laufe der Jahre nur geringe Fortschritte.

Beobachtung LVIII. Frau K., 48 Jahre alt. Der Ehemann hatte 10 Jahre vor der Verheirathung einen Schanker, angeblich ohne Secundärerscheinungen.

Seit 5—6 Jahren besteht Blasenschwäche, in der Intensität schwankend, dann traten Rückenschmerzen, Parästhesien und Schwäche der Beine (zuerst links, dann rechts stärker) auf. Neuerdings noch etwas Schwäche und Parästhesien in der rechten Hand. Vorübergehend Doppelsehen.

Status am 30. Juni 1884. Spastische Parese der Beine, besonders des rechten. Leichte Muskelspannungen. Erhöhung der Sehnenreflexe. Fussclonus. Geringe Herabsetzung der Sensibilität, ebenfalls rechts deutlicher. Incontinentia urinae. Wirbelsäule, Arme, Gehirnnerven, Pupillen u. s. w. objectiv normal.

Beobachtung LIX.[2]) M. V., 53 Jahre alt. 1838 Schanker, 40tägige Mercurbehandlung. Seit einigen Jahren Excesse jeder Art.

Beginn mit Obstipation, Parästhesien in der Lumbalgegend. Sodann Kopfschmerzen, rechtsseitige Facialislähmung, Erschwerung der Sprache.

1) Rumpf, Th., Die syphilit. Erkrankungen d. Nervensystems. 1887. S. 360.

2) Zambacco, A., Des affections nerveuses syphilitiques. Paris 1862. (Observation XXXVI.)

Durch eine Cur in Wiesbaden Heilung der Lähmung und der Sprachstörung. Später Parästhesien in den unteren Extremitäten und heftige Schmerzen in denselben, Obstipation, Retentio, später Incontinentia urinae. Zuckungen in den Beinen, Erschwerung des Ganges. Vielfache Schwankungen im Verlaufe, allmählich fast völlige Heilung.

Im August 1842 trat gleichzeitig mit einem Recidiv der Syphilis auch die Paraplegie wieder auf.

Status. Spastischer Gang. Steifigkeit in der Lumbalgegend. Zuckungen. Tastempfindung herabgesetzt. Formication. Schmerzen. Obstipation. Impotenz. Puls verlangsamt und schwach (54—56).

Auf Behandlung mit Mercur und Jodkalium nach 3 Monaten bedeutende Besserung. Im folgenden Jahre recidivirte die Paraplegie. Dieselbe Behandlung wurde abermals angewandt, bewirkte wieder bedeutende Besserung, aber keine Heilung.

Beobachtung LX.[1]) A. H., Kellnerin. Die Kranke litt viel an Kopfschmerzen, hat seit 4 Jahren viel Bier getrunken. Vor 3½ Jahren „rothe Flecken" am Körper. Vor 1 Jahre Ptosis beiderseits und Facialisparese links. Mitte August 1889 Schmerzen zuerst im linken, dann im rechten Beine und Erschwerung des Ganges. Seit Mitte September musste die Patientin meist zu Bette liegen.

Status am 18. October 1889. Paralyse des linken, Parese des rechten Beines, Schwäche der Arme. Starke Muskelspannungen links. Beugecontractur in beiden Beinen; Zuckungen. Reflexe an den unteren Extremitäten bedeutend erhöht. Sensibilität normal. Vorübergehend Incontinentia urinae et alvi. Decubitus. — Lähmung beider Recti superiores; die Pupillen sind ungleich, die linke reagirt träge, die rechte gar nicht mehr. Ptosis rechts.

Es wurde eine Schmiercur eingeleitet, die erst Erfolg zu haben schien; später trat jedoch Verschlimmerung ein, und die Kranke starb am 28. December an Entkräftung. — Sectionsbefund s. unten.

Beobachtung LXI.[2]) 31jähriger Kranker. Im 29. Lebensjahre Schanker, Exanthem, Geschwür im Halse; nur kurz dauernde Behandlung. Nach 17 Monaten rechtsseitige Hemiplegie ohne Betheiligung des Gesichts. Durch Schmiercur und Galvanisation vorübergehend etwas Besserung. Wiederholung dieser Therapie ohne Erfolg. Darauf langsam fortschreitende spastische Parese des linken Beines, Incontinentia urinae et alvi. Zuckungen in beiden Beinen, Gürtelgefühl.

Status. Complete Lähmung der rechten Seite mit Ausnahme des Facialis. Das linke Bein ist ebenfalls gelähmt. Die Zunge weicht nach links ab. Muskelspannungen rechts stärker als links. Erhöhte Sehnenreflexe, Dorsalclonus. Sensibilität ungestört, später Herabsetzung des Raumsinnes an beiden unteren Extremitäten. Blase und Mastdarm s. oben. — Decubitus, hohes Fieber, vorübergehend inspiratorische Krämpfe, Erschwerung der Respiration, Sopor, Exitus. Sectionsbericht folgt unten.

---

1) Graessner, Rudolf, Ueber einen Fall von specifischer Myelomeningitis unter dem Bilde der spastischen Spinalparalyse. Dissertation. Berlin 1891.

2) Rumpf, Th., Beiträge zur pathologischen Anatomie des central. Nervensystems. Archiv f. Psychiatrie. Bd. XVI. S. 411.

Beobachtung LXII.[1]) 37jährige Frau. Die Zeit der Infection ist unbekannt. Die Patientin erkrankte mit cerebralen Symptomen, wie Schwindel, Kopfschmerzen, Sprachstörung. Ferner stellte sich ein: Absolute Paraplegie der Beine, Retentio urinae et alvi. Auf antisyphilitische Cur trat Besserung ein. Später jedoch abermals Kopfschmerzen, Schwäche der Beine, Obstipation, Ptosis. Paralyse des linken Armes, dann Paralyse beider Beine, Verwirrung, psychische Depression, Incontinentia urinae et alvi.

Objectiver Befund. Spastische Lähmung aller 4 Extremitäten. Erhöhte Sehnenreflexe. Sensibilität? Incontinentia urinae et alvi. Atrophie der Zunge, Ptosis, Ophthalmoplegia externa et interna. Sectionsbefund s. unten.

Von den meisten Autoren wird die syphilitische Myelitis für eine recht seltene Erkrankungsform erklärt, und insbesondere gilt dies für die reinen, nicht durch cerebrale Symptome complicirten Fälle. Schon 1846 schrieb Ricord[2]): „Je suis absolument convaincu qu'un grand nombre des paraplegies dépendent de la syphilis à sa troisième période." Zu derselben Ansicht bekennt sich Ladreit de Lacharière[3]) in seiner 1861 erschienenen Arbeit. Caizergue[4]) bezeichnet die acute Myelitis als eine häufige Erkrankung im zweiten Stadium der Lues. Im Gegensatze hierzu erklärt Julliard[5]) die syphilitischen Rückenmarkserkrankungen für relativ selten, sie können in jedem Stadium der Syphilis auftreten, seien am häufigsten im tertiären, besonders nachdem schwere Secundärerscheinungen vorausgegangen wären. Noch weiter geht Eulenburg[6]), der das Auftreten einfacher Erweichung und chronischer Myelitis auf syphilitischer Basis überhaupt als zweifelhaft hinstellt. Angaben über die Häufigkeit der uns beschäftigenden Affection fehlen bei Rosenthal[7]), der jedoch das Vorkommen derselben anerkennt. Erb[8]) und Gowers[9]) heben hervor, dass die acute Myelitis bei früher syphilitisch Gewesenen nicht selten sei. Ersterer erklärt die Syphilis als eine entschieden fruchtbare Quelle für die chronische Myelitis, Letzterer äussert sich

---

1) Sachs, B., Multiple cerebro-spinal syphilis. New-York Medic. Journal. 19. September 1891.

2) Citirt bei Vinache, A., Contribution à l'étude des paraplegies syphilit. Thèse de Paris 1880.

3) Des paraplégies syphilitiques. Thèse de Paris.

4) Des myélites syphilitiques. Montpellier 1878.

5) Étude critique sur les localisations spinales de la syphilis. Paris 1879. S. 22.

6) Lehrbuch d. Nervenkrankheiten. 2. Auflage. 1878. 2. Theil. S. 362.

7) Klinik d. Rückenmarkskrankheiten. 2. Auflage. 1875. S. 355.

8) Krankheiten des Rückenmarks. 2. Auflage. 1878. S. 410.

9) Diseases of the nervous system. 2. édition. 1892.

nicht über die Häufigkeit ihres Vorkommens bei chronischen Processen, erkennt sie aber als ätiologisches Moment an. Eine acute Myelitis auf luetischer Basis scheint Hammond[1]) nicht zu kennen, auf das Symptomenbild einer subacuten Form geht er etwas näher ein. Er hebt, gleich Oppenheim[2]), die relativ grössere Häufigkeit der cerebrospinalen im Vergleiche zur rein spinalen Erkrankung hervor. Sachs[3]) schreibt: „I have reason to think that cerebrospinal disease due to syphilis is not infrequent." Endlich sei hier noch die Angabe von Proux[4]) angeführt: „La paraplégie précoce dans la syphilis constitue un accident rare."

Studirt man die Literatur, so wird man sich dem Eindrucke kaum verschliessen können, dass die Wichtigkeit der Syphilis in der Aetiologie sowohl der acuten, als auch der chronischen Myelitis eher unterschätzt wird. Den Beweis für diese Ansicht können selbstverständlich nicht die immerhin recht zahlreichen hier angeführten Fälle geben, denn sie stellen ja nur einen kleinen Bruchtheil der gesammten, in der Literatur niedergelegten Beobachtungen dar. Ein weit grösserer Theil konnte hier keinen Platz finden, theils weil die Krankheitsbilder einer anderen Form entsprachen — ein Theil von diesen wird weiter unten noch Berücksichtigung finden —, theils weil sie zu complicirt waren, um in einer Arbeit angeführt werden zu können, deren Zweck es zunächst sein muss, ein möglichst reines, typisches Bild zu entwerfen.[5]) Endlich mussten nicht wenige Beobachtungen wegfallen — es sind dies besonders ältere Fälle —, weil die Angaben über die Symptomenbilder ungenügend waren.

Aetiologie.

Es wird zunächst auffallen, dass bei Weitem die meisten Erkrankungen relativ bald nach der Infection vorkamen. Bei 7 Fällen waren weniger als 1 Jahr, bei 14 Fällen 1—2 Jahre, bei weiteren 13 Fällen 2—4 Jahre seit der Infection vergangen, bei 2 Fällen 4—5. Ueber 6 und weniger als 10 Jahre dauerte es bei 5 Fällen,

1) A treatise on the diseases of the nervous system. 1881.

2) Zur Kenntniss der syphilitischen Erkrankung des centralen Nervensystems. Berliner klin. Wochenschr. 1889. No. 48 u. 49. — Separatabdruck. Berlin 1890.

3) Multiple cerebro-spinal syphilis. New-York Med. journ. 19. September 1891.

4) Contribut. à l'étude de la paraplégie précoce d'origine syphilitique. Thèse de Paris 1887.

5) Einige der complicirten Fälle mussten hier angeführt werden, da gerade bei ihnen pathologisch-anatomische Untersuchungen vorlagen. Die wenigen anderen Fälle sollten wesentlich als Paradigmata dienen.

zwischen 10 und 15 Jahren bei 6, 20 Jahre oder darüber bei 4 Kranken, bei einem begann die Myelitis im 16. Jahre nach dem Primäraffecte. Es ergiebt diese Zusammenstellung nicht weniger als 36 aus 52 Fällen, bei welchen der Beginn der Rückenmarkserkrankung in die ersten 6 Jahre fällt. Erb[1]) constatirte bei seinen hier mit verwertheten Beobachtungen 18 mal den Beginn innerhalb der ersten 6 Jahre, nur 4 mal nach dem 9. Jahre und wies bei dieser Gelegenheit auf den höchst beachtenswerthen Unterschied zwischen Tabes dorsalis und syphilitischer Spinalparalyse hin. — Aehnliche Verhältnisse finden ihren Ausdruck in der kleinen Statistik von Muchin (l. c.), in welcher er ausser den hier schon mit benutzten über weitere 20 Fälle berichtet. Bei 9 von diesen kam die Myelitis innerhalb der ersten 6 Jahre nach der Infection zum Ausbruche, bei 9 zwischen dem 6. und 10. Jahre und nur bei 2 nach dem 10., bei keinem nach dem 15. Jahre.

Soweit aus den Angaben der Krankengeschichten zu ersehen ist, hat eine Behandlung der Primär- oder Secundärerscheinungen stattgefunden in 38 Fällen. Ueber die Dauer und Intensität der Therapie ist nur selten eine Angabe vorhanden. Sie ist in 10 Fällen sicher eine ungenügende gewesen, war es aber wohl noch bei vielen der anderen Kranken. Nur aus 2 Krankengeschichten geht hervor, dass eine antisyphilitische Therapie vor Beginn der Rückenmarksaffection überhaupt nicht angewandt worden war. Bei 6 Kranken wurden Secundärerscheinungen nicht beobachtet, bei 6 waren Tertiärerscheinungen der Rückenmarksaffection vorausgegangen. Angaben über Recidive fand ich 20 mal, darunter in 3 Fällen wiederholte. Als nicht vorhanden werden Recidive in 6 Fällen angegeben. Es dürfte sich also weder um von vornherein besonders schwere Syphilis handeln, noch lässt sich erkennen, dass die Behandlung der Primär- oder Secundärerscheinungen von wesentlichem Einflusse war. In der 3. Beobachtung ist allerdings die Erkrankung als „Syphilis maligna" bezeichnet, und hier folgte der Infection die Rückenmarkserkrankung schon nach etwa 1½ Jahren nach, obwohl eine sehr energische antiluetische Behandlung eingeleitet worden war. Aber auch bei dem Kranken Muchin's (Beob. IL), bei dem es sich anscheinend keineswegs um eine besonders schwere Lues handelte (es ist nicht einmal das Auftreten von Secundärerscheinungen erwähnt), traten schon in relativ kurzer Zeit Symptome einer Spinalaffection auf, obwohl wiederholte antisyphilitische Curen vorausgegangen waren. Von den 8 Fäl-

1) Ueber syphilit. Spinalparalyse. Neurolog. Centralbl. 1892. No. 4.

len, von denen wir wissen, dass eine ungenügende Behandlung stattgefunden hatte, trat bei 6 die Paraplegie innerhalb der ersten 2 Jahre auf, eine gewiss bemerkenswerthe Thatsache. Weitgehende Schlüsse aus diesen spärlichen Daten zu ziehen, halte ich mich nicht für berechtigt. — Es ist also die syphilitische Spinalparalyse eine Erkrankung, die in weitaus den meisten Fällen wenige Jahre nach den ersten Secundärerscheinungen auftritt, zu einer Zeit also, die man wohl ebenso gut dem secundären, als dem tertiären Stadium der Lues zurechnen kann. Von den Autoren geben Hammond (l. c.), Vinache (l. c.), Julliard[1]) und Andere an, dass die specifische Myelitis meist im tertiären Stadium auftrete, während Caizergue[2]) das häufige Vorkommen der acuten Myelitis im secundären Stadium betont. Noch weiter geht Ladreit de Lacharrière (l. c.): Presque tous les auteurs ont jusqu'à présent rangé les accidents nerveux parmi les manifestations tardives ou tertiaires de la syphilis. En étudiant les observations que je publie (nur 2 Fälle von Rückenmarkserkrankung!), il est facile de se convaincre que telle n'est point la règle et que les désordres du système nerveux peuvent appartenir à une période beaucoup plus récente de la maladie."

Da die Spinalaffection meist schon wenige Jahre nach der Infection aufzutreten pflegt, fallen die meisten Erkrankungen in die mittleren Lebensjahre, eine Zeit, zu der auch die meisten Infectionen stattfinden. Eine Zusammenstellung der 56 Fälle, bei denen wir das Alter vermerkt fanden, ergiebt:

Beginn der Erkrankung im Alter von						20—25	Jahren	bei	6	Kranken	
=	=	=	=	=	=	26—30	=	=	12	=	
=	=	=	=	=	=	31—35	=	=	11	=	
=	=	=	=	=	=	36—40	=	=	15	=	
=	=	=	=	=	=	41—45	=	=	8	=	
=	=	=	=	=	=	46—50	=	=	3	=	
=	=	=	=	=	=	55	=	=	1	=	

Also 44 Erkrankungen vor, 12 nach dem 41. Lebensjahre.

Dass unter unseren 62 Patienten das weibliche Geschlecht nur mit 6 Fällen vertreten ist, wird uns nicht überraschen. Es findet hier der Umstand seinen Ausdruck, dass die Syphilis bei Männern sehr viel häufiger vorkommt, als bei den Frauen. Das Verhältniss ist genau dasselbe, wie bei der Tabes, nämlich 1 : 10.

Vinache (l. c.), Julliard[3]) und Caizergue[4]) heben hervor, dass die syphilitische Myelitis im Norden besonders häufig sei. Jeden-

1) l. c., S. 22. 2) l. c., S. 92. 3) l. c., S. 21. 4) l. c., S. 49.

falls dürften ungünstige Verhältnisse der Witterung öfters als auslösendes Moment wirken. Die Mehrzahl unserer Fälle scheint in den rauheren Jahreszeiten begonnen zu haben. Bei einer Reihe derjenigen, welche im Sommer erkrankten, lösten heftige Erkältungsschädlichkeiten die ersten Symptome aus. Dies ist z. B. in eclatanter Weise der Fall bei Beobachtung X, mehr chronisch scheint die Erkältungsschädlichkeit im Falle XI eingewirkt zu haben. Der Kranke E. L. P. (Beob. XV) erfuhr eine rapide Verschlimmerung seines Leidens nach einer intensiven Anstrengung und Erkältung; im Falle XIX traten die ersten Symptome nach einem kalten Bade auf u. dergl. mehr. Im Ganzen finden wir 11 mal die Angabe, dass rheumatische Schädlichkeiten von Einfluss gewesen waren.

Von viel geringerer Bedeutung scheinen alle anderen Noxen zu sein:

Traumata hatten nur in 2 Fällen (XVI u. XLII) stattgefunden und zwar jedesmal zu einer Zeit, zu welcher die Patienten offenbar schon erkrankt waren. Sie bewirkten — im Falle XVI zusammen mit einer Erkältung — eine beträchtliche Verschlimmerung des Leidens. Von einiger Bedeutung könnte vielleicht in dem Falle Rumpf's (XV) geistige Ueberanstrengung gewesen sein. Im Falle XXXIV wirkten neben der Aufregung des Krieges noch die Anstrengung und rheumatische Schädlichkeiten auf den Kranken ein.

Nach Vinache (l. c.) soll eine Prädisposition zu luetischen Spinalaffectionen bei Leuten bestehen, die ihre unteren Extremitäten besonders viel brauchen. Trotzdem zu unseren Kranken ein Kellner und eine Kellnerin zählen, haben wir uns von der Richtigkeit dieser Behauptung nicht überzeugen können.

Auch Excesse in venere scheinen nur von geringer Bedeutung zu sein. Wir finden sie nur in 2 Fällen erwähnt (XVIII u. LIX), in einem zusammen mit anderen Ausschweifungen. Bei den Beobachtungen VII und XXVI mag vielleicht die Verheirathung von schlimmem Einflusse gewesen sein, obwohl der erste dieser Kranken angab, in sexueller Beziehung mässig gewesen zu sein. Als Potatoren werden nur die Kranken XXIV und XXXIII bezeichnet.

Gelegentlich stellten sich die Initialsymptome der Spinallähmung im Anschlusse an anderweitige Erkrankungen ein; so waren im Falle IX wiederholte Anfälle von Gelenkrheumatismus und schwere Diphtherie[1]), im Falle XXX ein heftiger Katarrh vorausgegangen. Eine Patientin

1) Als auslösende Ursache bei der Tabes erwähnt Gowers (Diseases of the nervous system, p. 400) Diphtherie. Mit aller Reserve führt Erb (Krankh. d. Nervensystems, II. Hälfte. S. 538) zwei ähnliche Fälle an.

erkrankte, während sie stillte, bei einer zweiten waren zur Zeit des Auftretens der ersten Symptome die Menses besonders profus, zwei Factoren, die hier nur erwähnt sein mögen; eine grössere Bedeutung in der Aetiologie des Leidens glaube ich ihnen nicht beilegen zu dürfen.

Einzelne der Patienten waren nervös belastet oder boten selbst Zeichen nervöser Schwäche dar. Ihre Zahl ist erstaunlich gering, wenn man sich erinnern will, dass recht viele meiner Fälle aus Frankreich stammen. — Es scheint mir aus den eben angeführten Thatsachen hervorzugehen, dass neben der Syphilis als auslösende ätiologische Momente nur noch Erkältungen und allenfalls Traumata und Ueberanstrengungen eine wesentlichere Bedeutung zukommt. Auch diese letzteren fehlten in etwa der Hälfte der Fälle.

Der Beruf der Kranken scheint nur so weit von einiger Bedeutung zu sein, als er sie den oben erwähnten Schädlichkeiten leichter aussetzte.

Symptomatologie.

Ein dem unsrigen ähnliches Krankheitsbild hat, wie schon Erb erwähnt, James Ross gezeichnet. Auch manche der übrigen Autoren haben versucht, ein für die syphilitische Myelitis charakteristisches Krankheitsbild zu finden; mit welchem Erfolge, mögen einige Citate zeigen.

Breteau (l. c.) unterscheidet 2 Formen, eine „Myélite syphilitique à marche lente und eine Myélite syphilitique précoce à marche rapide. Erstere beginnt bisweilen mit Schmerzen, meist in Form des Gürtelschmerzes, die dumpf sind, irradiiren, selten die Intensität lancinirender Schmerzen haben. Bisweilen bestehen hartnäckige Rückenschmerzen, nie crises viscérales. Er erwähnt ferner „engourdissement“ und Formication der unteren Extremitäten als häufige Initialsymptome. Der Gang ist behindert, zögernd, ungeschickt, die Bewegungen der Füsse schwerfällig, letztere schleifen am Boden, bleiben an dessen Unebenheiten hängen. Dann tritt Muskelschwäche ein, die Kranken fallen häufig hin. Die Tast- und Schmerzempfindung ist meist gestört, während die anderen Gefühlsqualitäten nur selten ergriffen sind. Gewöhnlich sind die Patellarreflexe eher gesteigert. Störungen der Harn- und Stuhlentleerungen können im Beginne der Erkrankung oder aber auch erst im späteren Verlaufe sich einstellen. Die Symptome sind fast nie einseitig, meist aber auf einer Seite viel stärker ausgeprägt. — Bei seiner 2. Form bestehen Schmerzen, ähnlich wie

bei der ersten, ihnen folgen aber rascher die anderen Symptome. Der Puls ist etwas beschleunigt, die Temperatur normal. Die sensiblen und motorischen Störungen erreichen bald die Höhe ihrer Intensität, sind begleitet von Urin- und Stuhlbeschwerden (erst Retentio, dann Incontinentia). Häufig ist der Verlauf ein ascendirender. Auch hier tritt die Neigung hervor, vorwiegend eine Seite zu befallen. Die Reflexe fehlen, oft tritt Decubitus acutus auf.

Hammond[1]) beschreibt eine Form der syphilitischen Spinalaffection, welche meist in einer vorgeschrittenen Periode der Syphilis mit ausgesprochener Kachexie auftritt und sich charakterisirt durch Schmerzen, welche von der Wirbelsäule nach den Extremitäten hin ausstrahlen; durch ganz langsam sich ausbildende Muskelspannungen, wechselvollen Verlauf, schliesslich durch Paralyse, welche meist einseitig beginnt, rasch fortschreitet und bald auch das andere Bein ergreift. Auffallend ist, dass die Sensibilitätsstörungen nicht gleichen Schritt mit der Lähmung halten, dass erst nach langer Zeit Anästhesie auftritt. Oft sind die Sphincteren allein betroffen. Diese Fälle können langsam ausheilen; dabei ist die Prognose ungünstiger, wenn die uro-genitalen Functionen betroffen sind; es kommt dann leicht Decubitus und Cystitis hinzu. Daneben existirt nach Hammond eine subacut verlaufende Form, die meist ohne Prodrome beginnt; nur zuweilen gehen dem Auftreten der Paralyse vage Schmerzen in den betroffenen Gliedern voraus. Die Lähmung beginnt in den unteren Extremitäten, ist in wenigen Tagen complet, dabei Blasenstörungen. Die Prognose ist ganz schlecht, die Patienten erliegen trotz aller Therapie nach kurzer Zeit einer septischen Infection.

Caizergue's[2]) Arbeit enthält zwei bemerkenswerthe Angaben: „Du côté de la motilité, les contractures sont rares" und: „Les reflexes sont souvent exagérés, rarement supprimés".

Julliard[3]) schreibt: „Dans beaucoup des paraplégies syphilitiques l'intégrité de la sensibilité contrastait étrangement avec l'intensité des lésions motrices".

Proux (l. c.) schildert das Krankheitsbild wie folgt: Ein erst kurze Zeit Syphilitischer fühlt sich plötzlich unwohl, verliert den Appetit, wird anämisch, klagt über vage Rückenschmerzen, welche in die Beine ausstrahlen. Gleichzeitig treten Formicationen, Mattigkeit, rasch zunehmende Schwäche auf. In weniger als 24 Stunden ist der Kranke gezwungen, das Bett zu hüten. Das Fieber ist, falls solches besteht, nur gering; in den Fällen des Autors ist eine Tem-

1) l. c., S. 662. 2) l. c., S. 148. 3) l. c., S. 77.

peratursteigerung überhaupt nicht notirt. Nach verschieden langer Zeit verschwinden die motorischen und sensiblen Störungen; bisweilen recidiviren sie. Mit der Lähmung zugleich können Recidive der cutanen Syphilide auftreten. Bisweilen ist der Beginn auch ein langsamer. Die Lähmung betrifft die unteren Extremitäten, die Blase und den Mastdarm. Nur selten ist die Paraplegie complet, meist ist sie ungleichmässig, beginnt auf der einen Seite. Nur geringe Muskelatrophien bei meist vollständig erhaltener elektrischer Erregbarkeit. Impotenz. Die prodromalen Schmerzen haben nichts Charakteristisches. Gürtelgefühl fehlt in den Fällen des Autors. Bisweilen treten lancinirende Schmerzen auf. Die sensiblen Störungen, die nie fehlen, sind von wechselnder Intensität. Trophische Störungen fehlen oder sind nur gering. Der Typus der Erscheinungen ist ein remittirender. Nach den Angaben Vinache's (l. c.) beginnt die syphilitische Myelitis mit Gefühl von Torpor, Formicationen, irradiirenden Schmerzen, Schmerzen am Rumpfe u. s. w. Noch öfter wird der Kranke überrascht durch ungewöhnliche rasche Ermüdung oder Schwäche der sexuellen Functionen. Sehr häufig sind ferner Harnbeschwerden. Als charakteristisch bezeichnet er die Unregelmässigkeit, die unvollständige Ausbildung der Symptome, ihre „fragmentation", die Ungleichheit der Beschwerden, das Vorwiegen motorischer Störungen, die bizarre Verbindung multipler nervöser Affectionen. Er citirt von Fournier (Syphilis médullaire, Leçons inédites) folgende Sätze: La paraplégie est rarement complête, absolument complête. Il est exceptionnel qu'elle annihile totalement la puissance motrice. Si elle abolit la station et la marche, elle laisse subsister quelques légers mouvements. Quelquefois elle est si incomplête que dans quelques cas le malade est encore capable, au moins pour un certain temps, de se tenir debout avec des béquilles et de faire quelques pas.

Zum Schlusse seien hier noch einige Stellen aus einer kürzlich erschienenen Arbeit von Sachs[1]) angeführt: The association of cranial nerve affections with spinal symptoms, most frequently of spastic type, in the presence of a distinct history of syphilitic contagion and of repeated remissions, gives strong evidence of this special form of disease (multiple cerebro-spinal syphilis). Syphilis of the central nervous system, far from being a vague disorder, is often characterized by a most definite series of symptomes. — While spastic symptoms would seem to be present in the majority of these cases, cases of flaccid paralysis with absence of the reflexes do sometimes

1) Multiple cerebro-spinal Syphilis. New York Medic. Journal. 19. Sept. 1891.

occur. — The syphilitic invasion would seem to attack the lateral columns most frequently; the posterior columns come next in order; and the gray matter last of all.

Das Krankheitsbild, wie es unsere Fälle bieten, hat in seinen wesentlichen Zügen Erb in der oben angeführten Arbeit (Neurol. Centralblatt 1892. Nr. 6) bereits geschildert. Beschäftigen wir uns hier zunächst mit den initialen Erscheinungen, so sehen wir, dass es sich in den meisten Fällen um eine schleichend entstehende Spinalaffection handelt, welche Personen betrifft, die erst vor wenigen Jahren Erscheinungen primärer oder secundärer Syphilis darboten. Bei einigen der Kranken waren der Rückenmarksaffection Erscheinungen von Seiten des Gehirns vorausgegangen, wie wir solche bei Syphilitischen nicht selten zu beobachten Gelegenheit haben. So findet sich im Falle III, XVIII und XXX als passagere Erscheinung Doppelsehen, bei einem anderen Kranken durch Neuritis optica bedingte Abnahme des Sehvermögens. Endlich begann in den drei letzten unserer Beobachtungen die cerebro-spinale Erkrankung mit schweren cerebralen Erscheinungen, ebenso in der Beobachtung XXXI. Das Gewöhnliche ist ein Beginn mit langsam zunehmender Schwäche und Steifigkeit in den unteren Extremitäten, häufig begleitet von Parästhesien. Diese subjectiven Störungen der Sensibilität bestehen meist in Formication, sind am häufigsten in den Beinen localisirt; in einem Falle war auch das Epigastrium davon betroffen. Oefters wird auch Gürtelgefühl erwähnt, nähere Angaben über den Sitz desselben fehlen jedoch fast stets. Es wäre noch zu erwähnen: Brennen und „Sammtgefühl", Gefühl, als ob der Kranke elektrisirt werde, Schauer in den Beinen, sowie das vereinzelte Vorkommen von auf die Gegend des Afters beschränkten Parästhesien, und das bei einem Kranken notirte „Ziehen" vom Rücken nach den Beinen. Diese subjectiven Sensibilitätsstörungen sind nicht selten die einzigen Anzeigen einer Läsion der Gefühlsbahnen. Gelegentlich ist wohl auch als initiales Symptom Hyperästhesie erwähnt. Eigentliche Schmerzen kommen zwar im Beginne vor, sie sind aber offenbar fast ausnahmslos von recht geringer Intensität. Am häufigsten betreffen sie die Wirbelsäule oder die Sacralgegend, bisweilen nehmen sie die Form eines Gürtels an. Als Sitz von Schmerzen finden wir fernerhin die verschiedensten Körpertheile notirt: Brust, die Intercostalgegend, Unterleib, die Beine, Kniee, die Hüften, Fossae iliacae, das Gesäss u. s. w. Hie und da sehen wir auch im Beginne der Erkrankung Zuckungen in den Beinen, einmal war das eine Bein von „Krämpfen" heimgesucht. — Ernstere objective Störungen des Gefühls scheinen nie oder fast nie vorzukommen. Nur ein Kranker

giebt an, im initialen Stadium bis zum Nabel herauf anästhetisch gewesen zu sein. Von competenter Seite scheint damals eine Untersuchung nicht stattgefunden zu haben. — Ein nicht allzu seltenes Vorkommniss ist es, dass die soeben beschriebenen motorischen und sensiblen Störungen zunächst nur das eine Bein ergreifen, erst später auch das andere in Mitleidenschaft ziehen. Seltener scheint die Erkrankung einen ascendirenden Verlauf zu nehmen, sich allmählich von den Füssen nach oben zu verbreiten, um in der Gegend des Beckengürtels Halt zu machen.

Zu den allerwichtigsten Erscheinungen dieser Periode gehören die Störungen der Harnentleerung. Wir finden sie bei über der Hälfte unserer Fälle (37) unter den Frühsymptomen angeführt. Es ist hier die Lähmung des Detrusor, stärkeren oder geringeren Grades, die weitaus zu überwiegen scheint. Seltener finden wir im Beginne Schwäche des Sphincters, in einem Falle Retentio urinae neben Incontinenz. Bei 22 Kranken war neben der Störung der Harnentleerung oder auch ohne Betheiligung dieser die Entleerung der Faeces abnorm und auch hier ist die Retentio mehr als doppelt so häufig verzeichnet, wie die Incontinenz.

Endlich hätten wir als ein nicht ganz seltenes Frühsymptom eine Schwächung der sexuellen Leistungsfähigkeit anzuführen, die — wo sie vorhanden ist — meist sehr bald den höchsten Grad, die Impotenz, zu erreichen scheint. Als Reizungserscheinung im Gebiete der Sexualorgane müssen wir des in zwei Fällen vorhandenen Priapismus, sowie der bei dem einen Kranken Muchin's (Beob. XXXIII) gleichzeitig mit heftigen Rückenschmerzen auftretenden sexuellen Erregung, die bisweilen sich bis zur Ejaculation steigerte, gedenken. — Dass die Harnbeschwerden den übrigen Erscheinungen oft recht lange vorausgehen können, hat schon Erb erwähnt. Ein auffallendes Beispiel dieser Art ist unsere Beobachtung LIV: hier trat 6 Jahre nach der Infection als einzige Erscheinung Incontinentia urinae auf, der erst 3 Jahre später Schwäche in den unteren Extremitäten folgte. — Selten ist es, dass schon frühzeitig eine stärkere Lähmung eintritt. Nur in einem einzigen Falle (Beob. XLIV) war schon nach ¼ Stunde eine vollständige Paraplegie vorhanden. Es bildet jedoch dieser Fall in mehrfachen Beziehungen eine Ausnahme: Zunächst wurden hier in der ersten Zeit Parese der Arme und Dyspnoe constatirt, dann war die Erkrankung ausgelöst durch eine besonders plötzlich und intensiv einwirkende Schädlichkeit, eine kalte Douche, deren Wirkung sich, wie soeben erwähnt, zunächst nicht auf die sonst allein betroffenen Partien des Rückenmarks beschränkte. Endlich nimmt

dieser Fall noch dadurch eine Ausnahmestellung ein, dass die Erkrankung ganz acut, ohne jegliche Prodrome einsetzte. Ein ganz ähnliches Verhalten bot noch die Beobachtung XXXIV dar, bei der ich jedoch nicht sicher bin, ob es sich um eine complete Paraplegie handelte. Mit diesen Fällen, sowie den verhältnissmässig spärlichen übrigen mit acutem Beginne werden wir uns bei Besprechung der pathologischen Anatomie der Erkrankung noch zu beschäftigen haben.

Am ausgeprägten Krankheitsbilde finden sich die folgenden Störungen der Motilität: Ein Symptom, das in all den oben angeführten Krankengeschichten wiederkehrt, ist die spastische Lähmung der unteren Extremitäten. Wir begegnen ihr in allen Abstufungen, es ergiebt sich jedoch ein unzweifelhaftes Ueberwiegen der leichteren Grade. Ganz selten ist eine complete Paralyse, und wo sie auftritt, ist sie nur vorübergehend zu constatiren. Von dieser Regel liessen sich nur wenige Ausnahmen finden, und sie betreffen alle Fälle, die letal endeten, die erst nach längerem Bestehen der Erkrankung oder während eines Recidivs zur Untersuchung kamen. Das Gewöhnliche ist: Sehr ausgesprochen spastischer Gang bei relativ recht geringer Parese. Auch in dem Stadium, dessen Symptome wir eben besprechen, ist recht häufig die motorische Störung auf den beiden Körperhälften ungleich, das eine Bein stärker, das andere weniger intensiv gelähmt, bei beginnenden oder nicht vollständig ausgebildeten Fällen kann sich die spastische Parese auf die eine Extremität mehr oder weniger vollständig beschränken.

Eine Reihe motorischer Störungen wird noch bei der Besprechung der Complicationen Erwähnung finden, hier soll zunächst das typische, reine Krankheitsbild fixirt werden.

Einen scharfen Gegensatz zu dem ausgesprochen spastischen Gang bilden die geringen Muskelspannungen. Es ist dies ein Contrast, der nicht nur Erb in seinen Beobachtungen auffiel, auch bei einzelnen anderen Autoren findet er Erwähnung, so von Joffroy (s. Beob. X) und Rumpf (s. Beob. XV). Erb fand die Spannungen bei etwa $^9/_{10}$ seiner an syphilitischer Spinalparalyse leidenden Kranken auffallend gering. Wie sich diese Dinge bei den hier gesammelten fremden Beobachtungen verhalten, das lässt sich durch Zahlen nicht ausdrücken, dazu sind die Angaben zu mangelhaft. Aber gerade der Umstand, dass in 13 Krankengeschichten dieses Symptom überhaupt keine Erwähnung findet, spricht wohl dafür, dass es sich öfters nicht nachweisen liess oder doch nur wenig ausgeprägt und infolgedessen auch wenig auffallend war. Hochgradige Muskelspannungen und Contracturen finden sich fast ausnahmslos nur in weit vorgeschrittenen Fällen.

Die Sehnenreflexe der unteren Extremitäten sind stets gesteigert. Fast ganz constant finden wir Fussclonus, recht häufig auch Patellarclonus erwähnt. An den Armen scheinen die tiefen Reflexe eine Beeinträchtigung nur selten zu erfahren. Im Falle I waren sie unzweifelhaft gesteigert, im Falle LV waren die Tricepsreflexe ungleich lebhaft.

Notizen über Steigerung oder Verminderung der Hautreflexe fehlen fast gänzlich. Bei dem Kranken, den ich selbst zu beobachten Gelegenheit hatte, wechselte ihr Verhalten fast täglich, jedoch waren sie im Allgemeinen eher herabgesetzt. Auch Muchin hat ein Fehlen einzelner oder aller Hautreflexe in einigen seiner Fälle beobachtet. — Das seltene Vorkommen einer solchen Herabsetzung steht im Einklange mit den geringen Störungen der Sensibilität. Diese fehlen allerdings fast nie gänzlich, beschränken sich aber recht häufig auf subjective Störungen oder auf geringe, partielle, oder ganz circumscripte Abnahme des Gefühls. Auch hier finden wir, wie bei den Störungen der Motilität, dass die eine untere Extremität bisweilen stärker betroffen ist, als die andere; noch häufiger aber sind nur kleine umschriebene Partien der Beine oder der Beckengegend betroffen, namentlich gilt dies für die objectiv nachweisbaren Veränderungen. Endlich sind auch fast ausnahmslos nicht alle Empfindungsqualitäten in die Störung mit einbezogen. So finden wir eine isolirte Herabsetzung der Tast-, der Schmerzempfindung, des Muskelsinns, des Raumsinns, wiederholt Schwanken bei Augenschluss, combinirte Hypästhesie für Schmerz — und Temperatur —, für Schmerz- und tactile Reize. Bei einem Kranken war erst nur die Schmerzempfindung am Fussrücken, später auch Tast- und Temperatursinn herabgesetzt. Gleich Oppenheim[1]) konnten wir mehrfach eine isolirte Temperatursinnsstörung constatiren. Nur ganz ausnahmsweise findet sich ausgebreitete Anästhesie und auch dann nur vorübergehend oder im Endstadium der Erkrankung.

Parästhesien fehlen selten. Sie äussern sich bald als Formicationen, bald als Taubheitsgefühl, Spannungsgefühl in den verschiedensten Theilen (in den Beinen, Knieen, am Rücken, Gesässe u. s. w.), Brennen u. dergl. mehr. Gelegentlich finden wir Gürtelgefühl notirt. Heftige Schmerzen scheinen nach den vorliegenden Krankengeschichten sehr selten zu sein, geringere Beschwerden dieser Art aber ziemlich oft vorzukommen. Sie zeigen sich bisweilen in der Form

1) Zur Kenntniss d. syphil. Erkrankung d. central. Nervensystems. Berliner klin. Wochenschr. 1889. Nr. 48.

des Gürtelschmerzes, ausstrahlender Schmerzen in den Beinen, Schmerzen in der Lumbal- oder Dorsalregion, in einzelnen Nervengebieten (Obturatorius und Cruralis). Bisweilen finden sich ferner Hyperästhesien der ganzen Beine, der Unterschenkel, des Rückens, in vereinzelten Beobachtungen beschränkt auf den Kältesinn, den Temperatursinn überhaupt oder die Tastempfindung.

In mehreren der Krankengeschichten sind Zuckungen in den Beinen, in zweien auch Wadenkrämpfe erwähnt.

Alle diese Symptome finden sich in den reinen, nicht complicirten Fällen auf die untere Körperhälfte beschränkt. Ausser ihnen ergiebt die Untersuchung bei vielen Patienten noch Hinweise auf eine überstandene — selten auf eine noch floride — Syphilis der Haut, Schleimhäute u. s. w. So finden wir die Angaben, dass mehrfach Narben an den Genitalien, Drüsenschwellungen (allgemein oder auf die Inguinalgegend beschränkt) und Plaquesnarben an den Mundwinkeln gesehen wurden. Nur wenige der Kranken hatten noch ein cutanes Syphilid, Milztumor oder eine suspecte Augenaffection.

Decubitus und Cystitis sind selten, treten meist nur in sehr schweren Fällen und im späteren Stadium der Erkrankung auf.

Hiermit ist der Symptomencomplex der uncomplicirten, typischen Fälle erschöpft. Selbst die eingehendste Untersuchung von competentester Seite hat bei ihnen weitere Veränderungen nicht ergeben. Anders in den complicirten Fällen, von denen unsere Beobachtungen XXXIX—LXII Beispiele geben sollen. Hier finden sich neben den Symptomen der „syphilitischen Spinalparalyse" solche, die auf eine ausgedehntere Läsion im centralen Nervensystem schliessen lassen. Bei den ersten 5 dieser Kranken und im Falle LVI wurde Ataxie constatirt. Es ist hier nicht der Ort, die Frage zu erörtern, ob dieses Symptom der Ausdruck einer Weiterverbreitung des krankhaften Processes im Rückenmarke oder im Gehirn ist. Bei allen Patienten ist wohl die Ataxie nicht sehr ausgeprägt gewesen, so dass sie den spastischen Störungen gegenüber mehr in den Hintergrund trat.

Vorübergehend bestanden in der Beobachtung XLIV Schwäche und Schmerzen in den Armen. Da schon nach 5 Tagen diese Störungen wieder beseitigt waren, geht es wohl nicht an, eine gröbere anatomische Läsion in der Medulla spinalis ihnen zu Grunde zu legen. Wohl aber können wir dies in einigen der folgenden Fälle, in denen sich dauernde Störungen der Sensibilität (Herabsetzung der Tast- und Schmerzempfindung an den Armen neben vorübergehenden Parästhesien in Beob. XLV) oder der Motilität (Steifigkeit und Beschränkung der Bewegung, Klauenhand beim Falle XLVI) u. dergl. mehr

finden. Nicht selten sind neben dem Rückenmarke Gehirn oder Gehirnnerven erkrankt, und zwar sehen wir oft gerade jene Läsionen, die überhaupt bei Syphilitischen so überaus häufig sind, nämlich Lähmungen der inneren und äusseren Augenmuskeln, Diplopie, Anisocorie, träge oder fehlende Reaction der Pupillen auf Licht, Myosis. Andere Patienten wieder litten an nächtlicher Cephalaea, an anfallsweise auftretendem Schwindel, Supraorbitalneuralgie, Abnahme der Sehschärfe (in einem Falle wurde Neuritis optica diagnosticirt), Facialis- und Hypoglossuslähmung, Atrophie der Zunge, Störung der Sprache, Hemiplegie, psychischen Störungen (Depression und Verwirrung), alles Symptome, die unzählige Male schon bei Lues cerebri beschrieben worden sind.

Der Verlauf des Leidens ist im Wesentlichen ein sehr chronischer, progressiver. Das Fortschreiten der Erkrankung wird nicht selten unterbrochen durch recht beträchtliche Remissionen, ja es scheint spontane Ausheilung des Processes erfolgen zu können, der allerdings nach längerer oder kürzerer Zeit ein Recidiv zu folgen pflegt. Solche traten wiederholt bei der Beobachtung LIX auf. Dass intensiv einwirkende Schädlichkeiten, wie heisse Bäder, kalte Douchen, heftige Erkältung oder Ueberanstrengung, Traumata, eine plötzliche beträchtliche Verschlimmerung bewirken können, geht aus unseren Krankengeschichten zur Genüge hervor. Ebenso scheint bei einem Patienten (Beob. XLII) eine Mercurdysenterie, bei einem anderen die Verheirathung den Anlass zu einer Exacerbation gegeben zu haben. Aber auch ohne nachweisbare Schädlichkeit kommen solche vor. Nur in drei Fällen trat schon nach wenigen Monaten der Tod ein; bei unserem Kranken G. (Beob. I) bildeten Decubitus und Pyelonephritis die Ursache des Todes, der nach 4 Monaten erfolgte; das andere Mal (Beob. XI) dürfte wohl auch ein gangränöser Decubitus nach ca. 5 monatlichem Bestehen des Leidens den schlimmen Ausgang bewirkt haben, das dritte Mal starb die Patientin (Beob. LX) nach etwa 3 Monaten an „Entkräftung", nachdem sie einige Zeit hindurch die Nahrungsaufnahme fast gänzlich verweigert hatte. Auch hier war das Krankheitsbild durch einen Decubitus complicirt.

Diesen rasch verlaufenden Fällen können wir andere gegenüberstellen, die sehr langsam zum Tode führten: Der Kranke von Williamson (Beob. XXVII) erlag erst nach 9 Jahren seinem Leiden. Er hatte in der letzten Zeit ebenfalls an Decubitus, sowie an Pyelocystitis gelitten. Noch günstiger war der Verlauf in 2 weiteren Fällen (Beob. XLVI und LIV): Der eine Kranke war 14, der andere 16 Jahre

nach dem Beginne der Erkrankung noch am Leben, ja der Letztgenannte befand sich sogar noch in einem recht leidlichen Zustande, seine Ernährung war eine vortreffliche. Es sind dies Fälle, in denen der Krankheitsprocess viele Jahre hindurch wenig oder gar keine Fortschritte macht.

Die Diagnose der syphilitischen Spinalparalyse wird sich wohl in vielen Fällen mit grosser Sicherheit stellen lassen, wenn es gelingt, die vorausgegangene Infection nachzuweisen. Sie wird, gestützt durch diese anamnestische Ermittelung oder durch noch vorhandene Spuren einer luetischen Erkrankung, vorausgegangene passagere Lähmung einzelner Hirnnerven u. s. w. zu machen sein, wenn wir bei einem Patienten eine spastische Parese der unteren Extremitäten finden, welche alle oder einen grösseren Theil folgender Merkmale darbietet: Die Lähmung darf nicht dauernd eine vollständige sein. Es besteht deutlich spastischer Gang bei auffallend geringen Muskelspannungen. Die Sehnenreflexe der unteren Extremitäten sind hochgradig gesteigert. Es finden sich frühzeitig Störungen der Harn- oder Stuhlentleerung, öfters auch der Potenz. Sensibilitätsstörungen können ganz fehlen, beschränken sich oft auf Parästhesien. Ausgebreitete Anästhesie findet sich nicht oder doch nur vorübergehend, die vorhandene Herabsetzung des Gefühls beschränkt sich öfters auf einzelne Qualitäten der Sensibilität. Schmerz ist ein relativ seltenes Symptom, er ist nie längere Zeit hindurch sehr heftig. Motilität und Sensibilität sind, wenigstens im Beginne, häufig in dem einen Beine stärker herabgesetzt, als in dem anderen. Vasomotorische und trophische Störungen pflegen vollständig zu fehlen, nur bei ganz schweren Fällen oder im Endstadium tritt Decubitus auf. Die elektrische Erregbarkeit der Nerven und Muskeln ist nicht verändert. Sehr charakteristisch sind wohl die gelegentlich vorkommenden weitgehenden Remissionen, die sich mehr oder weniger einer spontanen Heilung nähern können, und die Recidive. Endlich werden Fälle, bei denen die Intensität der Symptome so häufig wechselt, wie in unserer Beobachtung I, meist keine wesentlichen diagnostischen Schwierigkeiten bieten. Für die Differentialdiagnose kommt eine ganze Reihe von Affectionen in Betracht.

Mit der Tabes dorsalis theilen viele der „complicirten" Fälle von syphilitischer Spinalparalyse einzelne Symptome: Die Syphilis ist bei beiden Affectionen ätiologisch wichtig, und gerade dadurch wird auch ein Theil der beiden gemeinsamen Symptome erklärt: Diplopie, Veränderungen in Grösse und Reaction der Pupillen, Atrophie

des Opticus und eine Reihe anderer cerebraler Erscheinungen kommen bei beiden Krankheiten vor, ebenso Störungen der Harn- und Stuhlentleerung, Abnahme der Potenz, Parästhesien, Gürtelgefühl. Auch bei der Hinterstrangsklerose ist die Sensibilitätsstörung im Beginne oft gering, auf einzelne Empfindungsqualitäten beschränkt, der Decubitus eine Erscheinung des Endstadiums, die Ernährung meist lange Zeit hindurch gut. Trotzdem wird die Differentialdiagnose stets leicht zu stellen sein. Schon die Zeit des Beginnes nach der Infection bietet bemerkenswerthe Unterschiede. Vor Allem aber pflegen die Erscheinungen von Seiten der Motilität gänzlich verschieden zu sein. Auf der einen Seite finden wir Ataxie [1]) bei — im Beginne — vollständig erhaltener grober Kraft, auf der anderen spastischen Gang und Parese. Andere Unterscheidungsmerkmale bieten die Sehnenreflexe, die bei der einen Affection fehlen, bei der anderen lebhaft gesteigert sind. Der Tabes eigenthümlich sind ferner gewisse Veränderungen der Sensibilität, die verlangsamte Schmerzempfindung, die Nachdauer der Empfindung, die Allocheiria, die Polyästhesie u. dergl. mehr, die wir sämmtlich bei unseren Kranken nicht angegeben finden; sodann die verschiedenen Krisen, die Arthropathien, die abnorme Zerreisslichkeit der Sehnen und Brüchigkeit der Knochen, gewisse trophische Störungen (Zahnausfall u. s. w.) — Unterscheidungsmerkmale in Hülle und Fülle! — Ich möchte nicht versäumen, an dieser Stelle einer Angabe von Gowers Erwähnung zu thun. Er schreibt [2]): „Symptoms of locomotor ataxy sometimes succeed other diseases of the spinal cord and such sequence is especially common in syphilitic subjects. Myelitis and syphilitic gummata may be thus succeeded by tabes.“ Sollte Tabes und syphilitische Spinalparalyse sich gleichzeitig bei einem Individuum finden — ich kenne kein gutes Beispiel für dieses Vorkommen —[3]), so dürfte dadurch die Diagnose wesentlich erschwert werden, und die Möglichkeit eines solchen Vorkommnisses scheint nicht allzu fern zu liegen.

Fälle von multipler Sklerose werden häufig grosse Aehnlichkeit mit unserem Krankheitsbilde bieten. Sind ja bei dieser nicht selten im Beginne die unteren Extremitäten allein betroffen. Spastischer Gang, gesteigerte Sehnenreflexe, geringfügige Sensibilitätsstörungen sind beiden Affectionen gemeinsam. Das Fehlen von

1) Es ist bei einigen unserer Beobachtungen ebenfalls das Symptom der Ataxie gefunden worden. Es bestand aber dann stets neben spastischem Gange und war nie stark ausgeprägt.

2) Diseases of the nervous system. 2 edition. 1892. p. 401.

3) s. aber unten Beobachtungen LXVIII und LXIX.

Schmerzen oder die geringe Intensität etwa vorhandener würde ebensowenig einen Anhaltspunkt für die Diagnose bieten, als das Fehlen oder Vorhandensein cerebraler Störungen. Trotzdem wird das ausgeprägte Krankheitsbild der multiplen Sklerose kaum zu Verwechselung Veranlassung geben. Intentionstremor, Nystagmus und scandirende Sprache finden wir in unseren Beobachtungen nirgends erwähnt. Das Verhalten der Blase, des Mastdarms und der Potenz ist bei beiden Formen ein verschiedenes. Das Missverhältniss zwischen dem ausgesprochen spastischen Gange und den geringen Muskelspannungen unserer Erkrankungsform wird in den meisten Fällen eine Differentialdiagnose ermöglichen. Immerhin ist es recht wohl denkbar, dass die multiple Sklerose auch einmal das Krankheitsbild einer syphilitischen Spinalparalyse vortäuscht, ebenso gut, wie sie es bei den meisten anderen Rückenmarksaffectionen thun kann. Es wäre dann die Entscheidung mit einiger Wahrscheinlichkeit nur an der Hand einer genauen Anamnese und Untersuchung der Haut, Schleimhäute, Drüsen u. s. w. zu treffen.

Die Compressionsmyelitis unterscheidet sich von der Krankheitsform, welche uns hier beschäftigt, in so vielen Punkten, dass eine eingehende Besprechung der Differentialdiagnose nicht nöthig erscheint. Ihr gewöhnlicher Beginn, nämlich der mit den Erscheinungen der Wurzelirritation, unter denen die Schmerzen eine besondere Rolle spielen, lässt schon eine Verwechselung kaum zu. Der Umstand, dass die Lähmung im Beginne stets eine schlaffe, häufig von ausgesprochener Atrophie und Entartungsreaction begleitet ist; dass ferner die Blase und der Mastdarm häufig erst spät betroffen werden, der chronische, von keinen Remissionen unterbrochene Verlauf genügen zur Charakterisirung des Leidens. Endlich werden oft nachweisbare Veränderungen an der Wirbelsäule (Kyphose, Anschwellung, heftiger localer Schmerz und Druckempfindlichkeit) die Diagnose leicht stellen lassen.

Auch die Syringomyelie und Morvan'sche Krankheit können differentialdiagnostisch wohl nie ernstlich in Betracht kommen. Es sind bei den wohlausgebildeten Fällen die Sensibilitätsstörungen, die Muskelatrophie und die, namentlich bei der letztgenannten Krankheit vorkommenden trophischen Störungen so charakteristisch, dass die Unterscheidung von der syphilitischen Spinalparalyse nicht wohl irgend welche Schwierigkeiten bereiten kann.

Etwas anders liegen die Verhältnisse bei der spastischen Spinalparalyse. Nicht weniger als drei der oben gebrachten Fälle (Beob. XXXVII, XXXVIII und LX) werden von den betref-

fenden Autoren als Beispiele dieser Krankheit angeführt. Es liegt dies jedoch lediglich daran, dass keiner der Autoren sich an die Erb'sche Definition der spastischen Spinalparalyse gehalten hat. Die Patienten boten wohl „eine allmählich zunehmende Parese mit Muskelspannungen und auffallend gesteigerten Reflexen", aber sie boten ausserdem noch manche andere Symptome: es war Blase, Mastdarm oder Potenz geschwächt, es fanden sich bei dem einen Falle ferner Schmerzen und recht auffallende Hirnerscheinungen, welche der Diagnose jede Berechtigung nehmen. Es ist also auch hier bei einiger Vorsicht ein Irrthum in der Diagnose nicht wohl möglich.

Die Hämatomyelie könnte leicht mit denjenigen unter unseren Fällen verwechselt werden, bei denen die Paraplegie ganz plötzlich auftritt, im Beginne eine complete ist und mit stärkeren Störungen der Sensibilität einhergeht. Aus den spärlichen Angaben, die unsere hierher gehörenden Krankengeschichten über die Art des Beginns enthalten, ist es in der That unmöglich, Merkmale anzuführen, die in den ersten Tagen und Wochen eine sichere Diagnose ermöglichen, um so weniger, als der Spinalapoplexie gelegentlich dieselben Prodrome vorausgehen, wie der syphilitischen Spinalparalyse. Für die letztere mag es vielleicht sprechen, wenn schon längere Zeit, Monate lang, leichte Erscheinungen von Seiten des Rückenmarks vorhanden sind. Die Anamnese kann, wo sie eine vorausgegangene Infection feststellt, kaum einen Anhaltspunkt bieten, da syphilitische Individuen infolge der Gefässveränderungen zu Apoplexien besonders neigen. Traumata lösen nicht allzu selten Apoplexie und Myelitis aus. Beide Erkrankungsformen sind ferner am häufigsten zwischen dem 20. und 40. Lebensjahre. Gegen unsere Form der Myelitis würde es selbstverständlich sprechen, wenn Anamnese und Untersuchung einerseits nichts von Syphilis ergeben, andererseits eine andere Ursache für die Hämorrhagie — etwa ein Vitium cordis — sich finden sollte. Der weitere Verlauf der Erkrankung wird wohl stets den Zweifel beseitigen: Es wird bei der Blutung in den meisten Fällen die Affection progressiv sein oder doch sich nur sehr langsam bessern, bei der syphilitischen Paralyse dagegen fast ausnahmslos sehr bald eine Wendung zum Besseren zu constatiren sein. Eine von Anfang an bestehende und Monate lang dauernde complete Paralyse mit hochgradigen Sensibilitätsstörungen wird sich bei unserer Form nie finden, eine degenerative Atrophie der Muskeln vollends die Diagnose derselben ausschliessen lassen.

Einzelne Fälle der seltenen Ataxic paraplegia (Gowers)[1])

1) Diseases of the nervous system. 2. edition. vol. I. p. 453.

geben in so vollständiger Weise den Symptomencomplex wieder, den ich oben bei den mit Ataxie complicirten Beobachtungen wiederholt geschildert habe, dass eine einigermaassen sichere Diagnose sich nur dann wird stellen lassen, wenn die anamnestischen Angaben oder die Untersuchung Syphilis mit Sicherheit feststellen oder ausschliessen lassen. Ein plötzlicher Beginn scheint bei dieser Affection nicht vorzukommen. Ferner ist auch hier der Verlauf anscheinend fast stets ein langsam progressiver, zu completer Paralyse führend. Nystagmus, Articulationsstörung, Tremor der Gesichtsmusculatur, ähnlich dem bei progressiver Paralyse, sind Symptome, die bei der Ataxie paraplegia selten vorkommen, bei unseren Beobachtungen nie notirt sind. Umgekehrt scheinen stärkere Remissionen bei jener Erkrankungsform nicht vorzukommen, während sie bei dieser nicht allzu selten sind. Es wird der Verlauf und der Erfolg der Therapie wenigstens in manchen Fällen die Differentialdiagnose ermöglichen.

Die grössten Schwierigkeiten werden selbstverständlich dann entstehen, wenn es gilt, die nicht syphilitische Myelitis dorsalis von der syphilitischen Spinalparalyse zu unterscheiden. Es ist dies, wie schon Erb in seiner Mittheilung über die syphilitische Spinalparalyse hervorhebt, vor allen Dingen dadurch erschwert, dass „die landläufigen Schilderungen des Symptomenbildes dieser Erkrankung (i. e. der Myelitis transversa dorsalis) zum grossen Theil von den syphilitischen Formen entnommen sind, die ja meist als Myelitis transversa diagnosticirt werden. Ich habe versucht, die Lösung dieser Aufgabe dadurch anzustreben, dass ich unter den Krankengeschichten aus dem Archive der hiesigen Klinik der letzten 12 Jahre alle diejenigen Fälle durchsah, welche die Diagnose einer Myelitis trugen. Es fanden sich deren im Ganzen 41, von denen 24 ein so vollständig von der syphilitischen Spinalparalyse verschiedenes Bild boten, dass sie differentialdiagnostisch absolut nicht in Betracht kamen; bei 7 weiteren Kranken war Lues vorausgegangen, das Krankheitsbild jedoch so, dass sie in dieser Arbeit keine Aufnahme finden konnten. Der Rest (10 Fälle) endlich bot in seinem Symptomencomplexe mehr oder weniger Aehnlichkeit mit unserer Krankheitsform und soll hier etwas genauer analysirt werden. Es sei zunächst die eine Thatsache erwähnt, dass 6 dieser Kranken dem weiblichen Geschlechte angehören, bei dem ja bekanntlich die Eruirung einer überstandenen Syphilis noch grössere Schwierigkeiten bereitet, als bei den Männern. Es wäre also hier besonders wünschenswerth, unabhängig von der Anamnese eine sichere Diagnose stellen zu können. Das Resultat einer genauen Durchsicht der Krankengeschichten ist

nun das für mich selbst recht überraschende gewesen, dass unter diesen 10 Kranken sich nicht ein einziger fand, der voll und rein das Krankheitsbild der syphilitischen Spinalparalyse geboten hätte. Es mögen hier die Abweichungen von demselben kurz angeführt werden: Fall 1: Atrophie beider Unterschenkel und starke Muskelspannungen. — Fall 2: Atrophie der einen Wade, sehr starke Muskelspannungen. Niemals Störung der Urin- oder Stuhlentleerung. — Fall 3: Herabsetzung der Tast-, Temperatur- und Schmerzempfindung vom Nabel abwärts, rechts oberhalb der hypästhetischen noch eine hyperästhetische Zone. Die Sensibilitätsstörungen bestanden in dieser Ausdehnung noch 3 Monate nach dem Beginne der Erkrankung. — Fall 4: Während der 4jährigen Dauer der Erkrankung bis zur Zeit der Untersuchung nur hie und da etwas Incontinentia urinae, keine Veränderung in der Stuhlentleerung. — Fall 5: Der Kranke gab beim Erheben der Anamnese an, dass Stuhl- und Urinentleerung träge sei, im Status wird erwähnt, dass diese Functionen „ziemlich gut" von Statten gingen. — Fall 6: 2 Jahre nach der Entstehung des Leidens fand sich noch von der Nabelhöhe nach unten deutliche Herabsetzung des Tast-, Schmerz- und Temperatursinns. Abgesehen von leichter Retentio urinae waren Harn- und Stuhlentleerung nicht gestört. — Fall 7: Das Leiden besteht seit 5 Jahren. Seit einem Jahre erst wurde leichte Incontinentia urinae bemerkt. — Fall 8: Dauer der Erkrankung 4 Jahre. „Blasenfunction normal, ausgenommen etwas trägeren Eintritt der Entleerung." Defäcation nicht alterirt. — Fall 9: Das Leiden besteht seit 2 Jahren, ist chronisch progressiv ohne jegliche Remission. Es finden sich leichte Retentio urinae et alvi, starke Muskelspannungen. — Fall 10: Seit 6 Monaten bestehende complete Paraplegie der Beine mit Contracturen in denselben und in den Bauchmuskeln. — Wir haben also gefunden, dass unsere eben besprochenen Fälle sich von der syphilitischen Spinalparalyse unterscheiden: Durch Atrophien; durch Muskelspannungen, die in ihrer Intensität ein Missverhältniss der spastischen Parese gegenüber nicht erkennen lassen; durch dauernde Paraplegie; durch dauernde, diffuse, mehrere Qualitäten der Empfindung gleichmässig betreffende Sensibilitätsstörungen; endlich dadurch, dass bei einzelnen Kranken die Störungen der Harn- und Stuhlentleerung fehlten, sehr gering waren oder erst nach jahrelangem Bestehen der Erkrankung auftraten. Ganz abgesehen davon, dass diese differentialdiagnostischen Merkmale nur einer geringen Anzahl von Fällen entnommen sind, findet sich darunter kein einziges Moment, das an und für sich zu einer Entscheidung in der Diagnose genügte.

Immerhin dürfte durch diese Beobachtungen der Nachweis geführt sein, dass das typische Krankheitsbild der syphilitischen Spinalparalyse: Spastische Parese der unteren Exstremitäten mit gesteigerten Sehnenreflexen, auffallend geringen Muskelspannungen, intensiver Betheiligung der Blase oder des Rectums, geringer oder fehlender, auf einzelne Qualitäten beschränkter und circumscript auftretender Störung der Sensibilität, immerhin dürfte, sage ich, der Nachweis geführt sein, dass dieser Symptomencomplex bei der nicht syphilitischen Myelitis ein recht seltenes, bei der syphilitischen Myelitis dagegen ein recht häufiges Vorkommniss bildet. Es wird die Aufgabe späterer Untersuchungen sein, durch exacte Trennung der Fälle von Myelitis dorsalis in solche, die sich auf syphilitischer Basis entwickelt haben, und solche, die sich bei nicht inficirten Individuen finden, die Differentialdiagnose dieser beiden Affectionen genauer zu präcisiren.

Ausser den oben besprochenen Rückenmarkserkrankungen dürften wohl kaum irgend welche bei der Diagnose der syphilitischen Spinalparalyse in Betracht kommen. Wohl aber ist es denkbar, dass die Hysterie auch dieses Leiden hie und da wenigstens annähernd imitiren kann. Es ist ja zur Genüge bekannt, dass diese functionelle Neurose in mehr oder weniger treuer Weise selbst recht complicirte Läsionen des centralen Nervensystems wiedergeben kann. Es ist eine Reihe solcher Fälle in der letzten Zeit namentlich von Franzosen veröffentlicht worden.[1]) Eine genaue Berücksichtigung des psychischen und somatischen Befundes wird jedoch wohl stets ohne grosse Schwierigkeiten die Entscheidung der Diagnose gestatten.

Prognose: Bei 13 von unseren Fällen fehlen die Angaben über den weiteren Verlauf der Erkrankung oder über den Erfolg einer etwa eingeleiteten Therapie; die Beobachtungen LX—LXII wurden unter den aufgefundenen complicirten Fällen speciell deshalb ausgewählt, weil sie tödtlich endeten und so das Material zur Bereicherung unserer Kenntnisse über die pathologische Anatomie der syphilitischen Spinalparalyse liefern konnten. Von den noch übrigen 46 Fällen wurden nach den Angaben der betreffenden Autoren 5 geheilt, 7 fast geheilt, 10 erheblich, 15 etwas gebessert. Bei 6 Kranken hatte die Therapie keinen Erfolg zu verzeichnen, bei 3 trat der Tod ein.

1) Souques, A., Contribution à l'étude des syndromes hystériques simulateurs des maladies organiques de la moelle épinière. Nouv. Iconographie de la Salpêtrière. 1891. — Charcot, Leçons du mardi à la Salpêtrière. Policlinique du Mardi, 18 Décembre 1888 etc.

Wir hätten also annähernd zu verzeichnen: Heilung in 11 Proc., Besserung in 70 Proc., keine Besserung in 13 Proc. und tödtlichen Ausgang in 7 Proc. der Fälle. Es sind jedoch aus diesen Angaben nur mit Vorsicht Schlüsse zu ziehen. Wir haben ja gesehen, dass bei scheinbar völlig geheilten Kranken Recidive nicht allzu selten auftreten, und es mögen solche bei einzelnen der Patienten noch sich eingestellt haben, nachdem diese aus dem Gesichtskreise der behandelnden Aerzte verschwunden waren. Trotz alledem ist die Prognose der syphilitischen Spinalparalyse unzweifelhaft eine sehr viel bessere, als die der nicht syphilitischen Myelitis. Sind auch Heilungen bei der ersteren Affection jedenfalls selten, so gilt dies keineswegs von der Besserung, und zwar ist diese bei einer ganzen Reihe unserer Fälle — selbst bei anscheinend sehr schweren — eine sehr weitgehende und — wie einzelne länger beobachtete Kranke zeigen — auch eine durch Jahre sich erhaltende gewesen. Dass etwa die Schwere der Primär- und Secundärerscheinungen, die Art der Behandlung derselben u. dergl. mehr von besonderem Einflusse auf die Prognose wäre, lässt sich aus den oben mitgetheilten Beobachtungen nicht entnehmen. Dagegen ist wohl sicher die Gefahr für das Leben dann eine erheblich grössere, wenn neben den Symptomen einer spinalen sich solche einer schwereren cerebralen Läsion finden.

Ueber die Therapie ist nur Weniges zu sagen. Die Prophylaxe fällt zusammen mit der der Syphilis überhaupt, die zu erörtern hier nicht der passende Ort ist. Nach stattgehabter Infection wären wohl die Kranken aufs Nachdrücklichste darauf hinzuweisen, dass für sie mancherlei Schädlichkeiten, besonders Erkältungen und Traumata, leicht sehr ernste Folgen haben können. Es handelt sich hier nicht nur um die Verhütung der relativ seltenen syphilitischen Spinalparalyse, sondern auch um die der so überaus häufigen Tabes dorsalis: Beiden Erkrankungsformen kommen dieselben auslösenden Ursachen zu.

Ist die Krankheit zum Ausbruche gekommen, so wird selbstverständlich sofort eine energische antiluetische Behandlung einzuleiten sein. Es scheint die combinirte Mercur- und Jodbehandlung die besten Erfolge zu haben. — Eventuell wäre eine Zittmann'sche Cur zu versuchen oder eine tonisirende Behandlung einzuschalten. Es ist aber nöthig, die Therapie nicht nur energisch zu gestalten, sondern sie auch mit grosser Ausdauer fortzusetzen. Eine Reihe von Beispielen

lehrt uns, dass der Erfolg der Behandlung erst nach längerer Zeit bemerkbar wird. — Im Uebrigen wäre die Behandlung diejenige der Myelitis überhaupt.

Pathologische Anatomie und Pathogenese.

Der Sitz der Läsion, welche den Symptomen der syphilitischen Spinalparalyse entspricht, ist unzweifelhaft im Dorsalmarke zu suchen. Seine obere Grenze würde in typischen Fällen etwa der Mitte dieses Rückenmarksabschnittes entsprechen, denn die vorhandenen Sensibilitätsstörungen pflegen die Höhe des Nabels nach oben nicht zu überschreiten. Die untere Grenze ist mit Sicherheit dadurch gegeben, dass die Sehnenreflexe der unteren Extremitäten niemals erloschen sind; sie ist also jedenfalls nicht unterhalb des 2. Lumbalnervenaustritts zu suchen. Es genügen diese zwei Punkte vollständig, um annähernd die Localisation in der Längenausdehnung des Rückenmarks festzustellen. Der Querschnitt ist ebenfalls nur zum Theil erkrankt. Es sind zunächst einmal die grauen Vordersäulen absolut unbetheiligt, wie aus dem Verhalten der Musculatur zu ersehen ist; dasselbe gilt für die vorderen Wurzeln. Eine stärkere Läsion in den Hintersträngen ist auch auszuschliessen. Es fehlen Sensibilitätsstörungen zum Theil ganz, bei anderen Kranken sind sie nur wenig ausgeprägt. Es hat Erb[1]) darauf hingewiesen, dass die Wurzelregionen in den Keilsträngen jedenfalls nicht in hervorragendem Maasse betroffen sein dürften. Mit ziemlicher Sicherheit kann aus den klinischen Erscheinungen auf Ergriffensein der Pyramidenseitenstrangbahnen geschlossen werden. Auch die grauen Hintersäulen dürften nicht frei sein, da Blase und Mastdarm oft gelähmt und jede Qualität der Empfindungen in den verschiedenen Fällen herabgesetzt ist (Erb). Wir können auf diese Weise uns, auf theoretischen Erörterungen basirend, ein ungefähres Bild von der Ausdehnung der Läsion machen.

Resumé der Localisation.

Die unten angeführten Sectionsbefunde bestätigen im Wesentlichen unsere Annahme. Es handelt sich um eine Erkrankung, die in den hinteren Partien der Seitenstränge localisirt ist und von hier aus mehr oder weniger stark auf die Hinterhörner und Hinterstränge übergreift.

Eine stärkere Betheiligung der Meningen ist wohl in der Regel

1) l. c., S. 166.

auszuschliessen. Es spricht gegen das Bestehen derselben in den meisten Fällen das Fehlen stärkerer Reizungserscheinungen. Andere Beobachtungen machen es nicht unwahrscheinlich, dass die Rückenmarkshäute etwas gelitten haben.

Wir haben angenommen, dass es sich um eine syphilitische Erkrankung der Medulla spinalis handelt. Die Richtigkeit dieser Annahme ist natürlich nur in den Fällen direct zu erweisen, bei denen eine mikroskopische Untersuchung möglich war, sie wird aber durch eine Reihe von Thatsachen bei den anderen Fällen sehr wahrscheinlich gemacht, ja wir können wohl sagen, indirect bewiesen. Bei Kranken, die unzweifelhaft syphilitisch inficirt sind und zum nicht geringen Theile noch die Zeichen dieser Infection darbieten, entsteht kurze Zeit nach dem Auftreten des Primäraffects eine Erkrankung des Rückenmarks. Meist fehlt jeder Anhaltspunkt für ein anderes ätiologisches Moment. Die Myelitis äussert sich in einem Symptomencomplexe, der bei nicht syphilitisch Gewesenen in dieser Reinheit selten oder nie auftritt. Eine energische, mit Ausdauer durchgeführte antisyphilitische Behandlung führt in einzelnen Fällen Heilung, in zahlreichen anderen recht erhebliche Besserung herbei, in einigen anderen wird die Diagnose einer luetischen Affection durch die Section bestätigt. Hiermit dürfte der Beweis, dass es sich um eine luetische Erkrankungsform handelt, so exact geführt sein, als er überhaupt zur Zeit zu führen ist. Der Umstand, dass Heilungen so selten sind, wird noch zu erklären sein. Dass einzelne Todesfälle vorkommen, wird Niemanden überraschen. Es trotzen ja auch die anderen Symptome der Syphilis bisweilen jeder Therapie. Sind wir so zu der Ueberzeugung gekommen, dass es sich um eine specifische Affection handelt, so wäre zunächst die Frage zu erörtern, welcher Art der pathologische Process ist, welcher der Erkrankung zu Grunde liegt. Dreierlei Veränderungen kämen hierbei in Betracht. Es könnte sich um primäre Sklerose, um Gummata und endlich um Erkrankung der Gefässe handeln. Von der erstgenannten Veränderung wissen wir, dass sie erst sehr lange Zeit nach der Infection aufzutreten pflegt, dass sie durch antisyphilitische Behandlung nur wenig oder gar nicht beeinflusst wird. Auch die Annahme einer Gumma-Bildung lässt sich nicht gut mit dem klinischen Bilde vereinen. Wären wir doch gezwungen, die Existenz zweier symmetrisch gelegener Geschwülste anzunehmen, welche beiderseits in den Pyramidenbahnen sich entwickelt hätten, ohne die dazwischen gelegenen Hinterhörner und Hinterstränge zu vernichten. Das regelmässige Auftreten solcher symmetrisch gelegenen Neubildungen in einer grösseren Reihe von

Fällen ist aber in der Pathologie gänzlich ohne Analogon. Es spricht endlich sowohl gegen primäre Sklerose, als auch gegen die Existenz von Gummata — und ich glaube, dass dieser Punkt entscheidend ist — das nicht allzu selten beobachtete ganz plötzliche Einsetzen der Erkrankung. Die Fälle mit acutem Beginne von den übrigen loszutrennen, für sie etwa eine besondere Pathogenese anzunehmen, geht aber aus dem Grunde nicht, weil sich alle denkbaren Zwischenstufen zwischen der blitzschnell und der im Laufe von Monaten und Jahren sich entwickelnden Paraplegie finden.

Wir kämen somit per exclusionem dazu, an eine primäre Erkrankung der Gefässe zu denken. Dass es sich nur um Veränderungen an kleineren Gefässen handeln kann, ist zunächst sicher; es ist ja nur ein ganz kleines Gebiet im Rückenmarke, das in seiner Function beeinträchtigt ist. Welche Gefässe sind es, die hierbei in Betracht kämen? Behalten wir die von Adamkiewicz[1]) eingeführte Nomenclatur bei, so müssten es wesentlich die Gebiete der Randgefässe, sowie der Gefässe der weissen Substanz sein, die erkrankt sind. Mit dieser Annahme stimmen, wenigstens der Hauptsache nach, wie wir später sehen werden, die bei den Sectionen erhobenen Befunde. Weniger betroffen wären die Art. sulci, welche die graue Substanz versorgt, sowie die Art. fissurae und die Artt. interfuniculares, welche den Hintersträngen ihr Blut zuführen. Es sind dies zugleich die grössten Stämmchen, welche in das Rückenmark eintreten. Es wäre somit zu untersuchen, ob die Annahme pathologischer Verhältnisse an diesen Gefässen das Krankheitsbild der syphilitischen Spinalparalyse verständlich zu machen geeignet ist. Die Verschiedenheiten in der Art des Beginns werden auf diese Weise sich am ungezwungensten erklären: Der Kranke wird sehr rasch paraplegisch, wenn den entsprechenden Rückenmarkstheilen entweder durch Compression oder durch Verstopfung kleiner Gefässstämmchen plötzlich die zur Function nöthige Blutmenge nicht mehr zugeführt wird; die Lähmungserscheinungen u. s. w. treten allmählich auf, wenn der Blutzufluss langsam herabgesetzt wird. Auch die Schwankungen im Verlaufe der Erkrankung, die Remissionen und Exacerbationen können ganz gut durch einen Wechsel in der Ernährung der Gewebe erklärt werden. Es ist nach Rumpf[2]) gerade die von den Capillaren ausgehende syphilitische Neubildung der Rückbildung in hohem Maasse

1) Die Blutgefässe des menschlichen Rückenmarks. Sitzungsbericht der mathemat.-naturwissenschaftl. Klasse d. kais. Akademie der Wissenschaften. Wien 1881. S. 469 u. ff.

2) Die syphilit. Erkrankungen d. Nervensystems. Wiesbaden 1887. S. 99.

unterworfen, daher die häufigen günstigen Erfolge der Therapie und die bisweilen beobachtete spontane Besserung; es ist auch bekannt, dass gerade die syphilitischen Gefässerkrankungen zu Recidiven neigen. — In die Umgebung der veränderten Bindegewebscapillaren pflegen reichlich Rundzellen auszuwandern. Ist die Therapie von Erfolg begleitet, so wird sich an Stelle derselben Narbengewebe bilden, dessen Existenz in den meisten Fällen eine völlige Wiederherstellung der Function verhindern wird. So wird auch die Thatsache verständlich, dass der Erfolg der Behandlung so oft ein nur partieller ist. Es bleibt noch zu erklären, warum gerade die Gefässe eines so beschränkten Bezirks von der Erkrankung befallen werden. Können wir hier auch eine befriedigende Erklärung nicht geben, so dürfen wir doch an die sattsam constatirte Thatsache erinnern, dass auch im Gehirne bestimmte Gefässe mit Vorliebe von der Syphilis befallen werden, nämlich die Arterien der Hirnbasis, vor Allem die Arteria fossae Sylvii und deren Aeste.[1])

Von den oben mitgetheilten Fällen sind einige zur Section gekommen und mikroskopisch untersucht worden. Das Resultat dieser Untersuchungen sei hier kurz mitgetheilt:

Beobachtung X (Strümpell)[2]): Makroskopisch war eine Degeneration zu erkennen: Im Halsmarke in den Goll'schen Strängen, im unteren Dorsal- und Lendenmark, in den hinteren Seitensträngen. Im oberen Brusttheile, besonders in der Höhe des 3.—6. Brustwirbels, war das Rückenmark auffallend dünn und schlaff.

Mikroskopischer Befund: Im obersten Cervicalmarke Degeneration der Goll'schen Stränge, Randdegeneration den Seitensträngen entsprechend. Histologisch das Bild der secundären Degeneration. Nach unten zu wird die erkrankte Zone in den Hintersträngen und Kleinhirnseitenstrangbahnen etwas breiter, an den Vordersträngen tritt schwache Randdegeneration auf. In der Höhe des 8. Cervicalnerven finden sich im Wesentlichen dieselben Verhältnisse, nur beginnen hier auch die Pyramidenseitenstrangbahnen zu entarten. Im obersten Dorsalmarke derselbe Befund, abgesehen von einer Zunahme der Degeneration in den Pyramidenseitenstrangbahnen. Die graue Substanz ist faseriger, ärmer an Ganglienzellen, bröckliger, in derselben zahlreiche sehr stark erweiterte Gefässe. In der Höhe des 4. Brustnerven sind auch die hintersten Partien der Keilstränge degenerirt. Höhe des 5. Brustnerven: Die medialen Theile der Hinterstränge sind am stärksten erkrankt, es finden sich jedoch auch nach aussen von denselben fleckweise kleine Degenerationsherde. In den Hintersträngen

1) Heubner, Die luetische Erkrankung der Hirnarterien. Leipzig 1874. S. 43.

2) Strümpell, Lehrbuch der speciellen Pathologie und Therapie. 1887. II. Band. I. Theil. S. 401. — Eulenburg, Lehrbuch der Nervenkrankh. 2. Aufl. II. Theil. S. 573.

zahlreiche Gefässe, theils erweitert, theils durch Verdickung der Adventitia verengt. Intensive Erkrankung der Pyramiden- und Kleinhirnseitenstrangbahnen, sowie der vorderen gemischten Seitenstrangzone. Auch hier fleckweise Degeneration. In den Vordersträngen noch Degeneration der Randzone; in der grauen Substanz spärliche Ganglienzellen, sehr zahlreiche Spinnenzellen, sowie die eben beschriebenen Gefässveränderungen. — Nach unten zu (7. Brustnerv) beschränkt sich der pathologische Process immer mehr auf die Pyramiden- und Kleinhirnseitenstrangbahnen. Ferner sind im ganzen Brustmarke die Clarke'schen Säulen ärmer an Ganglienzellen. Die Hinterstränge sind hier normal. Im Lendenmarke findet sich nur noch Degeneration der Pyramidenseitenstränge neben schwachen Resten der Randdegeneration in den Vordersträngen. — Nach oben liess sich die aufsteigende Entartung bis in die Medulla oblongata verfolgen.

Beobachtung XXVII (Williamson): Das Rückenmark und seine Häute erschienen makroskopisch normal. Die mikroskopische Untersuchung ergab: Im Halsmarke sind beide Goll'sche Stränge, sowie die „anterolateral ascending tracts" von Gowers degenerirt, die Zellen der Vorderhörner ein wenig geschrumpft. Die Neuroglia ist vermehrt und kernreich. Im Centrum der Degenerationsherde sind die Nervenfasern gänzlich geschwunden, nach der Peripherie zu einzelne derselben erhalten. Es finden sich einzelne Rundzellen, zahlreiche dilatirte Blutgefässe, besonders in den sklerosirten Partien, weniger in der grauen Substanz. Die Wandung der Gefässe ist stark verdickt, zeigt geringe Endarteriitis, stärkere fibröse Verdickung der Adventitia; auch diese Veränderungen sind in den Degenerationsfeldern, besonders in den Pyramidenbahnen, am stärksten ausgeprägt. Ebenso verhält sich das mittlere Dorsalmark. Die Erkrankung der Goll'schen Stränge beschränkt sich nach unten hin immer mehr auf die vorderen Partien derselben, betrifft im unteren Halsmarke links die vorderen $^2/_5$, rechts das vordere $^1/_3$, an der Grenze zwischen Hals- und Brustmarke findet sich nur noch ein kleiner Herd in der vordersten Partie der Funiculi graciles. Im Uebrigen sind die Verhältnisse im Wesentlichen wie oben beschrieben. In der Lumbalregion beschränkt sich die Degeneration auf die Pyramidenseitenstrangbahnen, die graue Substanz ist, abgesehen von der Schrumpfung der Ganglienzellen in der Cervicalregion, überall normal. In den Burdach'schen Strängen lassen einige Schnitte aus der Cervicalregion vereinzelte kleine Degenerationsherde erkennen, die an sklerosirte Partien der Goll'schen Stränge angrenzen. Ferner wäre noch zu erwähnen, dass im Halsmarke sich hie und da die Randdegeneration bis zur vorderen Medianspalte erstreckte, sowie dass eine kleine Partie jeder Pyramidenvorderstrangbahn ebenfalls erkrankt war.

Die Gefässe der Pia mater sind dilatirt, in der Halsgegend ist die zarte Hirnhaut selbst fibrös verdickt.

Beobachtung LX (Graessner): Es fand sich je eine Cyste im linken Linsenkerne und dem rechten Streifenkörper. Die Diagnose der Cerebralerkrankung wurde gestellt auf Encephalitis multiplex inveterata, Ependymitis granulosa. Das ungehärtete Rückenmark erschien makroskopisch normal, nach der Conservirung in Müller'scher Flüssigkeit traten jedoch die sofort zu beschreibenden Degenerationsherde hervor, am stärk-

sten in der Höhe der 3.—5. Dorsalnerven. Es fand sich hier eine Erkrankung des rechten Seitenstranges, die in der Gegend der Kleinhirnseitenstrangbahn am intensivsten war, im linken Seitenstrange eine weniger starke, diffuse Degeneration. Die Hinterstränge waren nur wenig degenerirt, an den Vordersträngen fand sich Randdegeneration. Die rechte hintere Wurzel war vollständig ihrer Nervenfasern beraubt.

Auf der Höhe des 1. Dorsalnerven waren beide Seitenstränge diffus, aber weniger hochgradig als weiter unten erkrankt. Der rechte Hinterstrang war ebenfalls diffus verändert, der linke wie eben beschrieben. Die rechte hintere Wurzel war hier normal. Weiter nach oben ist an ungefärbten Präparaten kaum mehr eine Veränderung wahrzunehmen. Mikroskopisch sind die Bilder denen aus der Gegend des 1. Dorsalnerven gleich, was die Ausdehnung des krankhaften Processes anbetrifft, die Intensität desselben ist jedoch geringer. In der Halsanschwellung verschwindet allmählich die Degeneration der Seitenstränge, die in den Hintersträngen auf einen schmalen Streifen beschränkt ist. Im obersten Halsmarke sind die Pyramidenbahnen normal, die Erkrankung der Hinterstränge nimmt ab. Die Medulla oblongata wurde nicht untersucht. — Nach unten von dem Hauptherde sind es im Wesentlichen die Seitenstränge, die erkrankt sind. In den Hintersträngen findet sich nur noch eine kurze Strecke mit geringer, diffuser Degeneration, die Randdegeneration in denselben lässt sich jedoch bis ins Lumbalmark verfolgen. Im Lendenmarke findet sich ausserdem nur noch eine Degeneration der Pyramidenseitenstränge, die sich weiter nach abwärts in der bekannten Weise verliert.

Im oberen Brustmarke ist die Pia mater spinalis, namentlich im Gebiete der Hinter- und Seitenstränge, verdickt, stark von Rundzellen durchsetzt. Von der Pia aus erstreckt sich die Infiltration keilförmig in die weisse Substanz hinein, durchsetzt auch das Gebiet der rechten hinteren Wurzel. Im Bereiche dieser Herde sind die Septa stark verbreitert, die Nervenfasern fast ganz geschwunden. Die weisse und graue Substanz ist sehr reich an Gefässen, die typisch syphilitische Veränderungen darbieten. Im Uebrigen ist das Bild das der secundären Degeneration.

Beobachtung LXI (Rumpf). Im Gehirne wurde ein alter apoplektischer Herd im linken Corpus striatum gefunden. Die Untersuchung des Rückenmarks ergab: Im rechten Seitenstrange ist wesentlich die Pyramidenseitenstrangbahn erkrankt, die Grenzschicht frei, links derselbe Befund, nur etwas weniger intensiv. Die Goll'schen Stränge sind fast ganz degenerirt. Mikroskopisch das Bild der secundären Degeneration.

Im Brustmarke ist der rechte Seitenstrang wie eben beschrieben, der linke bis auf einen intacten Rest von kleinem Umfange zur Seite des linken Vorderhorns vollständig von dem krankhaften Processe ergriffen. Ferner sind hier die Keilstränge recht intensiv, die zarten Stränge weniger stark degenerirt. Im unteren Brusttheile sind beide Seiten- und Hinterstränge erkrankt, in der grauen Substanz Bindegewebe und Gefässe vermehrt. Im Lendenmarke Degeneration der Pyramidenseitenstrangbahn und geringe Veränderungen in den Hintersträngen. Typisch syphilitische Gefässerkrankung.

Beobachtung LXII (Sachs). Meningitische Veränderungen an der Basis cerebri. Gumma im Pons, die rechte Pyramidenbahn ganz, die linke zum Theil zerstörend. — Verdickung der Dura mater spinalis.

Mikroskopischer Befund: Endarteriitis syphilitica der Art. vertebrales und basilaris, sowie der Gefässe im Pons. Im Rückenmarke bis herab zur Mitte des Lumbalmarks vollständige Degeneration beider Seitenstränge, bis herab in das untere Dorsalmark auch der Vorderstränge. Die Hinterstränge sind intact. Die Pia mater spinalis ist verdickt, infiltrirt, viel stärker erkrankt, als die Dura mater. Die graue Substanz war vollständig normal. Sachs weist ausdrücklich darauf hin, dass es sich nicht um eine secundäre Degeneration in den Seitensträngen handelt, sondern um von einer syphilitischen Meningitis ausgehende gummöse Infiltration.

Von dem an der hiesigen Klinik zur Section gekommenen Falle (Beobachtung I) bin ich leider nur in der Lage, den makroskopischen Befund mittheilen zu können.[1])

Die anatomische Diagnose lautete: Syphilis. Myelitis. Leptomeningitis spinalis chronica. Alte Hautnarben und Narben am Penis. Orchitis fibrosa syphilitica. Bronchopneumonie. Pleuritis sero-fibrinosa dextra. Pyelonephritis. Decubitus. Milztumor mit Infarct. Miliare Gummata und Fettdegeneration in der Leber. Gummöse Ostitis der Tibia. Die innere Fläche der Dura mater cerebralis zeigt namentlich links und vorn von Ekchymosen durchsetzte Auflagerungen. Die Rinde des Grosshirns ist stellenweise verschmälert. Die Gefässe des Hirns sind zartwandig.

Rückenmark: Die Goll'schen Stränge sind gelbweiss verfärbt, links mehr als rechts. Im Anfangstheile des Dorsalmarks wird die Zeichnung sehr unregelmässig. Die Vorderhörner sind eingesunken, nicht deutlich begrenzt, die Hinterhörner gar nicht zu erkennen. Der zwischen ihnen gelegene Theil ist eigenthümlich graufleckig gezeichnet. Diese Veränderungen nehmen bis in die Mitte des Dorsalmarks an Intensität zu. Im oberen Theile des Dorsalmarks erscheint die hintere Partie mehr gleichmässig gefärbt. An der Stelle der Pyramidenseitenstränge finden sich graue Flecken. Dieselben sind auch noch im oberen Theile des Lendenmarks nachweisbar.

Die Besichtigung des in Müller'scher Flüssigkeit gehärteten Rückenmarks ergiebt, dass der Hauptherd etwa in der Gegend des 8.—10. Brustsegments seinen Sitz hat. Es sind vorwiegend die Seiten- und Goll'schen Stränge erkrankt, jedoch beschränkt sich der krankhafte Process keineswegs gänzlich auf diese Partien. Das war ja schon nach dem klinischen Befunde kurz vor dem Tode in diesem, wie in den meisten anderen zur Section gekommenen Fällen nicht wahrscheinlich. Ich werde auf diese mehr diffuse Ausbreitung des Processes im Endstadium der Krankheit weiter unten kurz zurückkommen.

---

1) Die mikroskopische Untersuchung wird Herr Prof. Hoffmann vornehmen und die Resultate derselben später publiciren.

Zum Schlusse möchte ich noch mit wenigen Worten auf einige Bemerkungen eingehen, welche in der oben mehrfach citirten Arbeit von Muchin enthalten sind.

Muchin glaubt, der Vermuthung Erb's, dass die syphilitische Spinalparalyse etwa 10 mal seltener sei, als die Tabes, entgegentreten zu müssen. Er hat in Piatigorsk innerhalb derselben Zeit 23 Fälle von Tabes, 26 von Paralysis spinalis syphilitica beobachtet. Nachdem ich nun die einschlägige Literatur ziemlich eingehend studirt habe, glaube ich mich voll und ganz der Ansicht Erb's anschliessen zu müssen. Dass Muchin unverhältnissmässig viel Fälle von syphilitischer Myelitis zu sehen bekam, erklärt sich einfach daraus, dass er in Piatigorsk, wie er selbst angiebt, fast ausschliesslich Fälle von syphilitischen Erkrankungen zur Behandlung bekam. Nun wird aber so ziemlich jeder Arzt eine Myelitis luetica antisyphilitisch behandeln, resp. sie unter entsprechenden Verhältnissen nach einer syphilitischen Station schicken. Dagegen giebt es eine nicht geringe Zahl von Aerzten, die bei einer Tabes das Quecksilber niemals anwenden würden. Aus der Eigenart des von Muchin beobachteten Materials ergiebt es sich wohl auch, dass er so häufig Pupillenveränderungen gesehen hat. Diese erleichtern nicht unwesentlich die bisher recht schwierige Diagnose einer syphilitischen Affection und werden daher nicht selten die Veranlassung gewesen sein, Patienten nach Piatigorsk zu schicken.

Das reiche Material von Prof. Erb ist in dieser Beziehung jedenfalls viel zuverlässiger, da zu ihm die Kranken wegen ihres spinalen Leidens und nicht wegen ihrer etwa früher durchgemachten Syphilis kommen.

Endlich wirft Muchin die Frage auf, ob die uns hier beschäftigende Krankheitsform bei Syphilis allein, oder vielleicht bei allen chronischen Intoxicationen vorkommen kann. Eine bestimmte Antwort auf diese Frage zu geben, scheint mir zur Zeit nicht möglich, jedoch habe ich selbst keinen einzigen Fall gefunden, der mich veranlassen könnte, sie zu bejahen, und auch Muchin führt einen solchen nicht an. Es dürfte sich also um eine Hypothese handeln, die vorläufig jeglicher Stütze entbehrt.

Als ich die Literatur nach Fällen der syphilitischen Spinalparalyse Erb's durchsuchte, fiel mir auf, dass ein anderes Krankheitsbild gelegentlich bei syphilitischen Individuen beschrieben wird, welches wohl mit dem Erb'schen eine nahe Verwandtschaft hat. Es handelt

sich hier um eine offenbar recht seltene Erkrankung, der gewisse charakteristische Merkmale nicht fehlen, die wohl gestatten, die Diagnose mit einiger Sicherheit zu stellen. Es mögen hier die spärlichen Beobachtungen, welche ich in der Literatur fand, kurz wiedergegeben werden.

Beobachtung LXIII.[1]) 28jähriger Steinhauer. Vor 7 Jahren Schanker, angeblich nie Secundärsymptome. — Der Kranke litt etwa 1 Monat vor seiner Aufnahme 1 Woche lang an häufigen Pollutionen und „irritability of the bladder." Danach stellten sich nach einem kurzen Gange starke Ermüdung, Steifigkeit in den Beinen und Wadenkrämpfe ein. Die Schwäche nahm rasch zu, es trat Incontinentia urinae auf.

Status: Parese beider Beine. Fehlen der Sehnenreflexe. Keine Sensibilitätsstörungen. Incontinentia urinae. Wirbelsäule völlig normal. Behandlung mit Jodkali und Sublimat bewirkte rasch Besserung. Nach 2 Monaten war der Kranke geheilt, nur die Patellarreflexe fehlten noch.

Beobachtung LXIV.[2]) 38jähriger Mann. Die Zeit der Infection ist nicht zu ermitteln. Es besteht seit 4 Jahren ein ausgesprochenes Syphilid am Arme. — 3 Tage vor der Aufnahme hatte der Patient einen kurzen Weg zurückgelegt, war danach ganz vorübergehend unfähig zu stehen, erholte sich sehr bald und konnte wieder nach Hause laufen. Er erkrankte dann unter den Erscheinungen eines Gelenkrheumatismus, hatte aber kein Fieber. Die Gelenke der Beine waren geschwollen und schmerzhaft, heftige Kreuzschmerzen. Am folgenden Tage ergab die Untersuchung: Paralyse des rechten, Parese des linken Beines. Herabsetzung der Sehnenreflexe. Keine oder jedenfalls nur sehr geringe Sensibilitätsstörungen. Keine Blasenstörung u. s. w. Wirbelsäule normal. Auf Mercur und Jodkali rasche Heilung der Myelitis, Besserung des Syphilids am Arme.

Beobachtung LXV.[3]) C. W., 34 Jahre alt. Vor 18 Monaten Infection. Mercur wurde nicht vertragen. Nach 2 Monaten traten Secundärerscheinungen auf, nach 12 Monaten doppelseitige Iritis. Letztere wurde mit Quecksilber und Jodkali behandelt. Vor 14 Tagen erkrankte der Patient mit starken Kopfschmerzen, Schmerzen und Schwäche im rechten Bein; 4 Tage später wurde auch das linke Bein paretisch, nach weiteren 3 Tagen bestand complete Paraplegie.

Status: Complete Lähmung beider Beine. Patellarreflexe kaum wahrzunehmen. Sensibilität normal bis auf eine circumscripte Herabsetzung der Tastempfindung. Retentio urinae; Incontinentia alvi.

Trotz energischer antiluetischer Behandlung erloschen die Patellarreflexe, es trat Decubitus, Cystitis, Ischuria paradoxa auf; nach etwa 1 Monat starb der Patient.

Sectionsbefund s. unten.

---

1) Hood, D. W. C., Case of partial paraplegia. Lancet 1887. 22. Jan. p. 172.

2) M'Clure, H., Syphilitic paraplegia; rapid cure. Lancet 1879. 19 July. p. 106.

3) Walker, B., A case of syphilitic paraplegia. The Lancet. 1889. 8 June. p. 1135.

Beobachtung LXVI.[1]) Emma K., 30 Jahre alt. Die Infection fand etwa im 16. Lebensjahre statt.

Vor 3 Jahren erkrankte die Patientin mit Schmerzen und Formicationen in beiden Beinen. Plötzlich trat eine schlaffe Lähmung derselben ein. Gürtelgefühl, Abmagerung der unteren Extremitäten. Allmähliche Besserung. — Vor 2½ Monaten bricht die Kranke plötzlich unter heftigen Schmerzen und totaler Lähmung im linken Beine zusammen. Es erfolgte abermals Besserung.

Im December 1874 wieder ein Recidiv. Heftige Schmerzen in beiden Beinen, complete Paraplegie derselben. In den Armen (wohl nur vorübergehend) ebenfalls Schmerzen und etwas herabgesetzte Motilität.

Status am 20. December 1874. Fast complete Lähmung der Beine mit Atrophie. Herabsetzung der Sehnenreflexe. Nadelstiche werden undeutlich percipirt und schlecht localisirt. Sphincteren unvollkommen gelähmt. Die unteren Rückenwirbel sind druckempfindlich.

Die Paraplegie wurde rasch complet, die Reflexe erloschen, die Sensibilitätsstörungen wurden deutlicher, die Sphincteren waren total gelähmt. Nach etwa 5 Monaten erfolgte der Exitus letalis.

Sectionsbefund s. unten.

Beobachtung LXVII.[2]) Johann Luis, 45 Jahre alt, Zimmermann. — Inficirte sich im Herbst 1887. Secundärerscheinungen. Ende 1888 Recidiv; mit Mercur behandelt. Vorübergehend Doppelsehen.

Erkrankte am 16. April 1889 mit Retentio urinae, Parästhesien und rasch zunehmender Schwäche in den Beinen. Schon am Abend dieses Tages war die Lähmung der unteren Extremitäten eine vollständige geworden. Am 19. April trat Decubitus auf, der rasch sich vergrösserte.

Status am 16. Mai 1889. Beine fast complet gelähmt; Zuckungen in denselben. Die Lähmung ist eine schlaffe. Sehnenreflexe an den Beinen erloschen, die Hautreflexe herabgesetzt. Temperatursinn deutlich herabgesetzt. Retentio urinae, Incontinentia alvi. Gangränöser Decubitus.

Trotz antisyphilitischer Behandlung erfolgte am 26. Juni der Tod an Marasmus.

Sectionsbefund s. unten.

Beobachtung LXVIII.[3]) V., 21 Jahre alt, Stickerin. 1876 Ulcus durum. Secundärerscheinungen. Unregelmässige Behandlung unbekannter Art.

1877 ohne bekannte Ursache rasch zunehmende Schwäche des linken Beines, kurz darauf dasselbe rechts, jedoch weniger intensiv. Gleichzeitig Incontinentia urinae.

Auf Jodkali erfolgte im Verlaufe einiger Wochen fast complete Heilung, jedoch traten im folgenden Jahre dieselben Erscheinungen mit leb-

1) Leyden, E., Casuistische Mittheilungen. Charité-Annalen. III. Jahrgang. 1878.

2) Moeller, M., Zur Kenntniss der Rückenmarks-Syphilis. Archiv f. Dermatologie u. Syphilis. 1891. 2. Heft.

3) Fournier, Annales de dermat. et syphiligr. 1884. Citirt bei Proux, Contribution à l'étude de la paraplégie précoce d'origine syphilitique. Thèse de Paris 1887.

haften Schmerzen in den Beinen wieder auf. Auch diesmal bewirkte eine antisyphilitische Behandlung (Jodkali und Mercur) bedeutende Besserung.

Im März 1879 erfolgte abermals ein Recidiv. Der Befund war damals: Unvollständige Lähmung der Beine, links grösser als rechts. Unsicherer, schwankender Gang. Patellarreflexe herabgesetzt, besonders rechts. „Diverses altérations de la sensibilité." Gürtelgefühl, lancinirende Schmerzen, Druckempfindlichkeit fast aller Proc. spinosi. Harnbeschwerden, Retentio alvi.

Therapie: Ungt. ciner., Kal. jodat., kalte Douchen.

Im Mai 1880 wurde die Kranke gebessert aus der Behandlung entlassen. — 3 Jahre später hatte sich bei ihr eine Tabes dorsalis entwickelt.

Ein etwas complicirter Fall dieser Form ist:

Beobachtung LXIX.[1]) Die Kranke hatte in ihrem 16. Lebensjahre einen Hautausschlag. Bald darauf traten Schmerzen in den Tibien auf. 1 oder 2 Jahre später abortirte sie im 8. Monate der Gravidität. Auch in den beiden folgenden Jahren erfolgte je einmal ein Abort. Die Patientin trank viel Schnaps. 3 Wochen vor der Aufnahme hatte sie in potu excedirt und sich einer heftigen Erkältungsschädlichkeit ausgesetzt. Gleich darauf traten Schmerzen an verschiedenen Körperstellen, Retentio urinae und Schwäche der Beine auf. Nach 9 Tagen war das rechte Bein gelähmt, bald darauf auch das linke.

Status: Starke Parese beider Beine, Schwäche der Bauch- und Rückenmusculatur. Reflexe an den unteren Extremitäten fehlend. Inselförmige Hypästhesie an den Beinen, Parästhesien daselbst, sowie an den Fingerkuppen. Retentio urinae et alvi.

Schmerzen in der Lumbalgegend. Myosis und reflectorische Pupillenstarre. Parese des M. abducens rechts. — Exanthem, Druckempfindlichkeit und Rauhigkeit der Cristae tibiarum. Auf eine Inunctionscur besserte sich Motilität und Sensibilität bedeutend.

Nach kurzer Zeit stellten sich die Symptome einer Tabes ein. Ein apoplektischer Insult führte nach einigen Jahren den Tod herbei.

Sectionsbefund s. unten.

Die Aehnlichkeit dieses Krankheitsbildes mit dem oben beschriebenen wird wohl ohne Weiteres auffallen. Auch hier handelt es sich offenbar um einen Process, der sich im Wesentlichen auf die Seitenstränge und die grauen Hinterhörner beschränkt. Die bestehenden Unterschiede sind bedingt durch eine verschiedene Localisation der Läsion in der Längsausdehnung des Rückenmarks: Bei der spastischen Form ist, wie wir gesehen haben, der Brusttheil, hier der Lendentheil der Medulla spinalis erkrankt. Bei der lumbalen Form scheint allerdings ein acuter Beginn die Regel zu sein. Es ist dies jedoch kein Merkmal, das eine Trennung der beiden Krankheitsbilder rechtfertigen könnte, denn auch bei der dorsalen Form haben wir

1) Minor, M., Hemiplegie und Paraplegie bei Tabes. Zeitschrift f. klin. Med. 1891. XIX. 5. u. 6.

einen solchen Anfang der Erkrankung nicht allzu selten beobachtet. Ich habe keine Fälle von Erkrankung des Lendenmarks mit schleichendem Beginne in der Literatur finden können; es ist jedoch jedenfalls die Zahl der Beobachtungen eine zu geringe, als dass ich mich berechtigt fühlte, daraus weitgehende Schlüsse zu ziehen.

Es trat bei den Kranken bald ganz plötzlich, bald im Verlaufe eines oder weniger Tage eine mehr oder weniger vollständige schlaffe Lähmung der Beine ein. Nicht selten bestand schon im Beginne Retentio oder Incontinentia urinae, bei einem Kranken (Fall LXIII ging der Lähmung 1 Woche voraus „Blasenreizung" mit häufigen Pollutionen. Meist sind die Prodrome ganz kurz, bestehen in Schmerzen in den Beinen, im Kreuze oder anderen Körpertheilen, in Parästhesien, Wadenkrämpfen, Steifigkeit der unteren Extremitäten, bisweilen fehlen sie auch gänzlich. Nur einmal ist neben der Parese der Beine auch Schwäche mit Schmerzen in den Armen notirt; es scheinen diese Symptome nur vorübergehend bestanden zu haben.

Schon nach ganz kurzer Zeit ist das Krankheitsbild vollständig entwickelt:

Von Seiten der Motilität ist zunächst zu erwähnen die Lähmung der Beine, die stets schlaff, nur ausnahmsweise vollständig, bisweilen auf beiden Seiten verschieden stark ausgeprägt ist. Das Bestehen von Muskelatrophien ist nur in einem Falle (Beobachtung LXVI) notirt; es waren hier schon mehrere Attaquen der Erkrankung vorausgegangen, und schon bei der ersten derselben wurde „Abmagerung" der unteren Extremitäten bemerkt. — Ob es sich um eine degenerative Atrophie handelte, erscheint fraglich, da der elektrische Befund u. s. w. nicht wiedergegeben ist. Auch die bei der Section gefundenen Veränderungen in der grauen Substanz der Cervicalanschwellung kann die Atrophie der Beine nicht bedingt haben. In complicirteren Fällen sind auch andere Muskelgebiete geschwächt, so bei einer Kranken die Rücken- und Bauchmusculatur, bei einem anderen Patienten, wie schon oben erwähnt, im Beginne auch die Arme. Selten sind anscheinend motorische Reizungserscheinungen; wir finden je einmal Zuckungen in den Beinen und (vorübergehend) Wadenkrämpfe notirt. Die Sensibilität verhält sich fast genau ebenso wie bei der spastischen Form, das heisst, sie ist bisweilen gar nicht, meist aber nur wenig gestört. Auch hier finden sich theils circumscripte, inselförmige Stellen mit herabgesetztem Gefühle, theils sind nur einzelne Empfindungsqualitäten alterirt. Auch die sensiblen Reizungserscheinungen verhalten sich ganz ähnlich wie bei der dorsalen Localisation der Erkrankung. Ein Theil der Sensibilitätsstörungen in den beiden

letzten Beobachtungen ist wohl als Zeichen der in der Entwicklung begriffenen Tabes aufzufassen.

Die Sehnenreflexe sind in diesen Fällen herabgesetzt oder erloschen. Auch die Hautreflexe sollen bei dem einen Kranken herabgesetzt gewesen sein.

Blase und Mastdarm waren nur bei einem Kranken intact, bei dem die Erkrankung überhaupt nur eine leichte war und rasch in Heilung überging (Beobachtung LXIV). Sonst bestand stets entweder Incontinentia oder Retentio urinae, häufig zusammen mit Incontinentia, seltener mit Retentio alvi. — Ueber das Verhalten der Potenz sind in den Krankengeschichten keine Angaben enthalten.

Hiermit wäre das höchst einfache Krankheitsbild der nicht complicirten Fälle skizzirt. Bei 2 der oben angeführten Beobachtungen fanden sich daneben noch andere Erscheinungen, deren Bedeutung erst nach längerer Zeit verstanden werden konnte. Es waren die Myosis, reflectorische Pupillenstarre und Parese des Musc. abducens in dem einen, die lancinirenden Schmerzen in dem zweiten Falle die ersten Anzeichen einer sich entwickelnden Tabes dorsalis.

Die Myelitis trat in einigen Fällen sehr bald nach der Infection (einmal 1 Jahr, zweimal 1½ Jahre) auf, in der Beobachtung LXVI dauerte es dagegen 11 Jahre, bis eine Erkrankung des Rückenmarks sich zeigte. Eine auslösende Ursache war bei einigen Patienten überhaupt nicht zu ermitteln, bei anderen konnten ein Excess in Baccho, eine heftige Erkältung angeschuldigt werden; im Falle LXIV bestand vielleicht ein Gelenkrheumatismus, als die Spinalaffection deutlich wurde. Die Zeit der Erkrankung ist auch hier in den meisten Fällen das mittlere Lebensalter.

Der Verlauf war in allen diesen Fällen ein rascher. Entweder trat schon nach kurzer antisyphilitischer Behandlung Besserung oder Heilung ein, oder aber es wurde die Lähmung complet, es erloschen die Sehnenreflexe vollständig, es stellte sich Decubitus, Cystitis ein, die Sensibilitätsstörungen wurden stärker, und die Kranken starben nach relativ kurzer Zeit. Interessant ist, dass bei zwei Patienten sich später eine Tabes dorsalis entwickelte, deren erste Anfänge schon bestanden, als sie wegen der Myelitis syphilitica in Behandlung kamen.

Von Interesse ist ferner, dass auch bei dieser Form die Erkrankung die Tendenz hat, sich öfters zu wiederholen. Zwei unserer Kranken haben nicht weniger als 3 Attaquen der Myelitis durchgemacht.

Der Uebergang in einen chronischen Krankheitsprocess ist an-

scheinend nicht beobachtet worden. Ob er nicht vorkommt, lässt sich selbstverständlich an der Hand so weniger Fälle nicht entscheiden.

Die Diagnose ist wohl vorläufig mit absoluter Sicherheit nur ganz selten zu stellen. Sie wird eine wesentliche Stütze erhalten, wenn es gelingt, eine frühere syphilitische Erkrankung nachzuweisen, besonders aber, wenn schon wiederholt ähnliche Zufälle vorhanden waren und durch antisyphilitische Behandlung zur Heilung gebracht wurden. Sie wird ferner bei plötzlichem Beginne der Erkrankung dann mit grosser Wahrscheinlichkeit zu stellen sein, wenn bei plötzlich eintretender Lähmung die Sensibilität nur wenig oder gar nicht gestört ist, die Paralyse keine vollständige ist. Die Sehnenreflexe der unteren Extremitäten pflegen herabgesetzt zu sein oder ganz zu fehlen, die Hautreflexe sind meist normal. Vasomotorische Störungen fehlen. Muskelatrophie ist wohl nur so weit vorhanden, als sie eine Folge längerer Inactivität darstellt; Entartungsreaction besteht nicht. Von trophischen Störungen ist die Neigung zu Decubitus hervorzuheben. Blase und Mastdarm sind meist nicht intact. — Wesentlich für die Diagnose wäre selbstverständlich der Nachweis anderer nervöser Störungen, welche das Bestehen einer Syphilis wahrscheinlich machen. Ich kann in dieser Beziehung auf das schon oben Besprochene hinweisen.

Differentialdiagnostisch kommen vor Allem zwei Rückenmarkskrankheiten in Betracht: Die acute nicht syphilitische Transversalmyelitis des Lendenmarks und die Spinalapoplexie. Bei der Ersteren begegnen wir der schon oben erwähnten Schwierigkeit, dass nämlich bei der Beschreibung des Symptomenbildes der acuten Myelitis die Fälle syphilitischen Ursprungs von den anderen nie getrennt werden. Es ist auch deshalb zur Zeit kaum möglich, sichere Unterscheidungsmerkmale anzugeben. Von Wichtigkeit ist jedenfalls eine genaue Erhebung der Anamnese und Untersuchung des Kranken auf etwaige Syphilis. In manchen Fällen mag die Art des Beginns der Erkrankung einen Anhaltspunkt für die Diagnose geben. Temperatursteigerungen scheinen im Anfange der syphilitischen Spinalerkrankung nicht vorzukommen, auch im weiteren Verlauf nur dann sich einzustellen, wenn sie durch Decubitus oder sonstige Complicationen bedingt sind. Ein apoplektiformes Einsetzen der Symptome spricht wohl für Lues, denn es lässt sich eher denken, dass eine Gefässveränderung ganz plötzlich eine Paraplegie bewirkt, als eine Entzündung.[1]) Da-

1) Siehe Gowers, Manual of diseases of the nervous system. 2. edition 1892. Vol. I. p. 315.

gegen scheinen der gewöhnlichen acuten Myelitis, im Gegensatze zur luetischen, im ersten Stadium lebhaftere motorische und sensible Reizungserscheinungen eigenthümlich zu sein. Umgekehrt wäre für die letztere Erkrankungsform charakteristisch die stärkere Betheiligung der motorischen Function gegenüber der sensiblen, das Fehlen vasomotorischer Störungen, stärkerer Muskelatrophien, der Entartungsreaction. — Die auslösenden Ursachen scheinen für beide Formen im Wesentlichen dieselben zu sein: Traumata, Erkältungen, Ueberanstrengungen und vielleicht auch acute Erkrankungen (Gelenkrheumatismus?). — Bezüglich der Differentialdiagnose gegenüber der Hämatomyelie kann ich auf das verweisen, was ich bei der Besprechung der Unterscheidung der spinalen Apoplexie von der Erb'schen syphilitischen Spinalparalyse oben erwähnt habe.

An Tabes dorsalis wird man wohl kaum je denken können, wenn man einen Kranken mit Myelitis lumbalis syphilitica zur Untersuchung bekommt: Auf der einen Seite eine sich stets mehr oder weniger chronisch entwickelnde Erkrankung, die erst in ihrem Endstadium zu Lähmungen führt, auf der anderen Seite eine ganz acut einsetzende Affection, zu deren ersten Symptomen die Paraplegie gehört u. s. w. Eins dürfen wir jedoch nicht vergessen: dass sich nämlich gleichzeitig mit der Myelitis die ersten Erscheinungen der Tabes einstellen können; eine wesentliche Erschwerung der Diagnose wird jedoch dadurch kaum je bedingt werden können, da ja das Verhalten der Motilität charakteristisch genug ist, um einen Irrthum auszuschliessen. Umgekehrt wird aber der Nachweis von Initialsymptomen der Hinterstrangsklerose bei gleichzeitig bestehender Paraplegie uns veranlassen, die letztere mit grösster Wahrscheinlichkeit als syphilitischen Ursprungs zu betrachten.

Auch bezüglich der Differentialdiagnose der Compressionsmyelitis glaube ich auf das oben Angeführte verweisen zu können. Es passt natürlich — mutatis mutandis — ebenso gut bei der lumbalen, als bei der dorsalen Form der Myelitis luetica. — Ebenso verhält es sich mit der multiplen Sklerose und der Hysterie. Weitere Erkrankungen dürften wohl kaum in Betracht kommen.

Prognose: Es sind unter den 7 hier mitgetheilten Fällen nicht weniger als 3, bei denen der Ausgang der Erkrankung ein tödtlicher war. Ich möchte daraus nicht den Schluss ziehen, dass die Prognose der Erkrankung eine sehr ungünstige ist. Es wurden sicherlich wenigstens ein Theil dieser Fälle, vielleicht alle, gerade deswegen veröffentlicht, weil die Diagnose durch die Section bestätigt werden konnte. Eine Heilung, resp. bedeutende Besserung ist wohl auch

hier möglich. In wie vielen Fällen sie eintritt, das wird die Zukunft lehren. Es ist allerdings verständlich, warum eine Erkrankung des Lumbalmarks ceteris paribus schlimmere Folgen haben kann, als eine ihr vollständig homologe, die im Dorsalmarke sitzt, wegen der an der ersteren Stelle localisirten wichtigen Centren. Hier wie dort besteht die Gefahr der Recidive; an die eine Form kann sich sicher eine Tabes dorsalis anschliessen, bei der anderen ist ein solches Vorkommniss zwar meines Wissens nicht constatirt, wohl aber nicht gerade unwahrscheinlich. Immerhin ist es ja denkbar, dass ein schon durch eine frühere Erkrankung geschwächter Abschnitt des Rückenmarks leichter von einer neuen Erkrankung befallen wird; wir wissen aber, dass die Tabes dorsalis „lumbalis" nicht ausschliesslich im Lendenmarke ihren Sitz hat, sondern vielmehr eine Erkrankung ist, die einen grossen Theil des Nervensystems in Mitleidenschaft zieht.

Auch bezüglich der Therapie wüsste ich nicht, was ich dem früher schon Gesagten an dieser Stelle Neues hinzufügen könnte.

Pathologische Anatomie. Die Angaben über den post mortem erhobenen Befund sind in dem Falle von Walker (Beob. LXV) zu ungenau, als dass sie hier Verwerthung finden könnten. Es fehlen insbesondere die für uns so wichtigen Angaben über die Localisation des Processes auf dem Querschnitte. Erkrankt war anscheinend im Wesentlichen eine etwa 1 ½ Zoll lange Partie der Lendenanschwellung, welche eine etwas geringere Consistenz hatte. Auffallend und erwähnenswerth sind die starken Veränderungen an den Gefässen: In dem erweichten Abschnitte sind fast alle Blutleiter der Pia durch Verdickung ihrer Wandungen, insbesondere der Intima, verschlossen. In den Vordersäulen fanden sich viele Leukocyten.

Besser zu verwerthen sind die Angaben Leyden's (Beob. LXVI). Er constatirte eine weiche Beschaffenheit und theilweise graue Verfärbung des Lendenmarks. Es sass ein Erkrankungsherd im unteren Theile des Brustmarks, welcher auf die Lendenanschwellung übergriff und eine Längsausdehnung von mehreren Centimetern hatte. Dieser myelitische Herd hatte in seiner Mitte den ganzen Querschnitt des Rückenmarks ergriffen, es waren jedoch die einzelnen Partien in ungleicher Weise betroffen. Es war die linke Hälfte atrophisch, roth imbibirt, die rechte markhaltig, grünlich, von feinblasiger Beschaffenheit. Die Alteration in der linken Hälfte entsprach vollkommen dem Bilde der Rückenmarkssklerose, diejenige der rechten dem Bilde der acuten Myelitis. In der sklerotischen Partie links nach der Peripherie der Seitenstränge zu gelegen fand sich eine Narbe ohne Nervengewebe, in deren Mitte ein völlig obliterirtes, mit gelben Pigmentgranulationen dicht besetztes arterielles Gefäss. In der Ausdehnung der erkrankten Partie war die Pia überall verdickt, zellenreich, adhärent. Ferner liess sich auf- und absteigende Degeneration constatiren. Die graue Substanz in der Cervicalanschwellung war atrophisch, das linke Vorderhorn in der Lendenanschwellung geschrumpft. — Leyden führt selbst

an, dass folgende Momente für die syphilitische Natur des Processes sprachen: Die vorangegangene Infection, der Verlauf mit anfänglicher fast vollständiger Heilung und Recidiven, die Narbe mit dem verschlossenen Gefässe (Arteriitis obliterans).

Moeller's Befund (Beob. LXVII) war: Ein ungewöhnlich dicker Schädel. — Das Rückenmark war herdförmig erkrankt, und zwar war die Läsion etwa in der Mitte des Dorsalmarks am stärksten, aber auch die unteren Partien dieses Abschnittes, sowie das Lendenmark nicht intact. Eine Menge von Punkten und Streifen graugelber Farbe durchsetzten die weisse Substanz. Diese Herde hatten im Allgemeinen eine radiäre Anordnung, waren von der Peripherie des Rückenmarks gegen die Mitte derselben gerichtet [1]), erreichten die graue Substanz nicht; confluirten theilweise zu Herden grösserer Ausdehnung und zwar vor Allem in den hinteren Partien der Seitenstränge. Weniger stark als in diesen letzteren war die Veränderung in den Hintersträngen, noch weniger in den Vordersträngen markirt. — Ausserdem fand sich auf- und absteigende secundäre Degeneration. Die Rückenmarkshäute, sowie die Nervenwurzeln liessen makroskopisch eine Veränderung nicht erkennen. An den Gefässen fanden sich die charakteristisch syphilitischen Veränderungen.

Moeller deutet die Herde als anämische Nekrose infolge der Circulationshemmung, durch Veränderungen besonders der Vasa radicalia posteriora. Minor's Fall (Beob. LXIX) ergab einen recht complicirten pathologisch-anatomischen Befund.

Die weichen Gehirnhäute waren etwas verdickt und getrübt. Im Cerebrum selbst fanden sich mehrere Erweichungsherde von verschiedener Ausdehnung, im Kopfe des rechten Nucleus caudatus eine Cyste. An den Arterien der Hirnbasis fanden sich typisch luetische Gefässveränderungen. Die makroskopische Untersuchung des Rückenmarks liess eine Trübung und Verdickung der Arachnoidea, sowie graue Degeneration der Hinterstränge bis herauf zur Medulla oblongata erkennen. Die mikroskopische Untersuchung ergab zunächst eine typisch tabische Degeneration der Hinterstränge. Daneben fanden sich im Halstheile 3 myelitische Herde, welche in den Seitensträngen sassen. Es war dieser Abschnitt des Rückenmarks im ganzen Querschnitt von Körnchenzellen reichlich durchsetzt, stärker vascularisirt, die Pia hier stärker verdickt. Es handelte sich um einen diffusen interstitiellen Process syphilitischen Charakters; die Wandungen der Gefässe waren verdickt.

Fassen wir die hier gewonnenen Resultate kurz zusammen: Allen den mitgetheilten Untersuchungsergebnissen gemeinsam sind die vorgefundenen syphilitischen Gefässveränderungen, die wir mit Moeller als das Primäre an dem Krankheitsprocesse betrachten zu müssen glauben. Allen — mit Ausnahme des letzten, auf das wir später zurückkommen werden, und des ersten, bei dem die Angaben

1) Entsprechend dem Verlaufe der Gefässe in der weissen Substanz. S. Adamkiewicz, Die Gefässe des menschlichen Rückenmarks. S. 475.

zu ungenau zur Verwerthung sind — ist fernerhin gemeinsam eine herdförmige Erkrankung des Lendenmarks, die am stärksten in den Seitensträngen ausgeprägt ist. Wo diese Herde frisch sind, bieten sie das Bild der acuten Myelitis, wo sie älter sind, das der Sklerose. Die Art ihrer Entstehung, ihre Abhängigkeit von den Veränderungen an Gefässen ist namentlich an den Fällen von Leyden und Moeller recht klar zu erkennen. Nirgends handelt es sich um eine Erkrankung eines bestimmten Fasersystems in seiner ganzen Ausdehnung, um eine Systemerkrankung; überall sind wohl unzweifelhaft der Ausgangspunkt des Processes kleine perivasculäre Herde, die allmählich zu grösseren confluiren (Fall Moeller's), zunächst sich auf die weisse Substanz beschränken, hier vorwiegend die Seitenstränge befallen, aber auch die Hinterstränge, und hie und da die Vorderstränge in Mitleidenschaft ziehen. Dass die in dem Falle Leyden's (und wohl auch Walker's) constatirte diffuse Ausbreitung der Erkrankung über den ganzen Rückenmarksquerschnitt erst in den späteren Stadien der Erkrankung erfolgte, beweist der bei der Aufnahme erhobene klinische Befund. Ebenso dürfen wir wohl die Betheiligung der grauen Substanz, die in denselben Fällen constatirt wurde, den diffusen Veränderungen des Rückenmarks gleichstellen, die sich in alten Fällen von Tabes zu finden pflegen. Constant scheinen auch die weichen Hirnhäute Veränderungen zu erleiden. Sie sind verdickt und getrübt, die Wandungen ihrer Gefässe verdickt. Dass diese Veränderungen, namentlich wo sie in der Pia mater stärker ausgeprägt sind, die Versorgung des Rückenmarks mit Blut in hohem Grade beeinflussen, ist nicht zu bezweifeln. Ein weiterer Befund, der wohl in älteren Fällen nie fehlt, ist die auf- und absteigende Degeneration. Die Genese dieser Läsion bedarf nicht der Erklärung; ihre Bedeutung für die Prognose der Erkrankung ist nicht gering: Wo sich einmal eine secundäre Degeneration ausgebildet hat, kann ja von einer restitutio ad integrum nicht mehr die Rede sein. Die eine Beobachtung von Minor (Beob. LXIX) unterscheidet sich von den oben abgehandelten dadurch, dass der krankhafte Process im Halsmarke localisirt war. Klinisch bot er genau dasselbe Bild, wie die anderen Fälle; nur die Parästhesien in den Fingerkuppen hätten den Verdacht wach rufen können, dass eine weiter nach oben gelegene Partie des Rückenmarks erkrankt war. Dem widersprach jedoch die Thatsache, dass die Motilität und objectiv auch die Sensibilität an den oberen Extremitäten ungestört waren, dass die Reflexe der unteren Extremitäten fehlten, anstatt, wie man hätte erwarten sollen, gesteigert zu sein. Man hätte also nach dem klinischen Bilde

kaum umhin gekonnt, anzunehmen, dass die hauptsächlichste Läsion im Lendenmarke ihren Sitz hatte. Der weitere Verlauf allerdings liess verstehen, warum die Sehnenreflexe der unteren Extremitäten trotz der hoch oben sitzenden Herde fehlten: Es waren eben schon damals die ersten Erscheinungen der Tabes dorsalis vorhanden. So bietet denn gerade dieser Fall in mehrfacher Beziehung ein besonderes Interesse: Es bestanden hier, wie auch im Falle Fournier's (Beob. LXVIII), gleichzeitig die ersten Erscheinungen einer Tabes dorsalis neben denen einer syphilitischen Myelitis. Die letztere besserte sich in beiden Fällen nicht unbeträchtlich unter antisyphilitischer Behandlung, während die erstere unbeeinflusst ihren weiteren Verlauf nahm. Interessant ist diese Beobachtung ferner deswegen, weil sie beweist, dass die syphilitische Spinalparalyse nicht nur im Dorsal- und Lumbalmarke, sondern auch im Cervicalmarke ihren Sitz haben kann. Endlich zeigt sie, wie schwierig es bisweilen sein kann, die Localisation eines Krankheitsprocesses im Rückenmarke festzustellen, wie leicht man sich in dieser Beziehung selbst in anscheinend ganz einfachen Fällen täuschen kann.

Das Resultat dieser Arbeit lässt sich kurz dahin zusammenfassen, dass es unter den auf syphilitischer Grundlage beruhenden Fällen von Myelitis eine ganze Reihe giebt, die sich durch ein besonderes klinisches Bild sowohl von den anderen luetischen als auch von den nicht specifischen Rückenmarksaffectionen mit einiger Schärfe abgrenzen lassen. Es erscheint nicht unwahrscheinlich, dass besondere auf Lösung dieser Frage hinzielende Untersuchungen die Schärfe dieser Trennung noch vermehren werden. Diesem einheitlichen klinischen Bilde scheint auch ein einheitlicher pathologischer Process zu entsprechen, nämlich eine von den kleinen Gefässen ausgehende Infiltration, welcher die Eigenheit zukommt, bestimmte Bezirke auf dem Querschnitte des Rückenmarkes in gesetzmässiger Intensität zu befallen. Auf dem Längsschnitte der Medulla spinalis localisirt sich der krankhafte Process in weitaus der Mehrzahl der Fälle im Dorsalmarke, sehr viel seltener im Lumbalmarke und nur ganz vereinzelt auch im Halsmarke. Durch diese verschiedene Localisation werden die Unterschiede in dem sonst einheitlichen Symptomencomplexe bedingt und erklärt. — Ich glaube nicht, dass die oben wiedergegebenen Beobachtungen eine richtige Vorstellung von der Häufigkeit des Vorkommens der syphilitischen Spinalparalyse zu geben im Stande sind. Es sind sicherlich sehr viel Fälle dieser Art unerkannt geblieben. Das beweist die recht reichhaltige Casuistik Erb's, sowie die Angabe Muchin's, dass er nicht weniger als 28 Fälle dieser

Art beobachtet hat. Immerhin ist die Paralysis spinalis syphilitica sicherlich eine sehr viel seltenere Erkrankung, als die Tabes dorsalis.

Herrn Geh. Hofrath Erb spreche ich an dieser Stelle meinen herzlichsten Dank aus für die Anregung zu dieser Arbeit, die Ueberlassung der zum grossen Theile seiner Privatpraxis entstammenden Krankengeschichten, sowie für seine gütige Unterstützung in der Bearbeitung des Themas.

XVI.

Aus der medicinischen Klinik (Prof. Erb) und dem pathologisch-anatomischen Institut (Prof. Arnold) in Heidelberg.

Ueber chronische spinale Muskelatrophie im Kindesalter, auf familiärer Basis.

Von

Prof. J. Hoffmann,

Heidelberg.

(Mit Tafel VII u. 5 Abbildungen im Text.)

Die Lehre von der progressiven Muskelatrophie sens. strict. hat in den letzten 20 Jahren manche Umwandlung erfahren und in vieler Beziehung grosse Fortschritte gemacht. So ist der Nachweis, dass die progressive Muskelatrophie durchaus nicht immer musculären, sondern häufig genug spinalen Ursprungs ist, ein grosser Fortschritt gewesen, welchen wir besonders der französischen Schule mit Charcot an der Spitze zu verdanken haben. Unter dem Einfluss dieser neuen Thatsache wurde dann über das Ziel hinausgeschossen und der myelopathischen Genese die Rolle zuertheilt, welche vorher die myopathische spielte, bis Erb die Trennung der musculären von der spinalen progressiven Muskelatrophie zuerst auf klinischer Grundlage anbahnte und, unterstützt durch eine ganze Reihe sorgfältiger klinischer wie anatomischer Arbeiten hervorragender Autoren, neuerdings durchführte, nicht ohne zugleich der Zersplitterung auf dem Gebiete dieser myopathischen Formen ein Ende zu machen, indem er die durch mehr nebensächliche oder unwesentliche Merkmale (Beginn, Localisation, Heredität, Pseudohypertrophie u. s. w.) auseinandergehaltenen Typen zu einer grossen einzigen Gruppe zusammenfasste. So hatte man denn die Amyotrophia spinalis chronica s. progressiva mit ihren Varianten auf der einen, die Dystrophia muscularis progressiva auf der anderen Seite.

Es wäre sehr schön, wäre damit ein Abschluss in der Lehre der progressiven Muskelatrophie erreicht gewesen. Dass dem leider nicht so ist und noch Vieles der Aufklärung und der endgültigen Lösung harrt, hat Erb noch in seiner letzten ausführlichen Arbeit

betont. — Es ist in der That Vorsicht geboten, dass man die Grenzen zwischen der spinalen und musculären progressiven Muskelatrophie nicht zu scharf zieht, seitdem man Fälle kennen lernte, welche weder in den Rahmen der einen noch in denjenigen der anderen hineinpassen wollen, und seitdem man in den letzten Jahren in den verschiedenen Ländern wieder auf eine weitere Art von progressiver Muskelatrophie gestossen ist, welche sich ohne Mühe von den bis dahin bekannten Formen unterscheiden lässt, und für welche ich den Namen progressive neurotische (neurale) Muskelatrophie vorschlug. Auch sie entwickelt sich häufig auf familiärer oder hereditärer Basis, wie die Dystrophia muscularis progressiva, wenn auch nur die eine schwach vertretene Unterabtheilung der letzteren, der Leyden'sche Typus, das Epitheton „hereditär" trug und damit eine Zeit lang für genügend von den übrigen gekennzeichnet galt.

Nur die spinale progressive Muskelatrophie soll nicht hereditär oder familiär auftreten, das gilt noch heutzutage und konnte bis in die neueste Zeit bei der Differentialdiagnose zwischen der myelopathischen und myopathischen Form mit Recht der Berücksichtigung empfohlen werden. Ob diese Annahme auch in Zukunft ihre Gültigkeit behalten kann, ob nicht auch die spinalen chronischen Muskelatrophien in einzelnen Familien gehäuft oder, mit anderen Worten, auf hereditärer Grundlage sich entwickeln, zur Entscheidung dieser Frage mögen die folgenden Beobachtungen das nöthige Material liefern.

Fall I. In den Osterferien 1891 wurde das wenig über 4 Jahre alte Cigarrenarbeiterskind Käthchen Dreiling von Neckarhausen wegen „Lähmung" von ihrer Mutter in die medicinische Ambulanz gebracht. Es war unmöglich, die Eltern dazu zu bewegen, das Kind in der Klinik zu lassen. Aus diesem Grunde konnte die Krankengeschichte erst nach und nach aufgenommen werden.

Die Mutter erzählte, dass das Kind am Ende einer normal verlaufenen Schwangerschaft ohne Kunsthülfe geboren wurde und sich, was die Bewegungen anbelangt, in den ersten 3/4 Jahren wie ein gesundes Kind verhielt. Es zappelte mit den Beinen, setzte sich im Bettchen auf, bewegte Arme und Hände in normaler Weise, liess sich mühelos in sitzender Haltung auf dem Arme tragen und konnte schliesslich mit 3/4 Jahr stehen. Das einzige Krankhafte, was den Eltern und der Grossmutter, welche Hebamme ist, an dem Kind nach an den früheren Kindern gemachten Erfahrungen auffiel, war die „Fettsucht", welche bei diesem Kinde noch stärker gewesen sein soll, als bei dem später zu beschreibenden Bruder.

Von 3/4 Jahr ab erfolgte verhältnissmässig rasch, innerhalb Wochen bis Monate — genaue Angaben können von den Angehörigen darüber nicht gemacht werden —, jedenfalls aber nicht unter den Erscheinungen der gewöhnlichen spinalen Kinderlähmung, eine Abnahme in den Bewegungen, so dass es bald nicht mehr stehen, sich

nicht mehr im Bett aufsetzen und umdrehen konnte. Die Füsse konnte es noch bewegen und auch die Bewegungen der Arme waren noch ziemlich frei. Zu dieser Zeit und auch später schrie das Kind viel, hatte jedoch kein Fieber, nie Gelenkschwellungen u. s. w. Die motorischen Störungen nahmen bis jetzt ganz allmählich an Intensität zu. An Stelle der Fettsucht trat Abmagerung an den Extremitäten und am Rumpfe, während das Gesicht voll blieb. Die Thätigkeit der Sphincteren bildete sich mit Zunahme der Geistesfunctionen in normaler Weise aus und blieb bis jetzt ungestört. Geistig entwickelte es sich gut, lernte zur richtigen Zeit sprechen, spielte, war lebhaft, nahm an Allem Antheil, lernte Liedchen u. s. w. Krankheitserscheinungen Seitens des Gehirns waren nie vorhanden, weder Convulsionen, noch epileptische Anfälle, noch Strabismus, noch Kau-, noch Schlingbeschwerden u. s. w.

Folgender **Status** wurde im Frühjahr 1891 aufgenommen und später vervollständigt.

Geistig ist das Kind seinem Alter entsprechend entwickelt. Der Gesichtsausdruck ist freundlich. Die Stimme ist laut, die Sprache normal; es erzählt von seinem kleinen Bruder, von daheim u. s. f.

Die höheren Sinne sind ungestört; die Schädelbildung ist normal; ebenso die Function der Augen-, Gesichts-, Kau-, Zungen- und Schlingmuskeln; der Unterkieferreflex vorhanden. Die Pupillen sind weit, reagiren prompt auf Licht und Accommodation; kein Nystagmus.

Das Tragen des Kindes macht der Mutter trotz des geringen Körpergewichtes desselben — 12¼ Kgrm. im November 1891 — grosse Mühe, weil dasselbe völlig hülflos dem Körper der Mutter anliegt. Noch beschwerlicher ist das Aus- und Ankleiden aus dem gleichen Grunde.

Nach dem völligen Entkleiden fällt in erster Linie die starke, ziemlich gleichmässige, wenn auch gegen den Rumpf hin etwas stärkere Abmagerung der oberen und unteren Extremitäten und des Rumpfes auf bei vollem, wenn auch blassem Gesicht.

Da die Krankheit früher für Rhachitis gehalten worden war, wurde daraufhin besonders untersucht, ein Anhaltspunkt für diese Annahme aber weder an den Rippen, noch an den Epiphysen u. s. w. der Extremitätenknochen gefunden. Es war im Gegentheil das Skelet ebenfalls sehr schmächtig, dünn, gracil.

Die Schilddrüse war weder zu sehen, noch deutlich zu fühlen; ebensowenig konnte eine auf Vergrösserung der Thymusdrüse hinweisende Dämpfung über dem entsprechenden Abschnitt des Brustbeins nachgewiesen werden.

Das Kind dreht den Kopf im Liegen noch seitlich, vermag ihn aber absolut nicht von dem Kissen zu erheben; zieht man es an den Schultern in die Höhe, so fällt der Kopf zurück und kommt erst nach vorn, wenn die Haltung des Rumpfes eine völlig aufrechte oder wenig nach vorn gebeugte ist. Dann wird der Kopf, solange das Kind sitzt, gerade gehalten.

Es besteht eine recht beträchtliche Parese und Atrophie ohne jedwede Spur einer Hypertrophie, Pseudohypertrophie oder Lipomatose eines ganzen oder eines Abschnittes eines Muskels in folgender Verbreitung: in den tiefen Halsmuskeln, dem M. sternocleidomastoid., dem M. cucullaris, dem M. levator scapul., den MM. supra-

und infraspinati und dem M. subscapularis, wenn auch schwache Ein- und Auswärtsrollung des Armes noch geblieben ist, dem M. rhomboid., dem Latissim. dorsi, von welchem ein noch kaum nachweisbares Bündelchen geblieben ist, dem M. serratus antic. major, welcher etwas besser erhalten zu sein scheint. Die MM. pectorales sind dünn, in toto atrophisch und geschwächt; stark atrophisch und paretisch ist der M. deltoides; in gleicher Weise die Beugemuskeln am Oberarm. Der M. biceps brachii ist als gleichmässig dünnes Bündelchen durchzufühlen, und ebenso war der M. brachial. int. geschwächt. Der M. supinator longus ist etwas besser erhalten, als die vorgenannten Muskeln. Der Triceps brachii ist dünn und geschwächt; leichte Flexionsstellung im Ellbogengelenk. Die Extensoren und Flexoren am Vorderarm sind gleichfalls atrophisch und paretisch, die vom Ulnaris innervirten Muskeln etwas mehr als die vom Medianus versorgten. In gleicher Weise sind dünn, schlaff und weich der Daumen- und Kleinfingerballen und einzelne Interossei bei nicht beschränkter Bewegungsfähigkeit. Der 4. Finger der rechten Hand ist im I. Interphalangealgelenk ein schnellender.

Durch die Parese der atrophischen Muskeln sind die Bewegungen zum Theil beschränkt, so besonders im Schultergelenk, ausnahmslos ganz matt und kraftlos. Den Arm im Schultergelenk zu heben, gelingt höchst mangelhaft und lange nicht bis zur Schulterhöhe. Wenn das Kind den Arm im Ellbogengelenk beugt und den flectirten Arm mit Unterstützung der anderseitigen Hand so weit hebt, dass es seinen kleinen Zopf erreicht und mit der Hand an diesem bis zum Scheitel sich in die Höhe hilft, so ist es stolz auf diese Leistung. Dass bei dieser Schwäche der Schultermuskeln die „losen Schultern" nicht fehlen, wenn man das Kind, unter den Armen fassend, in die Höhe heben will, ist leicht verständlich. Die Willkürbewegungen in den Fingergelenken, Spreizen der Finger, Opposition der Finger werden in normaler Weise, aber kraftlos ausgeführt. Die Sehnen- und Periostreflexe der Arme fehlen alle vollständig. Die mechanische Muskelerregbarkeit ist herabgesetzt, ob qualitativ verändert, lässt sich bei der Unruhe des Kindes nicht mit Sicherheit feststellen. Die Nervenstämme sind weder verdickt, noch druckempfindlich; bei Beklopfen derselben erhält man keine Zuckung, ebenso auch nicht vom N. facialis.

Die Körperlänge des Kindes beträgt 93 Cm.; die Länge der Hand 11 Cm.

Umfang des Oberarmes rechts 10 Cm., links 9,8 Cm.,
= = = links 11 = = 11,0 =
= = Handgelenks 8,2 = = 8,2 =
= der Metacarp. II incl. V rechts 11,0, links — Cm.

Aus diesen Maassen, wie aus der soeben gegebenen Beschreibung geht hervor, dass die Parese und Atrophie eine symmetrische ist. Die Lähmung ist eine völlig schlaffe; die Muskeln fühlen sich, soweit sie überhaupt zu palpiren sind, als dünne Bündel oder Züge an, sind an der Hand und am Oberarm weich. Von Muskelspannungen und Contracturen besteht an den Armen nichts. Fibrilläre Zuckungen

fehlen ganz und gar, konnten zu keiner Zeit an irgend einem Muskel wahrgenommen werden.

Es bestehen weder trophische, noch vasomotorische Störungen der Haut der oberen Extremitäten; das Fettpolster reducirt, aber immer noch ziemlich gut; die Haut lässt sich in grossen Falten abheben, und man hat den Eindruck, als ob das Integument im Ueberfluss vorhanden wäre. Naevi, Lipome, Missbildung der Ohren u. s. w. fehlen. Die Sensibilität ist, was Schmerz-, Temperatur-, Tastsinn, Localisationsvermögen anbelangt, soweit sich bei einem Kinde prüfen lässt, ungestört.

Die Prüfung der elektrischen Erregbarkeit des Nervmuskelapparates stösst bei der Furcht des Kindes auf grosse Schwierigkeiten. Constatirt wurde starke Herabsetzung der elektrischen Erregbarkeit in den NN. median. und ulnar., vom M. biceps brachii exquisit träge galvanische Zuckungen unter Ueberwiegen der AnSZ über die KaSZ; jedenfalls EaR. Von der weiteren elektrischen Untersuchung musste abgesehen werden, da das Kind Anfälle von Dyspnoe bekam und blau im Gesicht wurde unter fortwährendem mattem Hüsteln.

Am Rumpf ist das Kind recht mager. Der Brustkorb ist breit, seine untere Appertur ist erweitert, wie gewöhnlich bei Lähmung der Bauch- und Brustmuskeln. Die Rippen treten stark hervor, sind von einer nur dünnen Lage Weichtheile bedeckt. Die Rücken- und Bauchmuskeln sind stark geschwächt. Das Aufsetzen und Umdrehen im Bett ist ganz unmöglich; das Umlegen nach rückwärts geschieht mehr passiv und wird durch den geringsten entgegengesetzten Widerstand vereitelt. Die langen Rückenmuskeln sind stark abgemagert, wodurch die Dornfortsätze wie ein Kamm vorspringen. Ferner besteht eine auch passiv nicht mehr ganz auszugleichende Lordose der Lendenwirbelsäule und des Kreuzbeines, welch' letzteres dorsalwärts gekrümmt ist, woher es kommt, dass beim Sitzen Kreuzbein und Oberschenkel einen spitzen Winkel mit einander bilden. Dieses Verhalten stimmt völlig mit demjenigen überein, wie es von der Poliomyelitis ant. acuta lumbalis her zur Genüge bekannt ist. Der Umstand, dass die Lordose sich auch passiv nicht mehr ausgleichen lässt, weist auf ihr bereits längeres Bestehen hin.

Die Gesässmuskeln, die Hüftbeuger und alle Muskeln am Oberschenkel sind stark atrophisch, schlaff, weich anzufühlen und hochgradig gelähmt, so dass nur ganz beschränkte und matte Bewegungen damit ausgeführt werden können; die Beugung im Hüftgelenk ist so gut wie ganz aufgehoben; auch die Streckung im Kniegelenk ist minimal. Auch die Unterschenkelmusculatur ist atrophisch und paretisch. Die in leichter Spitzfussstellung stehenden Füsse können activ bis zu einem rechten Winkel, passiv normal weit dorsal flectirt werden. Die Zehenbewegungen ziemlich gut, aber langsam und träge.

Umfang der Wade im März 1891:	im November 1891:
rechts 13,8, links 14,2 Cm.	rechts 12,7, links 12,7 Cm.
= des Oberschenkels r. 15,8, l. 16,3 Cm.	= 14,7, = 15,0 =
= der Mitte des Oberschenkels	= 16,7, = 16,7 =
= des oberen Drittels des Oberschenkels	= 18,0, = 18,0 =

Die Patellar- und Achillessehnenreflexe wie die Periostreflexe fehlen, auch bei Anwendung des Jendrassik'schen Verfahrens.

Durch Percussion gelingt es nicht, Muskelzuckungen zu erregen. Die Nervenstämme sind nicht verdickt und nicht druckempfindlich; die faradische Erregbarkeit ist im Vergleich zu derjenigen des N. facialis sehr stark herabgesetzt. Plantarreflexe schwach; Kitzelgefühl vorhanden. Sensibilität auch hier intact.

Man sieht auch hier weder fibrilläre, noch fasciculäre, noch choreiforme Zuckungen und zwar ebensowenig in der Ruhe, wie bei den noch möglichen Willkürbewegungen.

Die Lähmung, welche auch hier symmetrisch und über alle Muskeln verbreitet ist, ist eine schlaffe. Die Gelenke sind richtige „Hampelmannsgelenke", ganz wie bei spinaler Kinderlähmung. Nichts erinnert an die Dystrophia muscularis progressiva, besonders nicht an die in diesem Lebensalter noch am ehesten vorkommende Pseudohypertrophie. Es macht dem Kind Vergnügen, die Finger in den Metacarpophalangealgelenken bis zu einem rechten Winkel dorsalwärts zu drehen. — Die Füsse kalt.

Das Kind steht mit Unterstützung und, wenn es sich an einem Stuhle hält, mit durchgedrückten hyperextendirten Knieen, wie Kinder mit atrophischer Lähmung der Beine bei spinaler Kinderlähmung. Von Gehen keine Rede.

Herz, Leber, Milz und Nieren sind normal. Ueber den unteren Lungenabschnitten zahlreiche Rhonchi; schwaches Hüsteln. Dieser Bronchialkatarrh ist eine Folge der Parese der Brustmusculatur; ob daran das Diaphragma theilnimmt, lässt sich nicht mit genügender Sicherheit feststellen.

Die Lähmungserscheinungen sollen sich im Winter 1891/92 nicht wesentlich verändert haben. Die Lungenerscheinungen nahmen zu und führten in der Nacht vom 14.—15. März den Tod herbei.

Die **Autopsie** wurde am 15. März Nachmittags 2 Uhr in dem Sterbehause von mir gemacht.

Hochgradige Abmagerung am ganzen Körper; auch jetzt contrastirt noch die Völle des Gesichts mit der Magerkeit des übrigen Körpers. Die Knochen sehr gracil. Sehr geringe Todtenstarre.

Am Gehirn, den Gehirnhäuten und den Gehirnhöhlen sind keinerlei pathologische Verhältnisse wahrzunehmen.

Das Rückenmark ist nur in seinem lumbalen Abschnitt weniger voluminös, als es unter normalen Verhältnissen getroffen wird. Die Anschwellung tritt zurück (s. Fig. 1a u. b, S. 434 u. 435). Bei normaler Consistenz des Organs und bei in keiner Weise veränderten Häuten fällt die sehr starke Atrophie der vorderen Rückenmarkswurzeln auf. Am ganzen Rückenmark ist diese Anomalie bis herauf zum verlängerten Mark vorhanden, ist allerdings am auffälligsten in der Gegend der Anschwellungen. Der Contrast zwischen den vorderen verdünnten und den hinteren gut entwickelten Wurzeln ist ungemein stark. Auch die Cauda equina ist infolge dieser Veränderung weniger stark. Die vorderen Wurzeln selbst haben eine weisslich-graue Färbung.

An den peripherischen Nerven, welche verhältnissmässig dünn erscheinen, ist eine Anomalie in der Farbe nicht wahrzunehmen, sie sehen weisslichgelb aus und bieten keine Erscheinungen einer Entzündung.

Bei Durchschneidung der Hautdecken, zur Blosslegung der Muskeln, war der beträchtliche, in diesem Grade nicht erwartete Fettreichthum des subcutanen Gewebes auffallend. Der bei Durchtrennung der Oberschenkelhaut durch die Fascie durchschimmernde Quadriceps hatte nicht so sehr ein gelblich-weisses Aussehen, wie das Fettgewebe, sondern ein mehr grauweisses Colorit. Die Fleischfarbe der Muskeln trat hier gar nicht mehr hervor. Es wurden Stückchen entnommen von den Streckern am Unterschenkel, den Rückenmuskeln, den Oberschenkelmuskeln, dem Deltoides, dem Biceps und dem Thenar dexter; alle sahen mehr oder weniger blass gelbroth aus; doch war kein Muskel so degenerirt wie der M. quadriceps. Diese pathologische Verfärbung liess sich auch an den Halsmuskeln noch nachweisen. Der M. masseter und der hintere Bauch des M. biventer hatten dagegen die rothe normale Fleischfarbe und unterschieden sich schon makroskopisch ganz scharf von den genannten Muskeln. An der Zunge waren Einkerbungen nicht zu sehen.

Herz, Leber und Nieren boten keine Abnormität. Der Herzmuskel sah kräftig aus. Nur die unteren Lungenlappen waren verdichtet und fühlten sich derb an; die Bronchien enthielten reichliches Secret. Die Schilddrüse hatte normales Aussehen. Die Rippen auffallend dünn.

Der ganze Nervmuskelapparat, soweit er der Leiche entnommen werden konnte, wurde in Müller'scher Flüssigkeit unter allen Cautelen gehärtet. Nur ein kleines Stückchen des Halsmarks wurde in 96 proc. Alkohol gehärtet, da es zur Untersuchung mit der Nissl'schen Methode dienen sollte.

Nach der Härtung ist am Rückenmark die Atrophie der vorderen Wurzeln immer wieder das auffallenste krankhafte Zeichen. An frisch angelegten Querschnitten ist die Zeichnung der grauen Substanz ebenso scharf wie an einem normalen Rückenmark.

Bei der mikroskopischen Untersuchung wurden am Gehirn völlig normale Verhältnisse gefunden, sowohl an den Gehirnhäuten, an der nervösen Substanz, wie an den Blutgefässen. Untersucht wurden Stücke der Gehirnrinde unter besonderer Berücksichtigung der motorischen Zone, das Kleinhirn und der Gehirnstamm vom III. Ventrikel abwärts. Besonders will ich betonen, dass der Oculomotoriuskern mit seinem Nerven, die motorische Wurzel und der Kern des Quintus, der Kern des Facialis mit Facialisknie u. s. w. tadellos erhalten waren. Der N. opticus war völlig normal. An den Py-Bahnen lagen ebensowenig deutliche krankhafte Veränderungen vor.

Auch im verlängerten Mark waren die einzelnen Gebilde und Nervenbahnen gut ausgebildet. Der Vaguskern und der Hypoglossuskern im Ganzen gleichfalls. Die Ganglienzellen des letzteren haben wohlausgebildete Fortsätze und sind von der normalen Grösse, mit deutlichem Kern versehen, nichts von Vermehrung der Gliakerne oder des Gliagewebes; nur an einer Stelle sind Gliakerne etwas reichlicher vertreten und umschliessen eine nicht degenerirte Ganglienzelle; wenigstens hebt sich der Kern dieser und der Zellleib bei der differenten Färbung der Gliakerne ab. Ganz vereinzelt findet man auch Ganglienzellen, welche ziemlich klein sind im Vergleich zu der Mehrzahl, doch haben dieselben ganz gute Fort-

sätze. Ob es sich um atrophirende Ganglienzellen handelt oder um solche, welche congenital nicht gut ausgebildet sind, oder ob dieselben nicht in

Fig. 1b.



Fr. Veith.
Mai 1892.

ihrem grössten Querschnitt getroffen sind, muss dahingestellt bleiben. Da ihr Vorkommen sehr spärlich ist, die intra- wie extrabulbären Hypoglossus-

fasern nicht im Geringsten verändert sind, messe ich selbst dem Befund eine pathologische Bedeutung nicht bei. Ich glaubte jedoch desselben Er-

Fig. 1a.

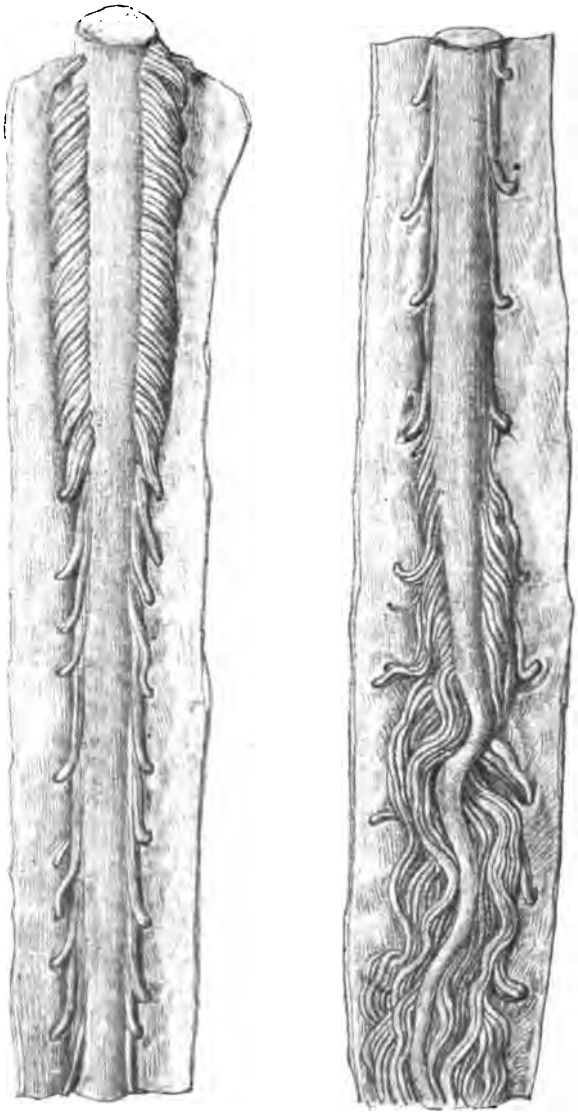

Fr. Veith.
Mai 1892.

wähnung thun zu müssen wegen der später zu schildernden Ganglienzellenerkrankung im Rückenmarke.

Auf Schnitten, welche durch den untersten Theil des Bulbus gelegt sind, so dass die Olive noch getroffen ist, lassen sich die ersten krankhaften Veränderungen nachweisen, welche von da abwärts sich durch das ganze Rückenmark in wechselnder Stärke fortsetzen und in erster Linie die Vorderhörner und die vorderen Wurzeln betreffen.

Zur Färbung des Centralnervensystems wie der peripherischen Nerven wurden bei der mikroskopischen Untersuchung verwandt: Boraxcarmin, Hämatoxylin, Boraxcarmin-Hämatoxylin und endlich Kupferlack-Hämatoxylin nach Weigert's Angabe.

In den obersten Halsmarksegmenten haben je 1—4 Ganglienzellen der Vorderhörner — zuweilen auch 5—6 Ganglienzellen oder gar keine — die normale Grösse und Form mit scharfen Contouren, gut gefärbtem Kern und Kernkörperchen, reichlichen und wohlausgebildeten Fortsätzen bewahrt. Andere Ganglienzellen dagegen sind atrophisch, sehr klein mit zum Theil noch gut gefärbtem Kern, aber nicht mehr deutlichem Kernkörperchen versehen; ihre Ausläufer sind dünner und spärlicher als an normal aussehenden Ganglienzellen. Auch die Weigert'sche Färbung zeigt diese Verhältnisse sehr klar; die grossen Ganglienzellen besitzen einen scharf gefärbten Kern und ihre Contouren sind scharf, die atrophischen lassen den Kern vermissen und ihr Zellleib ist nicht mehr deutlich umschrieben, endlich heben sich die leeren Zellbetten, um welche herum ein feines Nervenfasernetz gut erhalten ist, klar ab. Die Blutgefässe sind normal, weder die Gliakerne, noch die Gliafasern sind, vermehrt in den Vorderhörnern; nichts weist auf eine Entzündung hin. Die vorderen extramedullären Wurzeln sind dünn und lassen einen mässigen Grad von Degeneration der Nervenfasern erkennen, wie undeutliche trübe Querschnittsbildchen, Kernvermehrung an diesen Stellen und auf längsgetroffenen Bündeln hier und da vereinzelt einen gequollenen Axencylinder; keine deutliche Bindegewebsvermehrung. Stärker ist die Degeneration in den spinalen Accessoriusbündeln. Ausserdem erscheint an mit Boraxcarmin und Hämatoxylin gefärbten Präparaten, bei Betrachtung mit blossem Auge der grössere Theil der Seitenstränge und ein kleiner Theil der Vorderstränge intensiver dunkelroth gefärbt, als die übrige weisse Substanz. Diese tiefere Färbung beruht auf dem grösseren Gehalt an Neurogliagewebe. Die davon betroffenen Theile sind 1. die ventro-mediangelegene Partie der Vorderstränge, 2. die PyS und 3. ein nach vorn zu an die letzteren angrenzender Bezirk der Seitenstränge. Zwischen diesem und dem Vorderhorn liegt ein Streifen weisser Substanz, welcher an der stärkeren Färbung weniger theilnimmt, wie dies die KS und die sonstige an der Pia mater anliegende Seitenstrangzone überhaupt nicht thut. Wie erwähnt, sind die Bestandtheile der Neuroglia, Gliakerne und Gliafasern vermehrt, die Nervenfasern sind beträchtlich dünner als in den KS oder den Türk'schen Strängen; diese Reduction des Kalibers beruht auf einer grösseren Dünnheit der Markscheide wie des Axencylinders; trotzdem stehen die Fasern wegen der stärkeren Entwicklung des Stützgewebes einander nicht näher als in den KS. Ob eine Anzahl derselben geschwunden ist, muss dahingestellt bleiben, da darauf hindeutende Zeichen, wie z. B. Zerfall des Nervenmarks, nicht vorhanden sind. Dass bei der Weigert'schen Färbung diese Theile

etwas lichter sind, ist selbstverständlich; doch ist die Differenz keine beträchtliche.

Im 3. Halsmarksegment finden sich in den Vorderhörnern ungefähr gleich viel normale wie erkrankte Ganglienzellen, welch' letztere als fortsatzlose Klümpchen erscheinen, zum Theil auch weniger Farbstoff aufgenommen haben; daneben bestehen wieder Lücken im Gewebe, welche den Schwund von Ganglienzellen andeuten. Die vorderen Wurzeln sind extramedullär deutlich degenerirt. Die Degeneration erstreckt sich centripetal bis über die Pia mater hinaus; die intramedullären Züge der vorderen Wurzeln haben bei Weigert'scher Färbung wieder mehr normales Aussehen. Die spinalen Accessoriusbündel stark degenerirt. Die Seitenstränge sind auch hier in der oben beschriebenen Art und Ausdehnung verändert, nicht mehr der genannte Abschnitt der Vorderstränge. Die Goll'schen Stränge besitzen, wie so häufig, ohne erkrankt zu sein, etwas mehr Stützgewebe bei sonst völlig normalem Verhalten.

Die Halsanschwellung bietet auf Querschnitten keine deutliche von der Norm abweichende Grösse — frontaler Durchmesser 12 Mm., sagittaler 7,5 Mm. — oder eine abnorme Configuration der grauen Substanz. Die centrale Partie der Vorderhörner erscheint schon makroskopisch etwas lichter als normal und als die dem Seitenstrang angrenzende Partie; die Gegend der PyS ist nicht ganz so dunkel gefärbt bei Weigert'scher Färbung, als der angrenzende KS oder die Hinterstränge. Die vorderen Wurzeln sind sehr stark verdünnt, sehen braungelb aus an Weigertpräparaten und nehmen im Vergleich zu den schwarz gefärbten hinteren Wurzeln kaum den 4. Theil des Raumes der letzteren ein. Mikroskopisch lässt sich an mit Boraxcarmin und Boraxcarmin-Hämatoxylin gefärbten Schnitten neben einer Anzahl normaler Ganglienzellen in den Vorhörnern eine weitgehende Atrophie und Schwund der gleichen Gebilde nachweisen. Zählung in 30 Querschnittpräparaten ergab, dass auf jedes Vorderhorn im Durchschnitt 4—5 nicht veränderte Ganglienzellen kommen. Die übrigen sind geschwunden oder stark atrophisch, haben ihre Fortsätze zum Theil oder völlig eingebüsst, sind theilweise nicht mehr mit deutlichem Kern versehen. Fast überall sieht man leere Zellbetten, besonders bei der Weigert'schen Färbung. Erwähnt sei, dass die normal aussehenden multipolaren Ganglienzellen in der grauen Substanz unregelmässig zerstreut, wenn auch etwas mehr gegen die weisse Substanz hin liegen und nicht in einer einzigen Gruppe. Das Centrum der Vorderhörner ist ärmer an feinen Nervenfasern und infolgedessen etwas heller und Körnchenkugeln sind vorhanden; einzelne Axencylinder sind sehr breit, wie gequollen. Die Faserdegeneration erstreckt sich eine Strecke weit in die vordere Commissur hinein, wo ebenfalls Stücke von gequollenen Axencylindern zu sehen sind. Gegen die Vorderstränge hin sind die hier zusammenströmenden Fasern, welche die weisse Substanz als intramedulläre Wurzeln durchsetzen, reichlicher, doch sind die Züge in der weissen Substanz dünn. Eine ausgesprochene Degeneration gehen die Fasern erst in der Mitte der Vorderstränge ein, besonders aber da, wo sie die Vorderstränge verlassen und das subpiale, ziemlich stark vertretene Neurogliagewebe durchziehen. Hier ist an vielen Präparaten nicht eine Nervenfaser mit zusammenhängender schwarz gefärbter

Scheide zu sehen; ein grosser oder wohl der grösste Theil der Fasern ist total geschwunden; die Blutgefässe der Vorderhörner zeigen nichts von Entzündung; die Gliakerne sind nicht vermehrt, und ebensowenig scheint es die Stützsubstanz überhaupt zu sein; Spinnenzellen konnte ich nicht finden.

Es war interessant, zu vergleichen, wie sich die Ganglienzellen der gleichen Rückenmarksregion bei der Nissl'schen Färbung verhielten, welche bekanntlich nur Ganglienzellen hervorheben soll. Es stellte sich an Präparaten, welche zum Theil mit Methylenblau, zum Theil mit Magentaroth gefärbt waren, heraus, dass noch ein solcher Reichthum von Ganglienzellen vorhanden war, wie ich nach dem Befund bei der üblichen Boraxcarminfärbemethode nicht vermuthet hatte (s. Tafel VII, Fig. 2). Wenn auch hierbei auf je 1 Vorderhorn nur 6—7 normale Ganglienzellen kamen — Mittel aus 15 Präparaten —, so hoben sich doch noch deutlich so viel ab, dass man gegen 40—50 in einem Vorderhorn zählen konnte. Dieselben waren aber nicht grösser als die kleinen Ganglienzellen in den Hinterhörnern, oder blieben hinter denselben noch weit zurück. Die kleinsten konnte man mit Zeiss A Ocul. 3 mit Mühe noch sehen. Die normalen grossen motorischen Zellen haben einen Kern, Kernkörperchen und durchaus auch sonst normale Structur. Die Plasmakörner sind regelmässig angeordnet und sind eine Strecke weit in die Fortsätze zu verfolgen, deutlicher bei Verwendung von Methylenblau, als bei Magentaroth. Die übrigen Ganglienzellen sind geschrumpft, atrophisch; sie haben an Volum eingebüsst, und zwar ist der Plasmaleib, der Kern, wie das Kernkörperchen, welche bei dieser Färbung viel schärfer hervortreten, als bei der Boraxcarminfärbung, je für sich kleiner, atrophisch geworden; die Plasmakörner sind spärlich, der Zellleib deshalb durchsichtiger. An den meisten dieser Miniaturganglienzellen sind auch die Fortsätze noch sichtbar, doch sind dieselben ebenfalls entsprechend der Abnahme der Ganglienzelle in ihrer Totalität dünner. Am seltensten sind Ganglienzellen von einem solchen Grade der Schrumpfung, dass sie auch mittelst dieser Methode nur als fortsatz- und kernlose Klümpchen erscheinen. Bei der Magentarothfärbung keine Vermehrung der Gliakerne.

Die vorderen Wurzeln sind, wie erwähnt, sehr dünn, besitzen noch eine Anzahl bei Boraxcarmin-Hämatoxylinfärbung deutlich hervortretender Fasern neben spärlichem Schwund der allermeisten Nervenfasern. Daneben reichliches Vertretensein von Kernen an den Stellen, wo degenerirte Fasern liegen. Mehr noch als die Axencylinder scheinen, nach der Weigert'schen Färbung zu urtheilen, die Markscheiden gelitten zu haben, denn man entdeckt kaum eine nicht in Zerfall begriffene Markscheide in dem einen oder anderen Präparate. Jedenfalls ist die Degeneration der vorderen Wurzeln eine so starke, dass man mit Bestimmtheit sagen kann, es sei nur ein kümmerlicher Bruchtheil der Fasern vorhanden.

Die Rückenmarkshäute sind ganz normal, wie es die Pia mater am ganzen Centralnervensystem ist.

Die weisse Rückenmarkssubstanz ist an Volum nicht merkbar reducirt; doch muss man sagen, dass die Hinterstränge besonders wohl ausgebildet erscheinen. In den PyS und dem nach vorn angrenzenden bereits

früher bezeichneten Gebiet der Seitenstränge scheint die Gliasubstanz etwas reichlicher zu sein, die Nervenfasern sind schmächtiger, ohne dass sonstige Veränderungen vorliegen. Die Anomalie ist jedenfalls anatomisch eine geringfügige. Die Goll'schen Stränge, HS und KS u. s. w. verhalten sich wie im 3. Cervicalsegment. Die Hinterhörner und die hinteren Wurzeln hier wie im ganzen Rückenmark absolut normal.

Am Brustmark, welches in verschiedenen Höhen untersucht wurde, liegen die gleichen Verhältnisse vor, wie in dem Halsmark, doch sind dieselben weniger auffallend, da ja normaliter die Ganglienzellen weniger gross und zahlreich sind, als in der Anschwellung. Doch lässt sich mit Leichtigkeit Schwund und Atrophie von Ganglienzellen in den Vorderhörnern nachweisen mit Verminderung des feinen Fasernetzes daselbst und bei Abhandensein jedweder entzündlichen Erscheinungen. Die vorderen Wurzeln sind atrophirt, verhalten sich mikroskopisch wie diejenigen des Halsmarkes. In den PyS ist die Veränderung nicht mehr so deutlich, aber noch vorhanden. Die Clarke'schen Säulen, sowohl was Zellen, Anzahl der Zellen, Nervenfasernetz anbelangt, ganz in Ordnung; das Gleiche gilt von den HS, den HH, den KS.

Das Lendenmark schon makroskopisch schmächtig, mit weniger mächtigen Vorderhörnern, besitzt auch bei der mikroskopischen Untersuchung die grössten Veränderungen. In 20 Präparaten wurden die als normal anzusehenden Ganglienzellen gezählt. Die Zahl derselben schwankte zwischen 1—11, auf ein Vorderhorn berechnet, im Mittel 4—5. Diese Zahl ist eher zu hoch angegeben, denn sicher waren eine Anzahl dieser Ganglienzellen nicht einmal gesund. Die Zählung stiess auf weniger Schwierigkeiten, als im Halsmark, weil die nicht normal grossen Ganglienzellen, also die atrophischen Ganglienzellen spärlicher waren als dort und die grössere Zahl vollständig fehlte. Die normalen Ganglienzellen liegen auch hier zerstreut; keine Gruppe ist mehr geschont oder mehr bevorzugt, als die andere. Auch hier ist die centrale Partie der Vorderhörner gelichtet. Das Nervenfasernetz ist trotzdem noch ziemlich gut erhalten, aber nicht ganz normal. Bei Weigert'scher Färbung sieht man viele völlig leere Zellbetten oder Rudimente von Ganglienzellen an diesen Stellen. Entzündungserscheinungen fehlen ebenso vollständig wie im Halsmark; keine Kernvermehrung, Gefässwandinfiltration u. s. w. In den Seitensträngen, besonders auch den PyS ist makroskopisch eine Abnormität nicht zu sehen; bei mikroskopischer Betrachtung sind die die letzteren zusammensetzenden Fasern nicht nachweisbar verändert. Die aus denselben in die Vorderhörner einstrahlenden Nervenfasern sind wohl ausgebildet und in Zügen vorhanden. — Die HH und HS ganz normal. — Die vorderen Wurzeln sehr stark degenerirt, auf ein kleines Volum reducirt, immerhin finden sich in denselben noch einzelne normal aussehende Fasern, welche bei der Weigert'schen Färbung schwarz aussehen, also Markscheiden besitzen. An der Durchtrittsstelle der vorderen Wurzelfasern durch die Pia ist die Neuroglia sehr stark entwickelt und markirt eine Strecke weit in die weisse Substanz hinein den Weg der intramedullären Wurzeln, von welchen an Weigertpräparaten an dieser Stelle oft nichts mehr zu entdecken ist. Erst gegen die graue Vorderhornsubstanz hin treten schwarz gefärbte Fasern, anfangs

unterbrochen, dann zusammenhängend und an Zahl reicher werdend, wieder hervor.

Der tiefer gelegene Theil des Lendenmarks bietet im Wesentlichen den gleichen Befund, nur ist das Fasernetz in dem Vorderhorn noch besser erhalten. Nirgends Vacuolen in den Ganglienzellen.

Der Centralcanal ist im ganzen Rückenmark offen und bietet keine Anomalie. Die Erkrankung im Rückenmark, sowie an den vorderen Wurzeln, ist völlig symmetrisch und durchweg beträchtlich.

Die Cauda equina ist zusammengesetzt aus dünnen degenerirten, bei Weigert'scher Färbung für das blosse Auge hell erscheinenden Nervenbündeln und aus dickeren, schwarz aussehenden. Die Erkrankung ist so stark, dass in vielen Nervenbündeln nur wenige Fasern gut erhalten sind, während in anderen nur wenige Fasern verändert erscheinen. Die atrophischen degenerirten Bündel haben ein mehr welliges Aussehen, die Kerne sind vermehrt, die Gefässe aber nicht verändert. Schon makroskopisch erscheint ein Drittel bis die Hälfte der Nervenbündel erkrankt.

Das perineurale und endoneurale Gewebe des N. cruralis dexter ist vermehrt, die adventitiellen Scheiden der Gefässe stark entwickelt, während die Gefässwände sonst nicht verändert sind. Die Nervenfasern selbst sind in beträchtlicher Zahl degenerirt, wie sich an der Kernvermehrung an Stellen, wo die Mondbildchen verschwunden sind, sowie an dem reichlichen Ausfall von schwarz gefärbten Fasern zeigt; auch zerfallende Markscheiden sieht man in Masse. Die Erkrankung des Nerven ist eine sehr intensive. Minder stark, aber an den gleichen Merkmalen erkennbar, ist sie an dem N. peroneus. Weniger stark erkrankt sind der N. median. und der N. radialis; der letztere am wenigsten, denn es finden sich in demselben, trotzdem er verhältnissmässig dünn ist, nur wenige in Degeneration begriffene Fasern mit dazu gehöriger Kernvermehrung. Bleibt die Degeneration in dem N. cruralis schon hinter dem zurück, was man nach den ad maximum erkrankten vorderen Wurzeln erwarten sollte, so ist das Missverhältniss zwischen der starken Degeneration der vorderen Wurzeln des Halsmarks und der geringfügigen des N. median. und N. radial. geradezu auffallend.

Der N. hypoglossus erwies sich als normal, wenigstens konnte ich zweifellose Erkrankung nicht constatiren.

Auf dem Querschnitt von 1 Cm. Durchmesser des M. quadriceps femoris[1]) (M. rectus + Stück eines anliegenden Muskelbauches) war nicht mehr ein einziges völlig normales Muskelbündel zu finden. Der allergrösste Theil der Muskelfasern ist verschwunden, von den erhaltenen ist der grössere Theil noch erkrankt. Felder von Muskelkernen (Fig. 3a) sind die letzten Andeutungen von der einstigen Existenz von Muskelbündeln an dieser Stelle. Diese Kernfelder, welche oft nicht mehr eine einzige Muskelfaser enthalten, besitzen durch zwischenliegende Bindegewebszüge eine Eintheilung in grössere und kleinere Bezirke, genau wie sonst normale Muskelbündel. Infolge des Schwundes der Muskelfasern

1) Die Muskelschnitte wurden mit Hämatoxylin, Hämatoxylin-Eosin gefärbt oder nach der Weigert'schen Methode behandelt.

sind diese Felder verkleinert, die Sarkolemmkerne und diejenigen des Perimysium int. eng aneinandergerückt. Fettzellen finden sich in den etwas, aber nur wenig verbreiterten interstitiellen Bindegewebszügen so gut wie nicht, zwischen den nur aus Muskelkernen bestehenden Feldern höchstens vereinzelt um die Gefässstämmchen. Neben diesen complet degenerirten Muskelbündeln finden sich andere Felder, in welchen noch 1—2 atrophische oder normal grosse, ganz selten hypervoluminöse, runde Muskelfasern liegen, deren Kerne die Norm meist nicht an Zahl überschreiten, wenn man allerdings auch hier und da bis zu 7 Kernen zählen kann. Von diesem Grade der Muskelfaserdegeneration bis zu jenem, wo in einem Muskelbündel mit annähernd, wenn auch meist nicht sehr schön polygonalen Muskelfasern nur 1—2 Fasern mit Zurücklassung von Kernen geschwunden sind, lassen sich alle Uebergänge finden. Atrophie der Muskelfasern in allen Stadien, Fasern, welche auf dem Querschnitt keinen stärkeren Durchmesser haben, als der ihnen ansitzende Kern, bis zu fast normaler Grösse! Alle diese in Atrophie begriffenen Fasern haben ihre polygonale Gestalt eingebüsst, sind rund oder länglich. Stellt man ein vorwiegend aus solchen dünnen atrophischen Fasern bestehendes Muskelbündel im Mikroskop bei Zeiss A. Ocul. 3 ein, so treten die leicht röthlich gefärbten Muskelfaserquerschnitte hinter den intensiv blau gefärbten Kernen so zurück, dass man eine sehr starke Kernvermehrung vor sich zu haben glaubt; trotzdem musste ich mich überzeugen, dass auf eine solche Faser meistens nicht mehr als 1—3 Kerne kommen, oft fehlt ein solcher sogar auf dem Querschnitt einer Faser. In den grösseren intermusculären, die grösseren Felder trennenden Bindegewebszügen, welche mässig verdickt, resp. verbreitert sind, sind verhältnissmässig reichlich — manchmal 2—4 in einem einzigen Gesichtsfeld — Muskelschläuche anzutreffen, rundliche Gebilde von der Grösse eines Blutgefässes oder eines mittelstarken musculären Nervenstämmchens, welche aus einer Bindegewebsscheide bestehen, in deren Centrum, von der Innenwand etwas abstehend, 8—12 sehr dünne Muskelfasern enthalten sind, welche sich von den atrophischen in den allermeisten Fällen durch nichts unterscheiden, weder durch ihre Grösse, noch durch die Zahl der Muskelkerne. Nur hier und da findet man darin die Kerne an einer Stelle gehäuft, so dass sie den Eindruck eines dunkelblauen Farbstoffleckes hervorrufen. Eine Anordnung wie in Riesenzellen haben diese Kerne jedoch nicht.

Nur eine Stelle fand ich, wo 6—7 hypervoluminöse, runde Muskelfasern neben atrophischen lagen, welche auch 1—3 Kerne mehr als in der Norm besassen; doch hatte ich den Eindruck, dass es sich nicht um ganz quere, sondern um mehr schräg getroffene Fasern handelte. — Das interstitielle Bindegewebe ist durchweg etwas, wenn auch wenig vermehrt, und auch von Lipomatose kann keine Rede sein, denn die in demselben liegenden Fettzellen, welche in dem Perimysium intern., wie erwähnt, so gut wie gar nicht zu sehen sind, sind spärlich und meist nur um die Gefässe zu finden.

Vacuolen fehlten durchweg; feine Einschnitte in grossen Muskelfasern, wie sie bei dichotomischer Theilung derselben auf Querschnitten zu sehen sind, waren nicht zu entdecken. Von Verfettung oder wachsartiger Degeneration der Muskelfasern waren auch auf längs getroffenen Fasern keine

Anzeichen vorhanden. Auch die dünnsten Fasern hatten ihre Querstreifung behalten. — Die Gefässwände waren kräftig gebaut; die Adventitien meist breit; an wenigen Gefässen war die Intima mächtiger als in der Norm; zu einem Gefässverschluss war es nicht gekommen, wenn auch in den Muskelkernfeldern das Lumen der Gefässe verkleinert erschien.

Die intramusculären Nervenästchen enthalten eine ziemliche Anzahl degenerirter und degenerirender Fasern, nur einmal sah ich einen gequollenen Axencylinder unter denselben; Trübung der Fasern auf dem Querschnitt, Kernvermehrung und bei Weigert'scher Färbung Ausfall von Fasern oder starke Rareficirung der Markscheiden zeigten die Erkrankung an.

Aus dem ebenfalls an Volum gewaltig reducirten Extensorengebiet am Unterschenkel wurde ein Stückchen (welcher Muskel?) herausgeschnitten und auf Quer- und Längsschnitten untersucht. Die Art der Erkrankung ist dieselbe wie in dem vorigen Muskel, nur nicht so weit vorgeschritten. Complet degenerirte Muskelbündel bilden die Ausnahme, halb oder zum Theil entartete trifft man in grosser Zahl. Der grösste Theil der Muskelfasern und Muskelbündel ist nicht erkrankt. Die Muskelschläuche fehlen ebenfalls nicht. Kernreihen sieht man an einzelnen Muskelfasern, doch sind sie sehr selten über 8—10, nur an 3 Fasern fand ich je 32, 18 und 12 Kerne. In der Mitte eines Querschnittsbildes einer Muskelfaser sind sie selten. Auch die stärksten atrophischen Fasern, soweit sie noch kenntlich sind als solche, besitzen ganz deutliche Querstreifung. Hypervoluminöse, abgerundete Muskelfasern traten vereinzelt in zu Grunde gehenden wie in noch ziemlich gut erhaltenen Muskelbündeln auf. Fettdegeneration oder wachsartige Entartung der Fasern besteht nicht. Auf Längsschnitten wurden hier und da Fasertheilungen vorgetäuscht, doch konnte man sich bei feiner Einstellung überzeugen, dass es sich um sich schräg überlagernde Fasern handelte. Vacuolen fehlen. Auf Längsschnitten sieht man ganze Züge von blaugefärbten Kernen bei leicht röthlichem Grund. Der letztere, bei schwacher Vergrösserung diffus, löst sich bei Zeiss DD. Ocul. 3 in feine parallel verlaufende, gut quergestreifte Fasern auf, welche die Dicke eines Kernes meist kaum erreichen; die Kerne sitzen denselben nicht in Reihen, sondern zerstreut an. Oft haben sie auch korkzieherartiges Aussehen. Dieser Kernreichthum ist in jedem Gesichtsfel an der einen oder anderen Stelle zu treffen.

Die musculären Nervenästchen in geringerem Grade degenerirt, als in dem Quadriceps.

In den Rückenmuskeln (Fig. 3 b u. c) steht der Grad der Degeneration in der Mitte zwischen denen des M. quadriceps femoris und des Extensors des Unterschenkels. Die Erkrankung ist in jeder Hinsicht dieselbe. Untersucht wurde der Longissim. dorsi und der Sacrolumbalis. Ich konnte mich überzeugen, dass an einer Stelle 25 längsgetroffene, noch quergestreifte atrophische Fasern zusammen nicht mehr Raum beanspruchten, als 3 an sie angrenzende normale Fasern; auf dem Querschnitt nahmen 2 normale Fasern mit je 5 Muskelkernen den gleichen Raum ein wie ca. 40 atrophische Fasern mit zusammen 60 Kernen.

Im M. deltoides und dem M. biceps brachii ist die Degeneration ungefähr gleich stark wie in den Unterschenkelmuskeln. Die Veränderungen einzeln zu beschreiben, hiesse Bekanntes wiederholen. Erwähnt

sei nur, dass an nach Weigert's Methode gefärbten Präparaten in den ganz atrophischen, schräg getroffenen Fasern eines Muskelschlauches, wie auch anderen Muskelfasern, die Längs- und Querstreifung sehr evident war, so dass sogar die Muskelkästchen gut hervortraten. Im M. deltoides in einem entartenden Muskelbündel eine hypervoluminöse Faser.

Fig. 3a.

a

Fig. 3b.

b

Zwei Drittel der Muskelbündel des M. thenar dexter sind normal, das andere Drittel zeigt die verschiedensten Grade der Atrophie, welche an jedem Präparat ohne Weiteres beim ersten Blick auffällt, mehr noch an den Längs- als an den Querschnitten. — Auch an diesen Muskeln waren die intramusculären Nervenästchen deutlich erkrankt, aber nicht entsprechend der Degeneration in den vorderen Wurzeln der Halsanschwellung.

In einem leider nicht genauer bezeichneten Muskelstück fanden sich fast nur atrophische Fasern; aber die Atrophie war noch nicht weit vorgeschritten. Die Muskelkerne schienen reichlich auf Längsschnitten, so dass bei schwacher Vergrösserung das ganze Präparat wie blau bestäubt aussah.

Fig. 3c.

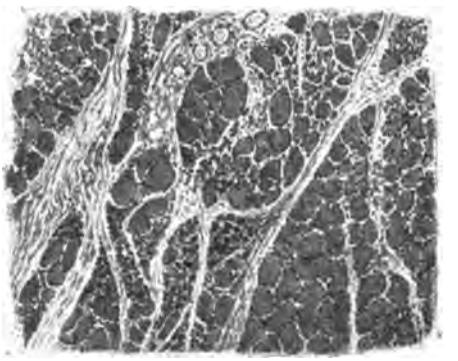

c

Fr. Veith. August 1892.

Die Muskelfasern des Zwerchfells hatten alle gleiches Kaliber, waren nicht hypervoluminös und zeigten keine Kernvermehrung; durchschnittlich 1—4 Kerne auf die Faser.

In dem einen Bauch des M. digastricus und im M. masseter, welche makroskopisch die normale Fleischfarbe hatten, waren Veränderungen nicht zu constatiren; die Fasern waren alle gleich gross, aber nicht durchweg polygonal. Nichts von Kernvermehrung.

Die Herzmusculatur erwies sich makroskopisch und mikroskopisch als normal. Die Lungen waren nicht tuberculös. In den unteren Lappen wurden peribronchitische Herde gefunden. Die Gefässe waren hier mit Blut überfüllt; ihre Wände zum Theil zellig infiltrirt. — Die Leber bot auch mikroskopisch normale Verhältnisse.

Fall II. Louis Dreiling, der Bruder des als Fall I beschriebenen Kindes, ist zur Zeit der genaueren Untersuchung im November 1891 $2^3/_4$ Jahr alt.

Der Junge machte wie seine Schwester in den ersten Lebensmonaten lebhafte Bewegungen mit seinen Extremitäten und soll auch im Alter von $^3/_4$ Jahren ohne allgemeine Krankheitserscheinungen erkrankt sein. Er lernte nicht stehen und nicht gehen, verlernte aber auch das Aufsetzen in der Wiege, was er bis dahin konnte. War er schon vorher fett, so nahm die Adiposität jetzt erst recht zu, bei in der ersten Zeit nicht merklich vorschreitender Schwäche. Es fiel die auffallende Schlaffheit seines Körpers damals schon auf. Schmerzen hatte dieses Kind während des ganzen Krankheitsverlaufes nicht; es lernte ganz ordentlich sprechen, entwickelte sich geistig normal, schluckte ohne Beschwerden u. s. w. Auch Seitens seiner Sinnesorgane wurde nie etwas Krankhaftes wahrgenommen.

Status praesens. Das Kind ist gross, blass. Körperlänge 86 Cm., Körpergewicht $14^1/_4$ Kgrm. Gesicht voll, rund. Gesichtsausdruck freundlich. Nichts erinnert an eine Störung der geistigen Entwicklung. Die Stimme ist laut, die Sprache dem Alter entsprechend.

Der bitemporale Durchmesser des Kopfes = 15 Cm., der occipitofrontale = 18 Cm. Kopfumfang 51,5 Cm.

Die Pupillen, die Augenmuskeln, die höheren Sinne, die Gesichts-, Kau- und Zungenmusculatur verhalten sich ganz normal. Der Unterkiefer-reflex stets, zuweilen leicht auszulösen. Das Schlucken ohne Hinderniss.

Am ganzen Körper ist der Junge sehr fett. Die Fettentwicklung kommt aber vorwiegend dem subcutanen Gewebe zu gute, denn man kann mehrere Centimeter dicke Falten an den verschiedenen Gliedern und am Rumpfe mit Leichtigkeit aufheben. Dabei macht man die Wahrnehmung, dass die Muskeln in einem gleich schlechten, atrophischen Zustande sich befinden wie bei dem erwähnten, schon beim ersten Blick als abgemagert erscheinenden Schwesterchen.

Evidente Erscheinungen von Rhachitis bestehen nicht, wohl aber leichtes genu valgum der linken Seite. Nichts von Missbildung, Lipomen, Naevi u. s. w.

Liegt der Junge horizontal, so vermag er den Kopf nicht von der Unterlage aufzuheben, sich nicht aufzurichten, sich wohl aber noch etwas auf die Seite zu drehen. Sitzend hält er den Kopf gerade. Er wie seine Schwester sitzen zu Hause gewöhnlich zwischen der Wand und einem dicht an eine schmale Bank hingerückten Tisch, so dass sie nach vorn wie hinten hin eine Stütze haben.

Die Nacken- und Halsmuskeln und alle Schultergürtelmuskeln sind paretisch. Wie weit die Atrophie geht, lässt sich bei dem starken Fettpolster hier nicht gut feststellen. Das Heben des Armes und das In-die-Höhe-reichen, um nach einem vorgehaltenen Gegenstand zu greifen, geschieht höchst mangelhaft; es können alle diese beabsichtigten Bewegungen durch die leichteste Gegenwirkung vereitelt werden. An dem Latissimus dorsi lässt sich die Atrophie schon leichter feststellen. Die MM. pectorales sind in allen ihren Theilen noch vorhanden und, wenn auch geschwächt, doch kräftiger als die übrigen Schultergürtelmuskeln.

Die Beuger am Oberarm incl. des M. supinator longus sind stark abgemagert und geschwächt; nur kümmerliche Reste davon sind durch die fette Hautbedeckung durchzufühlen. Auch der M. triceps ist paretisch. Von den Vorderarmmuskeln haben die Beuger mehr gelitten, als die Strecker. Die Bewegungen der Hand sind infolgedessen in der Weise abnorm, dass die Hand beim Greifen zu leicht in Dorsalflexion zu stehen kommt. Auch die kleinen Handmuskeln sind atrophisch und paretisch, wenn auch die Fingerbewegungen bei den gewöhnlichen Hantirungen frei sind.

Maasse:

Umfang des Oberarms	im	Frühjahr	1891	rechts	15,5,	links	15,5	Cm.
= = = =		November	=	=	14,5,	=	14,5	=
= = Vorderarms	im	Frühjahr	=	=	15,8,	=	15,8	=
= = = (Mitte)	=	=	=	=	12,6,	=	12,6	=
= = Handgelenks	im	Novbr.	=	=	11,2,	=	11,2	=

Livide Verfärbung oder Marmorirung der Haut besteht nicht. Die Nerven sind nicht verdickt, nicht druckempfindlich. Bei Beklopfen der Muskeln ist eine Zuckung nicht zu erzeugen. Die Sehnenreflexe fehlen. Die Sensibilität ist intact. Die Lähmung und Abmagerung ist eine doppelseitige, absolut schlaffe. Die Gelenkapparate auffallend gelockert, denn die Bewegungen sind in einer weit über das Normale hinausgehenden Weite, besonders in den Finger- und den Handgelenken passiv möglich. — Fibrilläre Zuckungen waren nie zu sehen.

Die Rücken- und Bauchmuskeln sind paretisch, die ersteren auch atrophisch. Die Bauch- und Hodenreflexe, welche im Frühjahr noch auszulösen waren, sind jetzt erloschen. Keine Lordose der Wirbelsäule.

Am stärksten ausgesprochen ist die Lähmung an den Gesässmuskeln und denjenigen am Oberschenkel. Beugung im Hüftgelenk ist ganz und gar unmöglich, die Abduction und Adduction des Oberschenkels ist ebenfalls so gut wie ganz aufgehoben. Beim Versuch, den herabhängenden Unterschenkel zu heben, tritt noch eine matte Bewegung ein, aber höchstens eine Schleuderbewegung bis zu 45°. Die Strecker am Unterschenkel sind stärker geschwächt und abgemagert, als die Waden, doch sind leichte Zehenbewegungen und Extension im Fussgelenk noch ausführbar. — Beim Versuch, die Muskeln mechanisch zu reizen, bleibt jede Zuckung aus.

Auch hier ist die Lähmung eine völlig schlaffe, von Muskelspannungen, secundären Contracturen ist keine Spur aufzufinden. Die Atrophie eine diffuse, allerdings durch die Adiposität etwas verdeckte.

Maasse:

Umfang des Oberschenkels im Frühjahr 1891	rechts	23,0,	links	23,0 Cm.
= = = = November	= =	22,0,	=	22,0 =
= = Wade im Frühjahre	= =	19,8,	=	19,8 =
= = = = November	= =	18,7,	=	18,7 =

Der N. peroneus ist beiderseits elektrisch unerregbar; ebensowenig erhält man bei faradischer Reizung und den anwendbaren Stromstärken eine directe Muskelzuckung. Galvanisch in den Extensoren am Unterschenkel AnSZ > KaSZ, dabei beide träge; also jedenfalls EaR. Das Schreien und die Unruhe des Kindes liessen von der weiteren Untersuchung absehen. Keine fibrillären Muskelzuckungen.

Die inneren Organe, auch die Lungen, normal. Nichts von Functionsuntüchtigkeit des Zwerchfells. Urin in Ordnung. Die Urin- und Stuhlentleerungen erfolgen regelmässig und willkürlich.

Von Gehen keine Rede; stellt man den Jungen auf die Füsse und hält ihn dabei, so sinkt das Fussgewölbe ein und der Fuss geräth in Plattfussstellung.

Februar 1892: Die Mutter giebt an, dass seit 2—3 Wochen der Kleine nicht mehr allein sitzen kann, und dass er nicht mehr aufkommt, wenn er sich auf den Ellbogen gestützt hat. Setzt man ihn auf den Boden, so fällt er leicht seitlich um und kommt dann nicht mehr in die Höhe.

Die rechte Hand neigt jetzt zur ulnaren Beugestellung infolge stärkerer Parese des Extensor carpi radial. Der Junge kommt nun mit den Armen noch weniger in die Höhe, als im November; die Bewegungen sind alle sehr matt. Die Finger können in den Metacarpophalangealgelenken bis zu einem dorsalwärts spitzen Winkel passiv extendirt werden. Der Handrücken verliert in letzter Zeit seine Wölbung, wie die Mutter richtig beobachtet hat. Die Weichtheile am Körper und den Extremitäten durchweg schlaff und weich. Leichte Bewegungen in den Fuss- und Zehengelenken bemerkbar. — Er hatte seither nie Schmerzen.

April 1892: Mattes Hüsteln infolge der zunehmenden Parese der Brustmuskeln. Die Willkürbewegungen und die Ausgiebigkeit der Bewegungen der Arme sind noch im Abnehmen. — Seitens des Gehirns, der höheren Sinne, der Gehirnnerven, abgesehen von der Parese des Accessorius, nichts Abnormes. Der Unterkieferreflex nach wie vor vorhanden.

23. Mai 1892: Es ist insofern eine Veränderung eingetreten, als die Parese der linken, etwas weniger der rechten Schulter- und Oberarmmuskeln bereits so weit zugenommen hat, dass der Junge Gegenstände, welche man ihm in Kinnhöhe und noch etwas tiefer vorhält, nur so erreichen kann, dass er den linken Arm am Ellbogengelenk mit der rechten Hand unterstützt und in die Höhe heben hilft. — Die Haut der Hände und der Extremitäten wird immer welker und an ersteren runzelig, was einmal daher rühren mag, dass das Unterhautfettgewebe, welches immer noch sehr reichlich ist, abnimmt, sodann aber auch durch den noch fortschreitenden Muskelschwund; so umgiebt z. B. die fettreiche Haut, wie ein zu weit gewordener, schlotternder Sack den dünnen Oberschenkel. — Sphincteren in Ordnung.

22. August 1892: Langsame Zunahme der Parese, auch an den Unterschenkeln. Sehnenreflexe fehlen.

Maasse:

Umfang der Wade		rechts 17,8,	links 18,2 Cm.		
= des Oberschenkels		= 19,5,	= 19,5	=	
= = =		= 21,4,	= 21,4	=	
= = = (hoch oben)		= 23,4.			

Der Junge hüstelt seither immer. Der Stuhl ist etwas angehalten. Die Urinentleerung blieb normal. — Im Gesicht u. s. w. nichts Pathologisches.

Aus der Familiengeschichte dieser Kinder sind noch folgende von den Eltern und der Grossmutter erhobene anamnestische Angaben nachzutragen. Eine ähnliche Erkrankung, wie diejenige ist, woran die Kinder leiden, kam bis dahin weder in der väterlichen, noch mütterlichen Ascendenz vor. Die Eltern und die Grossmutter mütterlicherseits sind gesund. In der Familie der letzteren herrscht Phthisis pulmonum. Es fehlt jede neuropathische Belastung; weder Vater noch Mutter waren syphilitisch inficirt; ersterer ist ein nüchterner Mann, macht in keiner Weise den Eindruck eines Potators. Die bis jetzt vorgekommenen Schwangerschaften endeten durchweg zur richtigen Zeit mit der Geburt lebender Kinder, ausgenommen die 8.; diese endete am Ende des 7. Monats, das Kind lebte noch 1 Stunde nach der Geburt. Im Ganzen entstammen der Ehe 15 Kinder, wovon das letzte am 12. August vorigen Jahres zur Welt kam. Ueber das Schicksal der Kinder erfährt man Folgendes.

1. **Johann** machte anfangs Bewegungen wie andere gesunde Kinder; aber schon früh liessen dieselben in den Beinen und Armen nach; ausserdem litt er an „Specksucht"; sein Gesicht war ebenfalls sehr voll. Er soll 24 Kgrm. gewogen haben (?). Er starb mit 11 Monaten.

2. Magdalene verhielt sich bis zu ihrem am Ende des 2. Lebensjahres an Diphtheritis erfolgten Tode normal.

3. Philipp starb, einen Monat alt, an „Gichtern"; er strampelte mit den Beinen, war aber sehr dick.

4. **Magdalene** konnte mit 3/4 Jahren schon gut stehen, später nicht mehr. „Die Krankheit brach am Rumpf aus" und scheint unter Schmerzen verlaufen zu sein. Der Arzt hielt das Leiden anfangs für Rhachitis. Das Kind wurde 2 1/2 Jahre alt.

5. Friedrich ist 11 Jahre alt, ganz gesund, bietet Seitens seines motorischen Apparates ganz normale Verhältnisse.

6. **Philipp** litt auch an der „Specksucht"; die Lähmung brach am Rumpf aus; er hatte angeblich auch Schmerzen und wurde 2 1/2 Jahre alt.

7. Margarethe war ein starkes Kind, starb 11 Tage alt an „Gichtern".

8. „Michael" starb eine Stunde nach der am Ende des 7. Schwangerschaftsmonates erfolgten Geburt.

9. **Valentin** wurde 2 3/4 Jahre alt, litt an „Specksucht" und „der Krankheit", scheint auch Schmerzen gehabt zu haben.

10. **Käthchen** ist obiger Fall I, † 5 Jahre alt.

11. Philipp † an „Gichtern", wurde nur 1 1/2 Wochen alt, war sehr stark.

12. **Louis** = Fall II.

13. August starb $3^1/_2$ Wochen alt an „Gichtern", war dünn und schwach.

14. Peter starb mit 3 Monaten an Sommerdiarrhoe.

15. ? geboren im August dieses Jahres, „bewegt seine Gliedmaassen ordentlich".

Die Mutter giebt noch an, dass diejenigen Kinder, welche an „der Krankheit" starben, „keine richtige Todtenstarre" bekamen; die kleineren konnte sie wie einen „Knäuel" zusammenwickeln. Alle sollen sich nach der Geburt wie gesunde Kinder verhalten haben, doch galt den Eltern, als sie Erfahrung gesammelt hatten, die „Specksucht" als ein schlechtes Omen. Gegen Ende des 1. Lebensjahres, oft nachdem die Kinder schön stehen oder gehen gelernt hatten, setzte die Krankheit mit Lähmungserscheinungen am Rumpf und an den Beinen ein, während die Arme weniger und später heimgesucht wurden.

Fall III. Das Spiel des Zufalls, „das Gesetz der Duplicität" der Fälle, führte im November 1891 dazu, dass ein Kind von $^3/_4$ Jahren zur Untersuchung und dann zur Aufnahme in die medicinische Klinik gebracht wurde, bei welchem Folgendes festgestellt wurde.

Hermann H., $^3/_4$ Jahre altes Wirthskind von Plankstadt, ist ein munterer, zufriedener netter Junge mit freundlichen Augen, rundem lebhaften Gesichtchen. Er spielt gern, verfolgt mit seinen Augen Alles, was um ihn her vorgeht, sieht und hört gut.

Körperlänge 70 Cm. Kopfumfang 43 Cm. Die Fontanellen so gut wie geschlossen. Zähne zum Theil durchgebrochen. Nichts von Rhachitis; nirgends Zeichen von Missbildung.

Die Pupillen sind weit, reagiren prompt auf Licht und Accommodation; weder Strabismus, noch Nystagmus. Die mimischen Gesichtsmuskeln in Ordnung; weder im Facialisgebiet, noch im Hypoglossusgebiet trophische oder motorische Störungen. Kau-, Saug- und Schlingapparat gut. Der Unterkieferreflex ist regelmässig auszulösen.

Das Kind liegt auf dem Rücken, dreht, wenn es seitlich sehen will, mehr die Augen als den Kopf, welcher, wenn das Kissen nur den geringsten Widerstand leistet, an seiner Stelle verharrt. Zieht man das Kind an den Schultern in die Höhe, so sinkt der Kopf zurück und kann willkürlich nicht gerade gerichtet werden. Man muss ihm den Kopf heben, bis er gerade auf dem Hals sitzt; dann kann er activ so gehalten werden. Immerhin reicht schon eine geringe Aenderung in der Körperhaltung hin, damit der Kopf nach der einen oder anderen Seite oder nach hinten umsinkt, was jedenfalls auf eine bereits starke Parese der Halsmuskeln hindeutet. Die Stimme ist kräftig, laut; kein Husten.

Hat man es aufgesetzt und hält es nicht, so verliert es sofort das Gleichgewicht, fällt nach der Seite, nach hinten oder nach vorn um, in welch' letzterem Falle es zusammenklappt wie ein Taschenmesser und mit Brust und Bauch zwischen oder auf die Beine zu liegen kommt. Die Wirbelsäule ist sehr biegsam, aber frei von jeder Difformität und Druckempfindlichkeit.

Bei reichlichem Fettpolster der Glieder fällt sofort die Schlaffheit

der Weichtheile auf. An einzelnen Theilen ist die Haut geradezu runzelig. Hebt man das dicke, weiche, schlaffe Fettpolster von der Unterlage ab, so bleibt für die Musculatur nur sehr wenig übrig.

Die genauere Untersuchung ergiebt, dass die Sensibilität am ganzen Körper intact ist. Das Kind reagirt auf leichte Berührungen oder auf Kitzeln am Fusse mit Bewegungen des letzteren, schreit, wenn man es mit einer Nadel sticht, fasst vorgehaltene oder hingelegte Gegenstände sicher. Die Plantarreflexe sind insofern erhalten, als der Fuss im Fussgelenk dorsalwärts bewegt wird; der Plantar-Quadriceps fehlt jedoch. Die Hodenreflexe sind zweifelhaft; die Bauchreflexe sind beiderseits vorhanden, aber abgeschwächt. Keine Blaufärbung der Füsse.

Die Sehnenrefle fehlen an den Armen wie an den Beinen vollständig, ebenso jedwede Andeutung fibrillärer Zuckungen in den erkrankten Theilen.

Am stärksten geschwächt, wenn nicht complet gelähmt sind die Wirbelsäulenstrecker; die Bauchmuskeln sind gleichfalls paretisch, wovon die Breite und Weichheit des Abdomens herrührt.

Nächst diesen Muskeln sind am intensivsten erkrankt die Muskeln des Beckengürtels und des Oberschenkels. Vollständig gelähmt und abgemagert sind die Gesässmuskeln und die Beuger des Hüftgelenkes. Hier und da wird noch eine Spur von Contraction wahrgenommen in den Oberschenkelmuskeln, doch ist der Effect dieser Zusammenziehung so gering, dass daraus nicht die geringste Bewegung des Gliedes resultirt. Beugt man das Bein in Hüft- und Kniegelenk und stellt es auf die Planta pedis auf, so fällt es höchstens seitlich um, die Streckung im Kniegelenk ist abhanden gekommen.

Die Unterschenkelmuskeln können noch willkürlich contrahirt werden. Die Füsse werden in den Fuss- und Zehengelenken ordentlich bewegt, nur gerathen die Füsse zu leicht in eine abnorme Abductionsstellung. Die Muskeln sind atrophisch, welk.

Die Prüfung der mechanischen Muskelerregbarkeit ergiebt kein verwerthbares Resultat. Die Nervenstämme sind weder verdickt noch druckempfindlich. — Die Erkrankung ist eine symmetrische; die Lähmung eine völlig schlaffe, so dass man die richtigen Hampelmannsbeine vor sich hat. Abnorme, unwillkürliche Bewegungen fehlen.

Maasse:

Umfang der Wade	rechts 16,0,	links 15,5 Cm.		
= des Oberschenkels	= 18,6,	= 18,6	=	(oberhalb d. Patella)
= = =	= 21,5,	= 21,5	=	(hoch oben)

Die Maasse sinken bei geringem Zuge am Messbande um 1 Cm.

Legt man unter Beugung des Beines den einen Unterschenkel über den anderen Oberschenkel, so kann das Bein nicht eine Spur gestreckt werden, wenn das Kind nicht die Zehen in die Unterlage einhaken kann und so allmählich distalwärts fortschreitend das Bein streckt.

An den Armen, welche von den Angehörigen des Kindes noch als ganz gesund angesehen wurden, findet man bei reichlichem Fettpolster dieselbe Schlaffheit und Weichheit der Muskeln und matte, langsame und träge willkürliche Bewegungen. Der rechte Arm

wird in allen Gelenken gut bewegt, dagegen ist das Kind nicht im Stande, den linken Arm nur annähernd bis zur Horizontalen im Schultergelenk zu heben, wenn es nach etwas greift.

Es besteht, soweit sich eruiren lässt, Parese aller Schultergürtel- und Armmuskeln. Die MM. pectorales sind in toto geschwächt; es fehlt nicht die eine oder andere Portion dieser Muskeln oder des Cucullaris. Eine Contraction des M. supinator longus konnte nie gesehen werden. Auch die kleinen Handmuskeln sind schlaff, welk und vollführen nur schwache, aber nicht beschränkte Bewegungen. Die schöne Rundung der Rückenfläche der Hand fehlt, die Haut ist welk und runzelig. Grosse Schlaffheit aller Gelenke und dadurch ermöglichte passive Bewegungen in denselben über die normalen Grenzen hinaus. — Dass bei dieser Parese und Schlaffheit der Musculatur die „losen Schultern" nicht fehlen, bedarf kaum der Erwähnung.[1])

Die Nervenstämme, die mechanische Muskelerregbarkeit u. s. w. ganz wie an den unteren Extremitäten.

Ergebniss der elektrischen Untersuchung: Der N. frontalis reagirt faradisch bei 120 RA gut, die Kinnmuskeln bei 110 Mm. RA; bei galvanischer Reizung der Kinnmuskeln kurze Zuckungen unter Ueberwiegen der Ka.

Der N. ulnaris reagirt faradisch vom Ellbogen aus bei 112 Mm., vom Handgelenk aus ebenso wie der N. median. bei 110 Mm.; der N. radialis bei 90—60 Mm.; die Extensoren am Oberarm bei 90, am Vorderarm bei 80—60, die kleinen Handmuskeln bei 90—60. Diese Zuckungen sind von Anfang ab und bleiben auch bei stark vermindertem Rollenabstand matt, kraftlos, sind nicht so prompt wie unter normalen Verhältnissen. Vom N. ulnaris am Handgelenk aus kurze faradische Oeffnungszuckungen. Galvanisch exquisit träge wurmförmige Schliessungszuckungen vom Hypothenar, Thenar u. s. w. Setzt man die indifferente Elektrode auf den Rücken oder die Brust, so zuckt bei Schliessungen der ganze Arm tonisch träge.

N. cruralis reagirt bei 30 Mm. RA nicht, ebensowenig die Oberschenkelmusculatur. Vom N. peroneus und N. tibialis bei 50 Mm. RA matte Zuckungen, die bei Verstärkung des Stromes auf 30 Mm. kaum wesentlich an Stärke zunehmen. Galvanisch erhält man träge Zuckungen von den Ober- wie Unterschenkelmuskeln, exquisit tonisch und wurmförmig auch von der Wade.

Jedenfalls existirt weitverbreitet EaR und zwar complete in den Oberschenkelmuskeln, partielle in den Muskeln der Unterschenkel, der Arme, incl. der Hände.

Die inneren Organe waren normal. Kein Husten. Die Athmung ohne Beschwerden, keine Diaphragmalähmung. Die Entleerungen erfolgten in der dem Alter zukommenden Weise; keine continuirliche Enuresis u. s. w.

Der Kleine wurde vor Weihnachten entlassen, bekam nach Neujahr Husten, welcher nicht mehr verging. Der „Husten wurde immer matter,

---

1) Maasse: Oberarm / Vorderarm } je 13 Cm. beiderseits.

und die Lungen wurden immer mehr verschleimt". Die Bewegungen mit den Armen nahmen continuirlich an Kraft und Ausgiebigkeit ab, bis am 29. März 1892 der Tod durch Bronchitis infolge der zunehmenden Lähmung der Athemmuskeln, wie der Hausarzt mittheilte, sich einstellte. Das Schlucken und die Stimme waren gut geblieben. Keine Obduction.

Anamnese. Ueber die Entstehung und den Gang des Leidens berichten die intelligenten Eltern wie folgt: Bis in den 5. Lebensmonat (Juli 1891) war das Kind ganz gesund und gedieh gut. Es machte lebhafte strampelnde Bewegungen mit den Beinen, sass schon gerade und mit steifem Rücken, so dass man es „schucken" konnte, und konnte den Kopf und die Arme besser bewegen, als zur Zeit der Aufnahme des Kindes ins Krankenhaus.

Im Juli oder August bekam es eines Abends 2—3 Stunden lang Zittern am Körper; keine Convulsionen, kein Verdrehen der Augen, kein Erbrechen u. s. w. Am nächsten Morgen war Alles wie zuvor, und es konnte weder von den Eltern, noch von dem hinzugerufenen Arzte etwas Krankhaftes an dem Kinde bemerkt werden. Ca. 14 Tage später nahm die Mutter wahr, dass das Kind die Beine nicht mehr so leicht bewegte wie früher; aber weder der Hausarzt, noch ein zweiter Arzt konnten damals eine Lähmung finden. Erst Ende October wurde von einem dieser Aerzte die Parese der Beine constatirt. Sonst war den Eltern an dem Kinde nichts Krankhaftes aufgefallen. Die Schwäche in den Armen war ihnen fast ganz entgangen.

Fall IV. Der Kleine, dessen Krankengeschichte soeben mitgetheilt wurde, war das 6. Kind von gesunden, noch lebenden, neuropathisch in keiner Hinsicht belasteten Eltern. Zwei Knaben von 8 und 7 Jahren und zwei Mädchen von 5 und 3 Jahren, sowie die Eltern hatte ich Gelegenheit zu sehen und zu untersuchen. Sie boten Seitens ihres Nervensystems und des motorischen Apparates keinerlei Krankheitserscheinungen, sahen alle blühend und kräftig aus. Die Schädelmessungen ergaben normale Maasse bei allen diesen Kindern.

Das erstgeborne Kind, ein Knabe, war von klein auf sehr „lang" und stark, „wie ein dreijähriges". Schon im Laufe des 1. Lebensjahres war er ohne bekannte Ursache ganz allmählich schwach im Rücken geworden, so dass er nun immer in seinem Bettchen aufgesetzt werden musste, was vorher schon nicht mehr nöthig gewesen war. Er fiel leicht nach der einen oder anderen Seite u. s. w. um und konnte auch den Kopf nicht mehr aufheben, wie er auch bis zu seinem Tode nie mehr sich allein aufsetzen konnte.

Er bekam früh Zähne, war sehr aufgeweckt, „konnte schon mit einem Jahre ganze Sätze sprechen und sang viel und laut". Laufen lernte er nicht, später wurden auch die Bewegungen mit den Armen schlecht, so dass er mit den Händen nicht mehr bis zum Munde in die Höhe reichen konnte. Die Hände gebrauchte er noch, war aber nicht im Stande, „die Würfel in den aufgestellten Würfelbecher zu werfen". In den letzten Lebensmonaten konnte er nicht mehr laut schreien, hüstelte matt, konnte nicht mehr aushusten und ging an „Verschleimung" der Lungen

mit 1¾ Jahren zu Grunde. — Er hatte ebensowenig wie sein verstorbener Bruder je Schmerzen und blieb bis zu dem Tode frei von Bulbärerscheinungen, Gesichtslähmung u. s. w.

Herrn Prof. Schultze in Bonn, welcher das Kind, als es 14 Monate alt war, Gelegenheit hatte zu untersuchen, verdanke ich folgende sehr werthvolle Notizen:

Am 30. October 1882 wurde bei einer ambulatorischen Untersuchung constatirt: „Im Quadriceps und M. tibial. antic. beiderseits(!) Lähmung und complete EaR. Sonst waren das Peroneusgebiet und die M. gastrocnemii frei. Am 4. December 1882 leichte Besserung; dann sah ich das Kind nicht wieder."

Wenn ich es unterliess, jeder der 4 Beobachtungen ein Resumé beizufügen, so geschah dies aus dem Grunde, weil ich es für zweckmässiger halte, dasselbe von den symptomatisch nur in unwesentlichen Punkten nicht ganz übereinstimmenden Fällen im Zusammenhang zu geben und damit zugleich ein klinisches Bild von der Krankheit zu liefern mit gleichzeitiger Angabe ihrer anatomischen Grundlage, soweit man sich dessen auf der Basis eines autoptischen Befundes hin unterfangen darf. Bei diesem Vorgehen können ausserdem Wiederholungen möglichst vermieden werden.

In zwei neuropathisch nicht belasteten und unter sich nicht verwandten Familien erkrankten, ohne bekannte directe Ursache und ohne dass die Schwangerschaften und Geburten der Kinder abnorm verlaufen waren, das eine Mal von 15 Kindern sicher 6, das andere Mal von 6 zwei unter folgenden Erscheinungen:

An den gesund geborenen Kindern, welche keinerlei Zeichen von Missbildung oder irgend einer Erkrankung an sich trugen, werden in den ersten Lebensmonaten zappelnde Bewegungen mit den Beinen und Armen bemerkt, wie an den gesund gebliebenen Geschwistern. Während sie sich auch fernerhin geistig gut entwickeln, macht sich noch in dem ersten Lebensjahre, meistens in der 2. Hälfte desselben im Verlauf von Wochen oder Monaten, manchmal subacut, meist allmählich, schleichend, chronisch ohne Fiebererscheinungen und Convulsionen oder Erbrechen u. s. w. eine Abnahme der Kraft, der Promptheit und Ausgiebigkeit der Bewegungen der Beine geltend, entweder gleichzeitig mit oder kurz nach(?) einer ebensolchen Schwäche der Rückenmusculatur. Vermochten die Kinder schon zu stehen oder sich aufzusetzen, so verloren sie bald die Kraft dazu und verlernten es wieder, die strampelnden Bewegungen der Beine wurden matter und schliesslich unmöglich. Die Kinder können sich nicht mehr im Bettchen umdrehen und fallen, aufgesetzt, bei der leichte-

sten Veranlassung oder ohne eine solche, wenn sie das Gleichgewicht verlieren, um. In diesem Zustande bleiben sie allem Anscheine nach eine Zeit lang, Monate bis Jahre, in der einen Familie längere, in der anderen kürzere Zeit, auch verschieden lange in der gleichen Familie, ehe Lähmungserscheinungen in den analogen Abschnitten der oberen Extremitäten und in den Hals- und Nackenmuskeln bemerkt werden. Sodann verlieren sie die Herrschaft über die Bewegungen des Kopfes, welchen sie nicht mehr von der Unterlage aufheben und nur noch mit Mühe drehen und gerade halten können, das Heben der Arme wird beschwerlich und so mangelhaft, dass sie nur mühsam die Hand zum Mund führen können, manchmal nur noch bei gleichzeitiger Unterstützung mit dem anderen Arm. Aber auch die Vorderarm- und Handmuskeln participiren an der Parese, welche sich auch in etwas stärkerer Weise als hier an den Unterschenkeln zur Zeit des Eintritts der Schwäche in den Schultermuskeln, möglicher Weise schon früher ausbildet. Dieser Lähmung gesellt sich, soweit sich beurtheilen lässt, von Anfang ab (erst später?) eine durch sehr starke Adiposität des Unterhautzellgewebes verdeckte, weitverbreitete degenerative Muskelatrophie, welche allmählich einen sehr hohen Grad erreicht und in ihrer ganzen verhängnissvollen Schwere erst später bei dem Rückgang der Obesitas oder gar erst bei der Autopsie recht zum Vorschein kommt. Fügt man hinzu, dass diese Erscheinungen symmetrisch und progressiv sind, dass cerebrale, auch bulbäre Symptome im ganzen Krankheitsverlauf nicht hinzukamen, dass Schmerzen bei einigen Kindern vorhanden waren, bei anderen Kindern ganz fehlten, dass endlich die Sphincteren bis ans Lebensende intact bleiben und der Tod regelmässig noch im frühen Kindesalter, soweit bis jetzt beobachtet, im 1—4. Krankheitsjahre unter secundären Lungenerscheinungen eintritt, so hat man die Symptomatologie der Krankheit in ihren Hauptzügen.

Dass die Krankheit in dieser Weise verläuft, ist sicher; das geht nicht allein hervor aus den Angaben der Angehörigen, welche stets mehr als einmal die traurige Gelegenheit hatten, sie diesen Gang nehmen zu sehen, und welche dabei ihre Beobachtung für die späteren Fälle geschärft hatten, sondern auch aus den objectiven Befunden, welche an den verschiedenen Kindern zu verschiedenen Zeiten und an denselben Kindern in den verschiedenen Stadien der Krankheit erhoben wurden. Im Falle IV constatirte Prof. Schultze degenerative atrophische Lähmung der Oberschenkelmuskeln und des M. tibialis anticus mit EaR u. s. w., denjenigen Zeichen, welche man in diesem

Lebensalter nur bei der Poliomyelitis ant. acuta zu beobachten pflegt. Diese Diagnose stellte denn auch der Autor, trotzdem ihm die absolute Symmetrie der Lähmung als etwas eigenthümlich nicht entgangen war. Die atrophische Lähmung der oberen Extremitäten, incl. der Hals- und Nackenmuskeln, wäre von Schultze sicher nicht übersehen worden, wenn sie schon dagewesen wäre; dieselbe kam denn auch nach Aussage der Angehörigen erst später, und der Ausgang des Leidens war ein fataler. Den kleinen Bruder desselben bekam ich in einem im Wesentlichen ähnlichen Zustande zu Gesicht; die Beine waren gegen den Stamm hin gelähmt, die Arme wurden noch ziemlich gut bewegt. Die Symmetrie der Lähmung mit dem relativen Freibleiben der Unterschenkel- und der Fussmuskeln, ferner der Umstand, dass ich die Kinder I und II der anderen Familie schon längere Zeit beobachtet hatte, veranlasste mich sofort zur genaueren Untersuchung der Arme u. s. w., an welchen, ebenso wie an den Nackenmuskeln, die Erkrankung schon in erkennbarer Weise Fuss gefasst hatte. So kam ich in die Lage, die Diagnose auf acute spinale Kinderlähmung zu vermeiden, bevor die Angehörigen noch von der Erkrankung des anderen Kindes etwas berichtet hatten, was überhaupt erst auf daraufhin gestellte Fragen geschah.

Noch genauer und über längere Zeit hin konnte der Krankheitsverlauf in den Fällen I und II beobachtet werden, wobei bezüglich der Localisation, der Ausbreitung und des Charakters des Leidens dasselbe constatirt wurde, was oben schon im Zusammenhang mitgetheilt ist.

Es erübrigt nun noch, über die Einzelsymptome zu berichten, welche bei der objectiven Untersuchung eruirt wurden.

Die Musculatur desjenigen Körperabschnittes, in welchem die Lähmungserscheinungen am frühesten oder ausschliesslich von den Angehörigen der Kinder bemerkt worden waren, die Rückenmuskeln, die Gesässmuskeln, die Beuger des Hüftgelenks und die Musculatur der Oberschenkel konnten auch durch die objective Untersuchung als die stärkst erkrankten Theile festgestellt werden. Die Musculatur war meist so gut wie complet gelähmt, denn die Contractionsversuche zeugten von der Ohnmacht derselben, wenn auch hier und da in einem Muskelbündel eine geringe Zusammenziehung mit minimalem Bewegungseffect dadurch noch erzielt wurde. Dann kamen der Intensität der Erkrankung nach die Nacken- und Halsmuskeln, die Muskeln des Schultergürtels und der Oberarme, die Unterschenkelmuskeln, ferner die kleinen Handmuskeln, wahrscheinlich auch die

Zehenmuskeln. Die Muskeln der Arme und der Unterschenkel scheinen bis zum Tode nicht complet gelähmt worden zu sein, wenn auch die Parese derselben continuirlich zunahm. Jedenfalls kam die Erkrankung der Arme derjenigen der Beine nach und erreichte wohl deshalb nicht den gleichen Grad, weil durch Lähmung der Athemmuskeln mit der consecutiven Lungenaffection dem Leben vorher ein Ende bereitet wurde. Mit dieser Lähmung, welche eine völlig schlaffe und dabei symmetrische war, verband sich ein progressiver, massenhafter Muskelschwund, welcher durch die beträchtliche Obesitas des subcutanen Gewebes verdeckt wurde, aber bei dem Aufheben der fetten dicken Hautfalten unverkennbar war. Die Muskeln fühlten sich dabei weich an und waren nicht druckempfindlich. Die Sehnenreflexe waren, soweit die Lähmung reichte, an Armen und Beinen erloschen. Fibrilläre Zuckungen waren in keinem der Fälle vorhanden, ebenso nicht fasciculäre oder choreiforme Zuckungen. Mechanisch konnten von den Muskeln Contractionen nicht erzielt werden, ob wegen des starken Fettpolsters, bleibe dahingestellt. Die peripheren Nerven waren nicht verdickt, nicht druckempfindlich, ebensowenig konnte eine primäre Veränderung der Wirbelsäule oder Druckempfindlichkeit derselben constatirt werden. Der Knochenbau war meist gracil, Zeichen von Rhachitis wurden vermisst. In allen 4 Fällen wurde in den erkrankten Theilen EaR, entweder nur partielle oder partielle und complete nachgewiesen.

Es kann nicht Wunder nehmen, wenn bei der Parese der Schultermuskeln die Schultern „lose" waren; doch fehlte, wohl wegen der Gleichmässigkeit der Parese und Atrophie der Schultergürtelmuskeln, das Abstehen der Spitze des Schulterblattes, die „Schulterecke".

Die Sensibilität war ganz intact, soweit sich bei den kleinen Patienten ein Urtheil darüber gewinnen liess. Die Sphincteren waren immer in Ordnung, ebenso die vegetativen Functionen, bis sich mit Zunahme der Lähmung der Athemmuskeln Husteln, Bronchitis und schliesslich Bronchopneumonie einstellte.

Es war also die atrophische Lähmung über Rumpf und Gliedmaassen bis zum Kopf hinauf ausgedehnt; nur das Diaphragma schien daran nicht Theil zu nehmen. Abgesehen von dem spinalen Theil des N. accessorius waren Lähmungserscheinungen im Gebiete der Hirnnerven nicht vorhanden. Das Saugen, Kauen, Schlucken, die Zungen-, Gesichts- und Augenbewegungen, die Stimme und Sprache verhielten sich normal. Die höheren

Sinne waren gut entwickelt und auch in geistiger Beziehung waren die Kinder nicht zurückgeblieben. Eine Anomalie der Schädelbildung bestand nicht, wenn auch in dem Fall II ein ziemlich grosser Kopfumfang bei nicht alterirten geistigen Fähigkeiten nachgewiesen wurde; Zeichen von Missbildung (Naevi, Lipome, Schwimmhäute zwischen den Fingern u. s. w.) wurden vermisst.

Die Schilddrüse war nicht vergrössert, schien eher kleiner zu sein, als in der Norm, stellte sich aber bei dem obducirten Falle als normal heraus.

In dem Falle I wurde eine nicht mehr auszugleichende Lordose der Lendenwirbelsäule gefunden, ferner noch passiv corrigirbare Spitzfussstellung, secundäre Erscheinungen.

Hypertrophie, Pseudohypertrophie oder Lipomatose der Muskeln fehlten bei allen Patienten.

Handelte es sich in den vorstehenden Fällen um eine primäre Myopathie oder um eine Neuropathie? Diese Frage war nicht schwer zu beantworten und konnte vom rein klinischen Standpunkte aus, trotz des hereditären Auftretens, nur in letzterem Sinne beantwortet werden. Bei Würdigung der weiten Verbreitung, der absoluten Schlaffheit und der Symmetrie der Lähmung mit stärkster Atrophie ohne Hypertrophie und Pseudohypertrophie, des verhältnissmässig raschen, dabei progressiven Verlaufes, der EaR, des frühzeitigen Fehlens der Sehnenreflexe und je nach der Stärke der Lähmung auch der Hautreflexe in den erkrankten Körperabschnitten war eine andere Auffassung nicht gut möglich und zulässig. Ausserdem wies der ganze Verlauf des Leidens und die Aehnlichkeit, welche die Krankheit im frühen Stadium in mancher Beziehung mit der acuten spinalen Kinderlähmung bot, auf das Rückenmark als den primären Sitz der Krankheit hin; und das Fehlen nachweisbarer Sensibilitätsstörungen war dazu geeignet, diese Diagnose zu unterstützen, wie es sich gleichzeitig gegen den Sitz der Affection in den peripheren Nerven verwerthen liess.

Die in dem Falle I ausgeführte Autopsie war dazu angethan, die letzten Zweifel, welche wegen des Mangels fibrillärer Zuckungen und wegen der hier und da hervorgetretenen Schmerzen an der Diagnose einer spinalen Amyotrophie hätten bestehen bleiben können, völlig zu beseitigen, denn das Resultat war unzweideutig.

Anatomisch wurde nämlich nachgewiesen Atrophie oder Schwund der meisten Vorderhornganglienzellen durch das ganze Rückenmark hin, von dem Sacraltheil bis zum verlängerten Mark, am intensivsten ausgeprägt in den Anschwellungen

und stärker im Lenden- als im Halsmark; sodann sehr starke Atrophie der vorderen Wurzeln von ihrem intramedullären Theil ab, eine hinter der Degeneration der vorderen Wurzeln an Stärke zurückbleibende gleichartige Erkrankung in den motorischen oder gemischten peripheren Nerven und den intramusculären Nervenästchen und endlich eine weitverbreitete, schwere Atrophie der zugehörigen Muskeln. Der Hauptsache nach war die letztere eine fortschreitende Atrophie — bis zum Schwund — unter Beibehaltung der Querstreifung, also, wenn man will, eine sog. „einfache" Atrophie der Faser, wenn nicht der Reichthum der Kerne da wäre (s. Obductionsbefund). Daneben fanden sich in den motorischen Leitungsbahnen des Rückenmarks Anomalien von geringerer Dignität, welche sich nicht streng oder nur an die PyS und Türk'schen Stränge hielten, sondern auch in den Seitenstrangresten anzutreffen waren, sich aber nicht in allen Höhen des Rückenmarks in gleicher Weise vorfanden.[1]) Die Läsion im Ganzen war anatomisch ebenfalls symmetrisch, gleich stark auf beiden Seiten und schnitt am Uebergange des Rückenmarks ins verlängerte Mark scharf ab, so dass der Hypoglossuskern mit Nerv und ebenso die höher oben ihren Ursprung nehmenden Nerven und Kerne mit einigen Muskeln derselben, sowie das Gross- und Kleinhirn normal waren. Der sensible Theil des Rückenmarks, die hinteren Wurzeln und ein Hautnerv vom Unterschenkel (vorn nicht erwähnt) waren nicht verändert.

Die Uebereinstimmung des klinischen und anatomischen Befundes ist sogar bis auf die Ausdehnung des Krankheitsprocesses eine geradezu frappante. Das bedarf einer näheren Begründung wohl ebensowenig, wie dass ein derartiger Befund nur bei den progressiven spinalen Muskelatrophien erhoben zu werden pflegt.

Da die progressive myelopathische Muskelatrophie bis jetzt weder in so früher Kindheit, noch familiär oder hereditär beobachtet ist und geradezu angegeben wird, dass man es unter dem 20. Lebensjahre und bei ausgesprochener Heredität des Leidens so gut wie immer mit der idiopathischen Muskelatrophie zu thun habe, dürfte es trotz des unzweideutigen klinischen und anatomischen Befundes nicht überflüssig erscheinen, die Differentialdiagnose in erster Linie mit den im

1) Ob diese Anomalie als Degeneration der vorher völlig ausgebildeten cerebrospinalen motorischen Leitungsbahnen aufzufassen ist, oder ob es sich um Verschleppung des Zustandes unvollständiger Entwicklung derselben, woran man denken muss, oder um Beides handelt, darüber bin ich nicht sicher.

Kindesalter vorkommenden einschlägigen Krankheiten zu ziehen, wobei Einzelheiten an geeigneter Stelle ihre Erledigung finden sollen.

Da es sich auch bei der vorliegenden Krankheit um eine schlaffe atrophische Lähmung handelt, darf bei Besprechung der Differentialdiagnose die acute spinale Kinderlähmung um so weniger übergangen werden, als eine Zeit lang die Affection auf einen Bezirk der unteren Extremitäten beschränkt zu sein scheint. Es hat denn auch mit der Poliomyelitis anterior acuta das Leiden Vieles gemein, wie das Vorkommen im frühen Kindesalter, die Schlaffheit der gelähmten Glieder, das Fehlen der Sehnenreflexe und von Sensibilitätsstörungen, die EaR, das Fehlen von fibrillären Zuckungen, die Intactheit der Sphincteren, die Obesitas und hier und da auch die Lordose. Unterschieden sind sie aber in nicht wenigen Punkten. Die acute spinale Kinderlähmung ist wohl eine Infectionskrankheit, bei welcher die Heredität meines Erachtens gar keine Rolle spielt, und welche gewöhnlich mit den bekannten allgemeinen Krankheitserscheinungen acut, selten einmal unbemerkt im Verlauf einiger Tage einsetzt. Sodann sehen wir auf der einen Seite symmetrische Localisation und progressiven chronischen Verlauf mit weiterem Umsichgreifen der trophischen und Lähmungserscheinungen, bis zu dem durch dieselben herbeigeführten Tode, — auf der anderen Seite gewöhnlich asymmetrische Localisation, nach dem acuten Stadium Rückgängigwerden bis zu einem gewissen Punkt, dann Stabilwerden ohne Beeinträchtigung des Lebens. Bei der acuten spinalen Kinderlähmung anatomisch die Zeichen der Entzündung in den Vorderhörnern und oft mehrere derartige distincte Herde in dem Rückenmarke, besonders den Anschwellungen, bei der hereditären chronischen Affection nichts von Entzündung, sondern symmetrische Degeneration in den Vordersäulen durchs ganze Rückenmark hin. Hier Systemerkrankung, dort Herderkrankung.

Die cerebrale Kinderlähmung, welche auch manchmal bei Geschwistern vorkommt, ist durch die Existenz der spastischen Erscheinungen, das Fehlen der degenerativen Atrophie, die Art der Localisation, den stabilen Charakter der Lähmung leicht von der in Frage kommenden Lähmung zu unterscheiden, besonders wenn man noch das geistige Verhalten berücksichtigt. Die eine ist anatomisch eine cerebrale Affection verschiedener Ursache und Localisation, die andere eine spinale Erkrankung mit gleichbleibendem Sitz in den grauen Vordersäulen in erster Linie.

Die progressive neurotische (neurale) Muskelatrophie (type Charcot-Marie der Franzosen, peroneal type der Eng-

länder) beginnt auch zuweilen im Kindesalter, ist ebenfalls familiär oder hereditär, verläuft auch mit degenerativer Atrophie, EaR, oft Schwund der Sehnenreflexe und unter Schonung der Sphincteren. Unterschiede bestehen jedoch darin, dass die von ihr befallenen Opfer, wenn sie nicht überhaupt im späteren Lebensalter heimgesucht werden, gewöhnlich gehen lernen, dass die Localisation des Leidens gerade umgekehrt ist, die Enden der Gliedmaassen zuerst, die Wurzeln derselben und der Rumpf zuletzt befallen werden, dass bei der meist weniger schlaffen Lähmung die Muskeln sich nicht so weich anfühlen, grössere Neigung zu secundären Contracturen, Klumpfuss u. s. w. hervortritt, der Verlauf viel schleppender und oft durch jahrelange Stillstände unterbrochen ist und endlich mit objectiven Sensibilitätsstörungen verbundene Schmerzen vorkommen. Also nicht unbedeutende Abweichungen, besonders wenn man noch hinzunimmt, dass bei dieser Affection durch die noch spärlichen Autopsien die Hauptveränderungen in den peripheren, motorischen wie sensiblen Nerven neben der Muskelatrophie gefunden werden, im Rückenmark dagegen Alterationen in erster Linie nur in den sensiblen Bahnen; jedenfalls fehlt bis jetzt die Berechtigung, sie vom anatomischen Standpunkte aus für eine Myelopathie zu halten.

Aus der Gruppe der Dystrophia muscularis progressiva könnte bei oberflächlicher Untersuchung die Pseudohypertrophie zur Verwechselung mit der hier interessirenden Krankheit Anlass geben, da sie sowohl hereditär ist, wie im Kindesalter vorkommt. Abgesehen davon, dass diese kleinen Patienten, wenn auch unbeholfen und watschelnd, doch gehen lernen, imponiren sie noch durch die athletischen Körperformen, durch das Hypervolum und die Prallheit ihrer Muskeln u. s. w. Ausserdem fehlen die Zeichen der degenerativen Atrophie, und der Verlauf ist ein langwieriger. Anatomisch ist die Pseudohypertrophie eine primäre Muskelerkrankung (hypervoluminöse, oft dichotomisch getheilte Fasern mit Kernvermehrung, Bindegewebswucherung, reichliche Fetteinlagerung u. s. w.), während im Nervensystem in der Regel eine Alteration fehlt.

Von der infantilen (Duchenne-Déjérine) Form mit Gesichtsbetheiligung ist die Heredität ebenfalls bekannt, doch ist die Localisation der Atrophie und Lähmung eine total verschiedene und bleibt es auch, wenn sie sich mit dem Erb'schen Typus verbindet, welcher durch frühzeitiges Erkranken der Schultergürtelmuskeln auffällt. Sie besitzt klinisch wie anatomisch die Charaktere der Myopathie.

Das Gleiche gilt von der juvenilen Form (Erb) der Dystrophia muscul. progressiva, deren initiale Localisation schon ange-

geben ist. Sie wird nicht im frühen Kindesalter beobachtet, wie der Name schon sagt, verursacht Hypertrophie und Atrophie der Muskeln, lässt die Vorderarm- und Handmuskeln wenigstens sehr lange, oft stets frei und geht gewöhnlich auf die unteren Extremitäten und den Rumpf, seltener auf das Gesicht über.

Endlich muss noch die „hereditäre" Form (Leyden-Möbius) Erwähnung finden, weil sie mit der hereditär myelopathischen Affection die anfängliche Localisation am Beckengürtel und Rücken gemein haben soll und ebenso das Uebergreifen auf die oberen Extremitäten, was nach Erb jedoch nicht allzu fest steht. Sie ist bis jetzt nicht in so frühem Kindesalter beobachtet, führt nicht so rasch zu completer Lähmung und ist in ihrem ganzen Aussehen wie die übrigen genannten Formen der Dystrophia muscul. progr. eine primäre Myopathie.

Da die Kinder I und II und ihre an der gleichen Krankheit gestorbenen Geschwister für rhachitisch gehalten wurden, weil sie nicht laufen lernten, sei nur erwähnt, dass Rhachitis wohl Schwäche der Beine, aber nicht Lähmung oder gar degenerative Lähmung mit EaR oder Fehlen der Sehnenreflexe verursacht. Rhachitische Kinder bewegen im Liegen die Beine, wenn sie auch nicht darauf stehen können; dann fehlen in solchen, meist doch schwereren Fällen die bekannten Epiphysenveränderungen mit Infractionen, Wirbelsäulenverkrümmungen u. s. w. nicht.

Ich glaube, dass dies diejenigen Krankheiten des Kindesalters sind, welche hier in Frage kommen. Die Differentialdiagnose dürfte bei Berücksichtigung der durchgehends zahlreichen und beträchtlichen Unterschiede besondere Schwierigkeiten kaum bereiten.

Auch von der gewöhnlichen, im Kindesalter sehr seltenen Neuritis multiplex unterscheidet sich das Leiden ätiologisch, klinisch und anatomisch so wesentlich, dass es mir überflüssig erscheint, die Abweichungen im Einzelnen aufzuzählen.

Früher wurde bereits hervorgehoben, dass das Leiden dem ganzen Symptomenbild nach myelopathischen Ursprungs ist, und dass auch der anatomische Befund im Falle I dem entspricht, was man von den spinalen progressiven Muskelatrophien her kennt. Folgerichtig muss die Krankheit in diesem Gebiet untergebracht werden. Die weitere Frage wäre nun die, zu welcher Form dieser atrophischen Lähmungen sie gehört, oder ob sie gar eine Sonderstellung unter ihnen einnimmt.

Gewöhnlich macht man Unterschiede zwischen der Duchenne-Aran'schen progressiven Muskelatrophie, der amyotrophischen La-

teralsklerose und der Poliomyelitis anterior chronica. Es ist richtig, dass manche Unterschiede zwischen denselben bestehen; ob dieselben so beträchtlich und hinreichend sind zu einer so scharfen Trennung, ist eine Frage, welche nicht so ohne Weiteres bejaht werden kann und auch nicht von allen Autoren bejaht worden ist. So hat es seit längerer Zeit ganz bedeutende Neuropathologen (Kahler, Gowers, Strümpell u. A.) gegeben, welche sich mit einer so weit gehenden Differenzirung nicht ganz einverstanden erklärten. Auch ich halte den von diesen Autoren vertretenen Standpunkt für den richtigeren, weil die angeführten spinalen Atrophien klinisch wie anatomisch in einander übergehen und weder für die Prognose, noch für die Therapie ohne Kenntniss der Aetiologie, welche noch sehr im Argen liegt, etwas Wesentliches durch die Differenzirung herauskommt. Immer erkrankt finden sich dabei die grauen Vordersäulen des Rückenmarks, und zwar in systematischer, degenerativer Weise, und davon ist die degenerative Muskelatrophie, das bei Weitem bedeutsamste Symptom, in ihrer Verbreitung und Stärke im Wesentlichen oder allein abhängig.

Die von mir beschriebene hereditäre Form steht von den soeben aufgezählten chronischen spinalen Muskelatrophien der Poliomyelitis anterior chronica trotz mancher Abweichungen sehr nahe, desgleichen jenen von Kahler zusammengestellten, wegen des anatomischen Befundes u. s. w. bei der amyotrophischen Lateralsklerose erwähnten Fällen, welche klinisch wie letztere, aber ohne spastische Erscheinungen verlaufen. Der klassischen amyotrophischen Lateralsklerose und der Duchenne-Aran'schen progressiven Muskelatrophie mit ihrem oft sehr chronischen Verlauf steht sie etwas ferner.

Ich bin nun aber durchaus nicht der Ansicht, dass man deshalb, weil das Symptomenbild mit einem der eben aufgeführten Lähmungsarten sich nicht völlig deckt, oder deshalb, weil das Leiden abweichend von jenen auf hereditärer Basis sich entwickelt und im Kindesalter vorkommt, noch einen besonderen Typus aus den von mir beschriebenen Fällen macht, trotzdem zu einem solchen Vorgehen Gründe ja nicht ganz fehlen. Was wir aus den neuen Beobachtungen vor Allem zu lernen haben, ist das, dass die chronische spinale Muskelatrophie, die Amyotrophia spinalis progressiva, auch auf hereditärer Basis und im Kindesalter vorkommt, und dass man diese Erfahrung in Zukunft bei den atrophischen, wie überhaupt den im Kindesalter vorkommenden Lähmungen, besonders der acuten spinalen Kinderlähmung, berücksichtigt, da prognostisch, weniger therapeutisch von der richtigen Diagnose Manches abhängt.

Hinzufügen will ich, dass Nux vomica, Elektricität, kräftige Ernährung, Phosphor bei den Kindern auch nicht einmal vorübergehend nützten.

Die Umschau in der Literatur nach gleichartigen und ähnlichen Fällen bot nur eine geringe Ausbeute. Was ich finden konnte, ist, dass Bernhardt mehrere Familienglieder an einer progressiven Muskelatrophie in dem mittleren Lebensalter erkranken und in ca. 2½ Jahren zu Grunde gehen sah, welche, nach dem klinischen Symptomenbild zu urtheilen, auf einer Affection der motorischen Kerne des oberen Hals- und des verlängerten Marks beruhte. Klinisch sind die Fälle infolge des Sitzes so different von den von mir mitgetheilten, dass ich mich, da auch die anatomische Bestätigung noch aussteht, nicht länger dabei aufhalte. Wichtiger sind die Beobachtungen von Werdnig, welche zwei Geschwister betreffen. Die Krankengeschichten füge ich im Auszug hier bei.

Fall I. W. Bauer, 3 Jahre alt. Eltern und ein Bruder gesund. Er kam als kräftiges Kind im Mai 1885 zur Welt, machte bis zum 7. Monat lebhaft zappelnde Bewegungen, hielt die Saugflasche mit beiden Händen. — Am Ende des 1. Lebensjahres Schwäche der Beine, dickes Fettpolster auf dem Fussrücken und in der Schoossfuge. Sommer 1886 Schwäche im Rücken; alle Weichtheile am Körper dick, teigig; Zittern der Hände; dicker Kopf, blödes Verhalten. An den unteren Extremitäten alle Bewegungen verschwunden bis auf leichtes Strecken der Zehen und des Sprunggelenks. Er konnte die Hände dann nicht mehr recht zum Munde führen, musste im Bett bleiben, liess unter sich gehen. Die Augen im Schlafe unvollständig geschlossen; das Schlingen erschwert.

Status im April 1888. Grösse dem Alter entsprechend. Stark entwickeltes Fettpolster an den Extremitäten, wo die Musculatur ganz atrophisch ist. Hydrocephalischer Kopf, welcher von der einen Seite nach der anderen fällt. Die Beine sind im Hüft- und Kniegelenk gebeugt, es bestehen Contracturen in den Ober- und Unterschenkelbeugern und pedes equinovari. Die Beine und Arme sind überall gleich dick, und die activen Bewegungen derselben sind sehr beschränkt und wurmförmig. Die Sehnenreflexe sind erloschen, die Hautreflexe sind schwach, die Sensibilität ist erhalten. Faradische Erregbarkeit der Muskeln herabgesetzt, galvanische EaR. Augenhintergrund normal; reichliche Schweissecretion. Obductionsbefund s. unten.

Fall II. G. Pressler, 20 Monate alter Stiefbruder des vorigen Kranken, von derselben Mutter; er zappelte anfangs, lernte gehen u. s. w. — Vom 10. Monat ab wurden die Bewegungen in den Beinen beschränkt; fettige Verdickung der Fussrücken und der Symphysengegend. Die Arme noch gut. Im Alter von 15 Monaten (April 1888) starker Panniculus adiposus an den unteren, weniger stark an den oberen Extremitäten. Will-

kürbewegungen eigentlich nur in den Zehen- und Fussgelenken, am wenigsten in den Hüftgelenken; keine Contracturen. Herabgesetzte faradische Erregbarkeit der Muskeln und Nerven. Tremor beider oberen Extremitäten bei Bewegungen und in der Ruhe, nicht gesteigert bei Intention. Die grobe motorische Kraft der Fingerbeuger scheint nicht alterirt zu sein. Die Patellarreflexe fehlen, die Hautreflexe vorhanden. Später machte er noch Rutschbewegungen. Im November 1889 hatte er eklamptische Anfälle bei einer fieberhaften Affection. Winter 1889/90: Zittern im Nacken bei Kopfbewegungen. Das Kind sinkt, aufgenommen, in sich zusammen. Im Schlafe halbgeöffnete Augen; Zucken der Glieder; keine Schmerzen.

Status im Mai 1890. 4. Jahre alt. Körperlänge 93 Cm., Schädel normal, mit 49,4 Cm. Umfang. Intelligenz nicht beeinträchtigt. Sehen und Hören gut; Seitens der Pupillen und der Augenmuskeln keine Anomalie; kein Nystagmus. Schwäche der Kaumuskeln; die Zunge zittert, ist nicht atrophisch, Schlingen in Ordnung, ebenso Gesichtsbewegungen. Sprache gut. Leichte Kyphose im Brusttheil und Lordose im Lendentheil. — Schwäche der Nacken- und Halsmuskeln mit Vibriren in denselben; Parese der Rumpfmuskeln. Arme paretisch und gleichmässig atrophisch. Die Bewegungen Seitens der Schultermuskeln matt. Kein Halt an den Schultern beim Heben. Beide MM. pectorales gut entwickelt; M. supinator gut erhalten, aber paretisch. Keine Atrophie der kleinen Handmuskeln. Abnorme Hyperextensionsfähigkeit in den Fingergelenken und im Ellbogengelenk, Fehlen der Sehnenreflexe. — Gehen und Stehen unmöglich, Bewegungen durch die Hüft- und Oberschenkelmuskeln sehr stark reducirt. Rutschbewegungen, wobei die Beine in x-beliebige Stellungen kommen. Bewegungen in den Sprung- und Zehengelenken matt; choreiforme Bewegungen. Contractur in den Hüftgelenken. Schlaffe Lähmung. Nirgends Muskelhypertrophie. Sehnenreflexe erloschen; Hautreflexe erhalten, Sensibilität intact, die Sphincteren ebenfalls. Die Nerven sind nicht druckempfindlich. Partielle und complete EaR; auch in den Unterschenkelmuskeln EaR. — In einem aus dem verfettet aussehenden Rectus femoris herausgeschnittenen Muskelstückchen bestand vorherrschend einfache Atrophie, zum Theil auch wachsartige und fettige Degeneration der Fasern, Kernvermehrung und Einlagerung von Fettzellen zwischen die Fasern.

Zwischen den Werdnig'schen und meinen Fällen herrscht fast in allen Punkten, man darf sagen, völlige Uebereinstimmung. Zum Beweise sei erwähnt das familiäre Auftreten, der Beginn im 1. Lebensjahre mit atrophischer symmetrischer Lähmung der Oberschenkel-, Becken- und Rückenmuskeln, welche sich, progressiv bleibend, später auf die Hals- und Nackenmuskeln sowie die Arme ausbreitet, hier die Wurzeln der Extremitäten mehr heimsucht, als die Enden, auch die Unterschenkelmuskeln befällt, und welche alle Charaktere der degenerativen Atrophie spinalen Ursprungs (Atrophie en masse, verhältnissmässig früh nachweisbare EaR, Fehlen der Sehnenreflexe, Schlaffheit der Lähmung bei normaler Sensibilität und erhaltener Function

der Sphincteren) an sich trägt. Sogar die Obesitas des subcutanen Gewebes fehlte nicht, und Muskelhypertrophie oder Lipomatose bestand nie.

Hinter der klinischen Uebereinstimmung bleibt die anatomische nicht zurück, denn in den 1. Werdnig'schen Falle wurde autoptisch festgestellt: Hydrocephalus chronicus internus; lobuläre Pneumonie, Hufeisenniere. „Symmetrische Systemerkrankung des Rückenmarks, betreffend die grauen Vorderhörner unter wechselnder geringer Betheiligung der Vorder- und Seitenstränge, Degeneration der vorderen Wurzeln, einfache Atrophie des untersuchten Muskels" (M. gastrocnemius). Der Befund an dem im Falle II excidirten Muskelstückchen steht mit der neurotischen Atrophie der Muskeln ebenfalls im Einklang.

Man könnte vielleicht entgegenhalten, dass in den Fällen Werdnig's Schmerzen nicht vorkamen, wie in einigen meiner Beobachtungen, dagegen fibrilläre Zuckungen, choreiforme Bewegungen und Bulbärerscheinungen constatirt wurden, dass also doch Unterschiede bestehen. Was die Schmerzen anbelangt, so kommen dieselben auch hier und da bei rein spinalen Muskelatrophien vor (Gowers, Erb, Schultze, Strümpell), während sie in der Mehrzahl der Fälle fehlen; das Umgekehrte weiss man von den fibrillären Zuckungen. In zwei sonst klinisch wie anatomisch so innig zusammengehörigen Fällen von Poliomyelitis chronic. anterior, wie dem Oppenheim-schen und Nonne'schen, waren in dem ersteren fibrilläre Zuckungen vorhanden, aber keine Schmerzen, in dem letzteren Schmerzen, aber keine fibrillären Zuckungen. Erwägt man ferner, dass in dem von mir obducirten Falle, bei welchem Schmerzen bestanden hatten, die hinteren Wurzeln und die sensiblen Abschnitte des Rückenmarks, auch ein Hautnerv ebenso frei von krankhafter Veränderung gefunden wurden wie in dem Werdnig'schen, so wird man zugeben, dass in dem Mehr oder Weniger derartig wechselnder Symptome genügende Gründe zur Trennung nicht vorliegen bei Congruenz aller übrigen klinischen und anatomischen Erscheinungen, aus welchen die Krankheit sich aufbaut. Bleibt man doch auch bei der Diagnose eines Typhus abdominalis stehen, wenn einmal die Roseola nicht gefunden wird, Leibschmerzen oder sogar die Diarrhoen fehlen, im Körper lebhafte rheumatoide Schmerzen bestehen, sobald alle anderen Symptome (Fieberverlauf, Dicrotie des Pulses, Bronchialkatarrh, Prostration, Benommenheit des Sensorium u. s. w.) ausgeprägt sind, selbstverständlich dann erst recht, wenn in zwei klinisch etwas differenten Fällen der Obductionsbefund der gleiche, für die Krankheit charak-

teristische ist. — Die Contracturen, welche in den Fällen Werdnig's stärker hervortreten, sind, da die Lähmung eine schlaffe war, als secundäre aufzufassen, wie auch die in meinem Falle I constatirte Lordose.

In der Existenz der Bulbärerscheinungen in den Werdnig'schen Fällen sehe ich eher einen Grund mehr für die Zusammengehörigkeit als für die Trennung der Fälle bei der Auffassung des Leidens als chronische atrophische Spinallähmung, welche sich bekanntlich, mag sie amyotrophische Lateralsklerose, progressive Muskelatrophie oder Poliomyelitis anterior chronica heissen, gern mit Bulbärerscheinungen combinirt, was man von der Dystrophia muscularis progressiva nicht sagen kann.

Werdnig stellt in seiner Arbeit zunächst fest, dass die Krankheit „neurotischer Natur" ist, bespricht in eingehender, gründlicher Weise die Differentialdiagnose mit der Poliomyelitis anterior chronica, von welcher sie anatomisch nicht zu trennen sei, mit der amyotrophischen Lateralsklerose, mit welcher sie auch verwandtschaftliche Beziehungen habe, und mit der progressiven spinalen Muskelatrophie. Er kommt dabei, wie auch ich, zu dem Resultat, dass die Affection trotz vieler gemeinschaftlicher Symptome und Berührungspunkte sich doch mit keiner der genannten Krankheiten völlig decke. Der Umstand, dass er klinisch mit diesen atrophischen Spinallähmungen eine genügend grosse Uebereinstimmung nicht findet zum Anschluss des Leidens an eine jener Formen, dagegen der Beginn und der Gang der Lähmung derselbe ist, wie bei der sogenannten hereditären Form Leyden-Möbius, veranlasst ihn dann, „sich für das Vorhandensein einer Form von Dystrophie, des Typus Leyden-Möbius zu entscheiden." Man hat es nach dem Autor in beiden Fällen zu thun „mit einer frühinfantilen familiären Muskelatrophie, welche in ihrer ursprünglichen Anlage und ihrer progressiven Ausbildung nur den bisher bei der Dystrophie beobachteten Eigenthümlichkeiten entspricht, im weiteren rascheren Verlauf aber mit den deutlichsten Anzeichen einer neurotischen Erkrankung ausgestattet und unzweifelhaft auf eine primäre Degeneration der motorischen Bahnen des Rückenmarks zurückzuführen ist." Ferner kommt der Autor unter Berücksichtigung des Falles von Preiss und besonders des Heubner'schen zur Ansicht, dass die Fälle eine „scharfe klinische Mittelstellung" zwischen der progressiven spinalen Muskelatrophie und der Dystrophie einnehmen.

Kann ich mich mit den Ansichten des geschätzten Autors über die neurotische Natur des Leidens und das klinische Verhalten des-

selben zu den bekannten chronischen spinalen Muskelatrophien einverstanden erklären, so ist mir dies leider bezüglich der weiteren Schlussfolgerungen nicht möglich.

Mit dem Typus Leyden-Möbius der Dystrophie hat die vorliegende Affection nichts gemein als das Einsetzen der Lähmung an den Beckengürtel-, Oberschenkel- und Rückenmuskeln, den zeitlich schon sehr differenten aufsteigenden Gang und ferner die Heredität. Dass mit der Heredität allein bei diesen Formen differentialdiagnostisch nicht viel gethan ist, habe ich bereits früher berührt. Frühinfantil ist aber auch der „anscheinend" hereditäre Fall Leyden's gar nicht, denn bei ihm fiel der Beginn erst gegen Ende des ersten Jahrzehnts. Und im Uebrigen sind in den Werdnig'schen, wie in meinen Fällen, von dem Moment ab, wo sie in ärztliche Beobachtung kamen, bis zum Tode doch nur die Symptome einer neuropathischen und zwar myelopathischen, dagegen nicht einer idiopathischen Muskelatrophie vorhanden — bis zur Verwechselung mit der Poliomyelitis anterior acuta in einem Falle —, so dass ich nicht anders annehmen kann, als dass von Anfang ab und nicht erst im weiteren Verlaufe die Krankheit mit den deutlichen Zeichen einer neurotischen Erkrankung ausgestattet war, welche ja auch Werdnig mit vollem Recht als die „primäre" annimmt, woran nach den autoptischen Befunden füglich nicht gezweifelt werden kann. Hält man aber die Erkrankung der motorischen Bahnen des Rückenmarks, der Vordersäulen, für die primäre, womit ja auch der Muskelbefund übereinstimmt, so ist der Grund nicht einzusehen, warum dann der Krankheit nicht auch der richtige, ihr gebührende Platz unter den atrophischen chronischen Rückenmarks-Erkrankungen eingeräumt, sondern eine Mittelstellung zwischen diesen und der Dystrophie angewiesen werden soll. Dass die von Werdnig und mir gefundenen Muskelveränderungen von jenen, welche bei den reinen Formen der Dystrophie in der Regel beobachtet werden, wesentlich abweichen, erläutert besser als jede Beschreibung ein Blick auf die von mir beigegebenen Abbildungen (Fig. 3a—c), besonders wenn man dieselben den in der Erb'schen Monographie enthaltenen Abbildungen von dystrophischen Muskeln gegenüberhält. Ich habe bereits früher erwähnt, dass ich auch hier und da vereinzelt hypervoluminöse Muskelfasern fand, ein Befund, wie er auch von anderer Seite verschiedentlich bei zweifellosen Spinalerkrankungen gemacht wurde. Aber eine hypertrophische Muskelfaser macht noch keine Dystrophie, sondern das Gesammtbild der Muskelerkrankung ist für die eine oder andere Affection im Allge-

meinen charakteristisch, wie schon Schultze hervorhebt. Wie sich solch' ein Gesammtbild der Muskelatrophie ausnimmt, findet sich in der Erb'schen Arbeit des Genaueren angegeben. Doch soll nicht unerwähnt bleiben, dass auch bei der Poliomyelitis ant. acuta, allerdings 20 Jahre nach deren Entstehung, die gelähmten Muskeln mikroskopisch denjenigen bei Dystrophia muscul. progressiva zum Verwechseln ähnlich waren (Hitzig), so dass also auch das Gesammtbild der Muskelerkrankung hier und da zur Feststellung der primären Affection nicht hinreicht und man das Gesammtresultat der auf Nervensystem und Muskeln ausgedehnten anatomischen Untersuchung zur Sicherung der Diagnose nöthig hat. Unter keinen Umständen sollte man auch zu sehr aus dem Auge verlieren, dass der Muskel ein Organ ist, welches auch bei anderen nicht musculären und nicht nervösen Krankheiten sensu strict. Veränderungen der es zusammensetzenden Theile erleidet, welche sich nicht immer so leicht von den bei idiopathischen oder neuropathischen Muskelleiden zu findenden unterscheiden lassen dürften. Dann wird man immer wieder auf die klinische Seite der Krankheit zurückverwiesen werden.

Auf die Abrundung der Muskelfasern als differential-diagnostisches Moment zwischen primären und secundären Myopathien möchte ich auch kein allzu grosses Gewicht legen, schon deshalb nicht, weil sie bei beiden angetroffen wird. Dass die Abrundung immer krankhaft ist, d. h. dass die auf dem Querschnitt rund statt polygonal erscheinende Muskelfaser selbst immer erkrankt ist, davon bin ich deshalb nicht so ganz überzeugt, weil die Fasern, welche in meinem Falle, auch wenn sie nicht hypertrophisch waren, die runde Form angenommen hatten, an Stellen zu liegen pflegten, wo der gleichmässige Seitendruck infolge der Atrophie oder des Schwundes der Nachbarfasern nachgelassen hatte oder völlig aufgehoben war. Es ist ganz gut möglich, dass die Faser in pathologischem Gewebe mit Abnahme des gleichmässigen Seitendruckes ihre polygonale Form aufgiebt und die runde anstrebt, ja, dass die letztere sogar die für die frei gewordene Faser, wenn ich mich so ausdrücken darf, natürlichere ist, was physikalisch Manches für sich hat. Dies gilt nur für die runde Form der Faser und hat keinen Bezug auf die dichotomische Theilung der Faser und deren Bedeutung.

Den schwerwiegendsten Unterschied zwischen der hereditären progressiven spinalen Muskelatrophie und der Dystrophie hat man, abgesehen von den öfter hervorgehobenen klinischen Differenzen, darin zu sehen, dass bei der letzteren Krankheit die Vordersäulen des Rückenmarks (nebst den peripheren Nerven) in der Regel intact,

bei der ersteren schwer afficirt sind. Und wenn auch später durch verfeinerte Untersuchungsmethoden regelmässig primäre, nicht vom Muskelleiden aus secundär entstandene, sagen wir einmal moleculäre oder bei Jahrzehnte langem Bestand des Leidens sogar formative Veränderungen der Vorderhornganglienzellen nachgewiesen werden und damit der spinale Ursprung der Dystrophie thatsächlich erbracht werden sollte, so bleibt die Kluft zwischen beiden Krankheiten doch anatomisch bestehen. Denn ein Krankheitsprocess, welcher oft schon nach Monaten, spätestens wenigen Jahren zu Schwund der Ganglienzellen führt, ist doch nicht gut auf die gleiche Stufe zu stellen mit einem solchen, welcher erst nach 10—15 oder noch mehr Jahren es zu moleculären oder vielleicht geringen Formveränderungen der Ganglienzellen gebracht hat.

Absichtlich habe ich jene Fälle nicht in den Bereich dieser Betrachtung hereingezogen, welche sich ohne gewissen Zwang weder bei den neurotischen, noch bei den musculären Atrophien unterbringen lassen und welche, je nach der Stellung des betreffenden Autors zu der Frage, ich möchte sagen, als „wilde" bald in dieser, bald in jener Gruppe auftauchen. Ich halte es für besser, diese Fälle vor der Hand zu registriren, wie dies auch Erb empfohlen hat, und weitere Beobachtungen und Erfahrungen zu sammeln, bis man über ihre Stellung zu den gut fundirten und feststehenden Gruppen, der reinen Dystrophia muscularis progressiva und der Amyotrophia spinalis progressiva, ein sichereres Urtheil erhält, als es zur Zeit sich bilden lässt. Man wird auch gut thun, in solch' unklaren oder unreinen Fällen daran zu denken, dass das Muskelsystem zuerst und allein erkrankt, dann unabhängig davon das motorische Nervensystem z. B. die Vordersäulen des Rückenmarks, aber beide auf einer gemeinschaftlichen, in vielen Fällen hereditären Basis, oder kurz, dass es auch Combinationen dieser Affectionen giebt. Dann wird ein Gemisch von Symptomen beider Krankheiten zu Stande kommen und dadurch das Unterbringen solcher Fälle in die eine oder andere Gruppe auf oft unüberwindliche Schwierigkeiten stossen, was eigentlich in der Natur der Sache liegt. Ich glaube, gegen die Auffassung des Nebeneinandererkrankens des Muskelsystems und des trophisch-motorischen Nervensystems in solchen Fällen, welche sowohl Züge von der Dystrophie, wie von der chronischen spinalen Muskelatrophie an sich tragen, ist ebenso wenig etwas einzuwenden, wie dagegen, dass die Muskelatrophie und die nicht so selten beobachteten cerebralen Erscheinungen bei der Dystrophie neben einander existiren und nicht ein causaler Zusammenhang zwischen ihnen besteht.

Im Anschluss hieran möchte ich endlich noch erwähnen, dass in dem Werdnig'schen ersten Falle Hydrocephalus chronic. internus neben Hufeisenniere bestand, der zweite Junge bei einer fieberhaften Affection eclamptische Anfälle bekam und dass 4 von den Geschwistern meiner Fälle I und II im ersten Lebensmonat an „Gichtern" zu Grunde gingen. Daraus darf man wohl folgern, dass die krankhafte Anlage des Nervensystems sich in dem einen oder anderen Fall sich weiter erstrecken kann, als nur auf das Rückenmark und vielleicht auch weiter noch, dass bei verschiedenen Gliedern der gleichen Familie die Erkrankung bald des Gehirns, bald des Rückenmarks, je nach der congenital stärkeren Disposition dieses oder jenes Abschnittes prävalirt.

Erklärung der Abbildungen der

im Text — **Fig. 1a** = Rückenmark in natürlicher Grösse, Vorderfläche. Starke Atrophie der vorderen Wurzeln. Lendenanschwellung reducirt.
Fig. 1b. Rückenmark in natürlicher Grösse; Rückenfläche. Die hinteren Wurzeln mächtig entwickelt. Lendenanschwellung wie bei Fig. 1a.

Tafel VII — **Fig. 2** stellt das Vorderhorn eines Querschnitts der Halsanschwellung dar, welches nach der Nissl'schen Methode gefärbt ist. Vergrösserung Zeiss AA Ocul. 3. Die mit α bezeichneten Ganglienzellen normal, alle übrigen (β) atrophisch.

im Text — **Fig. 3a—c.** Muskelquerschnitte. Fig. 3a = vollständige Degeneration aller Muskelfasern, Kernfelder. — Fig. 3b völlig degenerirte und zum Theil degenerirte zwischen und neben nicht atrophischen Muskelfasern. *ms* = Muskelschlauch. — Fig. 3c = Muskelbündel in verschiedenem Stadium der Atrophie.

Literatur.

W. Erb, Dystrophia muscular. progressiva. Deutsche Zeitschrift für Nervenheilkunde. Bd. I.

Fr. Schultze, Ueber den mit Hypertrophie verbundenen progressiven Muskelschwund. J. F. Bergmann, Wiesbaden 1886.

O. Kahler, Ueber die progressiven spinalen Amyotrophien. Zeitschrift für Heilkunde. 1884. Bd. V. S. 169.

Strümpell, Ueber spinale progressive Muskelatrophie und amyotrophische Lateralsklerose. Arch. f. klin. Medicin. Bd. XLII. S. 230.

Gowers, Handbuch der Nervenkrankheiten. 1892.

H. Oppenheim, Ueber die Poliomyelitis anterior chronica. Arch. f. Psychiatrie. XIX. 381.

M. Nonne, Klinische und anatomische Untersuchung eines Falles von Poliomyelitis anterior chronica. Deutsche Zeitschrift für Nervenheilkunde. Bd. I. S. 136.

G. Werdnig, Zwei frühinfantile hereditäre Fälle von progressiver Muskelatrophie unter dem Bilde der Dystrophie, aber auf neurotischer Basis. Arch. f. Psychiatrie. XXII. S. 437.

M. Bernhardt, Ueber eine hereditäre Form der progressiven spinalen mit Bulbärparalyse complicirten Muskelatrophie. Virch. Archiv. Bd. 115. S. 197.

J. Hoffmann, Ueber progressive neurotische Muskelatrophie. Arch. f. Psychiatrie. XX. Heft 3. — Weiterer Beitrag zur Lehre von der progressiven neurotischen Muskelatrophie. Zeitschrift für Nervenheilkunde. Bd. I.

XVII.

Zur Lehre von der progressiven Muskelatrophie.

Von

Prof. Dr. Adolf Strümpell

in Erlangen.

(Mit 3 Abbildungen.)

Die Lehre von der „progressiven Muskelatrophie" kann trotz aller darauf verwandten Arbeit noch immer nicht zu einem gefestigten dauernden Abschluss kommen. Vor Kurzem schien es, als ob die nach langem Widerstreit der Meinungen gewonnene Unterscheidung der „myopathischen" und der „spinalen" Formen endlich einen sicheren Standpunkt ergeben hätte, von welchem aus man die einzelnen Beobachtungsthatsachen ungezwungen ordnen und erklären konnte. Allein schon jetzt liegen Befunde vor, welche die scharfe Trennung der beiden genannten Formen wieder unsicher machen und von Neuem Zweifel und Fragen über die Deutung der bisher gemachten Beobachtungen anregen.

Dass wir in der Kenntniss einzelner auf die progressive Muskelatrophie bezüglicher klinischer und anatomischer Thatsachen in den letzten Jahren grosse Fortschritte gemacht haben, ist unleugbar. Insbesondere ist das gesammelte und gesichtete klinische Material so reichhaltig, dass wir selbst über die einzelnen Varietäten der vorkommenden klinischen Formen recht genau unterrichtet sind. Fast jeder neu vorkommende Fall von progressiver Muskelatrophie kann daher ohne Weiteres einem gut gekannten „Typus" beigeordnet werden, und die klinische Charakterisirung dieser Typen ist wenigstens in der Mehrzahl der Fälle so scharf ausgeprägt, dass man in der That an der wirklichen inneren Zusammengehörigkeit der in eine Gruppe (einen „Typus") zusammengefassten Einzelerkrankungen kaum zweifeln kann.

Weit spärlicher, als das der Beurtheilung vorliegende klinische Material, ist aber das anatomische. Immerhin können wir auch

hier bereits eine ganze Reihe von Thatsachen anführen, die als solche wohl auf unbedingte Richtigkeit Anspruch machen dürfen. Wir wissen, dass es Formen ausgedehntester Muskelatrophie giebt, bei denen die mit unseren jetzigen Hülfsmitteln angestellte Untersuchung sicher weder in den peripherischen motorischen Nerven, noch im Rückenmark eine gleichzeitige erkennbare Erkrankung nachweisen lässt. Wir wissen, dass es andererseits Formen von progressiver Muskelatrophie giebt, bei denen gleichzeitig auch in den peripherischen Nerven starke Degenerationen nachweisbar sind, während die entsprechenden spinalen Ganglienzellen keine sichtbare Erkrankung zeigen. Wir wissen endlich, dass es Formen der progressiven Muskelatrophie giebt, bei denen der äusserlich sichtbare Muskelschwund nur als Theilerscheinung auftritt einer ausgedehnten Atrophie der cortico-musculären Leitungsbahn, sei es fast in ihrer ganzen Ausdehnung, sei es wenigstens in ihrem ganzen zweiten Abschnitt von der Vorderhorn-Ganglienzelle an bis in die Muskelfaser hinein. Dies alles sind Einzelthatsachen, die in genügender Weise durch hinreichend genaue Einzeluntersuchungen festgestellt sind.

Was wir aber noch nicht wissen, ist die Einsicht in die Entstehung und in die Entwicklung aller dieser Veränderungen, und die Antwort auf die Fragen, ob alle diese einzelnen „Formen" und „Typen" einen Zusammenhang unter einander haben, ob sie in einander übergehen können, ob sie ihrem inneren Wesen nach von einander verschieden sind oder nicht?

Der Hauptgrund, warum unserer Einsicht in dieser Beziehung so ungewöhnlich grosse Schwierigkeiten entgegenstehen, liegt darin, dass uns selbst die mühsamste und sorgfältigste anatomische Untersuchung immer nur etwas Fertiges, Gewordenes, das Resultat eines langwierigen Krankheitsprocesses erkennen lässt, uns aber keinen Aufschluss giebt über das Wie, d. h. über den Ausgangspunkt, über die Art und den Weg, wie der krankhafte Process sich ausdehnt und fortschreitet. Hier müssen Vermuthungen und auf anderwärts hergeholte Thatsachen sich stützende Meinungen aushelfen, und nur zu leicht ist man dann geneigt, allgemeine Folgerungen zu ziehen und allgemeine Behauptungen aufzustellen, welche der fortschreitenden Erkenntniss der Einzelthatsachen gegenüber nicht Stich halten. Entschuldigt werden freilich die häufig zu früh gemachten Verallgemeinerungen durch die grosse Schwierigkeit, ein umfassenderes anatomisches Material gleichzeitig zur Verarbeitung und Vergleichung zu erhalten. Selbst an den grössten klinischen Sammelstellen ist es immerhin ein verhältnissmässig seltener Zufall, wenn die Gelegenheit

zur ausreichend genauen anatomischen Untersuchung eines Falles von progressiver Muskelatrophie gegeben ist. So bleibt denn nichts Anderes übrig, als geduldig und in gemeinsamer Arbeit die Einzelthatsachen weiter zu sammeln, sich einerseits vor voreiligen Verallgemeinerungen zu hüten, andererseits aber auch die Fragen nach dem allgemeineren Zusammenhang der Einzelbeobachtungen nie aus dem Auge zu lassen.

Unter all den einzelnen „Formen" der progressiven Muskelatrophie ist die sogenannte „spinale Form" zur Zeit diejenige, für welche entschieden die geringste Zahl einwurfsfreier Einzelbeobachtungen vorliegt. Man versteht unter der „spinalen Form der progressiven Muskelatrophie" bekanntlich jene Erkrankung, bei welcher neben der Muskelatrophie gleichzeitig eine entsprechende Degeneration, resp. ein völliger Schwund der zu den atrophischen Muskelgebieten gehörigen motorischen Ganglienzellen in den Vorderhörnern des Rückenmarks besteht. Nicht immer leicht erkennbar, aber in der Regel wohl als sicher vorhanden angenommen wird die gleichzeitige Degeneration des die atrophische Ganglienzelle mit den atrophischen Muskelfasern verbindenden peripherischen Nerven. Nicht miterkrankt soll dagegen bei der „echten" spinalen Muskelatrophie der weiter aufwärts gelegene Theil der cortico-musculären Leitungsbahn, d. i. die eigentliche Pyramidenbahn sein. Findet sich diese gleichfalls degenerirt, so weist dies bekanntlich auf ein etwas anderartiges Krankheitsbild hin, welches unter dem Namen der „amyotrophischen Lateralsklerose" längst ein unbestrittenes neurologisches Bürgerrecht erlangt hat.

In dem Namen der „spinalen Muskelatrophie" liegt aber noch eine andere Voraussetzung mit ausgesprochen: nämlich die, dass die spinalen Veränderungen die Ursache der Muskelatrophie sein sollen und der letzteren als einer Folgeerscheinung zeitlich vorausgehen. Diese jetzt ziemlich allgemein gemachte Voraussetzung geht aber schon über das Gebiet des thatsächlich Nachgewiesenen hinaus.

Es gab eine Zeit, wo man bekanntlich geneigt war, fast jede zur klinischen Beobachtung kommende „progressive Muskelatrophie" für spinalen Ursprungs zu halten. Erst mit der langsam zunehmenden Zahl genauerer anatomischer Befunde erkannte man die Unzuverlässigkeit der dieser Ansicht zu Grunde liegenden früheren Untersuchungen, erkannte man die verhältnissmässig grosse Häufigkeit der ohne jede nachweisbare spinale Erkrankung auftretenden „myopathischen" Formen und andererseits die häufige Vereinigung der Vorder-

hornerkrankung mit einer gleichzeitigen Pyramidenbahndegeneration. So wurde der Kreis der „echten spinalen Muskelatrophie" immer mehr und mehr eingeengt, bis schliesslich manche Forscher so weit gingen, an ihrer Existenz überhaupt zu zweifeln. Dass diese Zweifel unberechtigt waren, lehrte vor Allem eine von mir vor mehreren Jahren veröffentlichte Beobachtung [1]), in welcher von Neuem der sichere Nachweis einer mit Vorderhornzellenatrophie verbundenen Muskelatrophie ohne gleichzeitige hinzugehörige Pyramidenbahnerkrankung geführt werden konnte. Auf die dieser Beobachtung vorhergehenden früheren Mittheilungen über spinale Muskelatrophie möchte ich hier nicht näher eingehen. Dieselben sind alle in sorgfältigster Weise und mit der nöthigen Kritik zusammengestellt in den beiden bekannten Arbeiten von F. Schultze „über den mit Hypertrophie verbundenen progressiven Muskelschwund und ähnliche Erkrankungen" [2]) und von Kahler. [3]) Seitdem ist meines Wissens — von einigen zweifelhaften und daher nicht gut verwerthbaren Beobachtungen abgesehen — nur eine geringe Anzahl weiterer anatomisch untersuchter Fälle von progressiver Muskelatrophie mit gleichzeitigem stärkeren oder geringeren spinalen Ganglienzellenschwund, aber ohne wesentliche Betheiligung der Pyramidenbahnen, veröffentlicht worden. Es sind dies die Fälle von Preisz, Heubner, Erb, Frohmaier, Werdnig und Alzheimer. Ich werde später Veranlassung haben, auf dieselben zum Theil noch näher einzugehen.

Zuvor will ich aber eine eigene neue Beobachtung mittheilen, welche mir für die ganze Lehre von der progressiven Muskelatrophie nicht ohne Bedeutung zu sein scheint. Der Fall entstammt nicht der Klinik, sondern der Privatpraxis, und ich bitte daher einige Lücken der Untersuchung entschuldigen zu wollen. Immerhin ist er ein neues, vollkommen sicheres Beispiel einer weit ausgebreiteten Muskelatrophie mit gleichzeitigen stärksten Veränderungen in den Vorderhörnern des Rückenmarks.

Die Besprechung dieses Falles soll mir dann Gelegenheit geben, einige wichtige Fragen aus der Lehre von der progressiven Muskelatrophie einer allgemeineren Erörterung zu unterziehen.

Fr. Schuster, 40jähriger Procurist aus Nürnberg. — Die Mutter des Patienten hat nach der sicheren Aussage sowohl des Sohnes, als auch mehrerer Aerzte, die sich ihrer noch genau erinnern, an „Muskelschwund"

1) Deutsches Archiv für klinische Medicin. Bd. XLII. 1888. S. 230.
2) Wiesbaden, J. F. Bergmann. 1886.
3) Prager Zeitschrift für Heilkunde. 1884. S. 169.

gelitten.[1]) Sie starb im Alter von ca. 45 Jahren, nachdem ihr Leiden ungefähr 6 Jahre lang bestanden hatte, unter Athembeschwerden. In der ganzen sonstigen Familie des Kranken ist von einem ähnlichen Leiden nichts bekannt. Eine Schwester und zwei jüngere Brüder leben und sind völlig gesund.

Pat. selbst war stets etwas mager, aber früher völlig gesund bis auf einen Gelenkrheumatismus, den er 1867 ohne weitere Folgen durchmachte. Sein jetziges Leiden will er zuerst im April 1881 bemerkt haben. Einige Wochen vorher hatte er schon einmal beim Heben eines schweren Fasses eine auffallende Müdigkeit und Mattigkeit der Muskeln bemerkt. Bald danach merkte er auch, dass ihm beim Schreiben die rechte Hand schwach war und zuweilen „zitterte". Im April 1881 merkte er aber zuerst deutlich, dass er die Finger seiner rechten Hand nicht ordentlich strecken konnte. Im Juni 1881 war der vierte Finger seiner rechten Hand bereits „gelähmt". Das Leiden schritt langsam fort. Pat. giebt mit Bestimmtheit an, dass zuerst die Beweglichkeit des 2. bis 5. Fingers, dann die des Daumens und danach erst die Beweglichkeit des Arms im Schultergelenk abgenommen habe. Das Schreiben wurde bald so erschwert, dass Pat. bereits im Jahre 1882 mit der linken Hand schreiben lernte. Doch blieb die Krankheit bis 1884 auf den rechten Arm beschränkt. Erst in den Jahren 1884 bis 1886 entwickelte sich der Muskelschwund und die Muskelschwäche auch im linken Arm, und zwar genau in derselben Weise, wie rechts, d. h. zuerst in den vier Fingern, dann im Daumen und dann in der Schulter. Im Ganzen schien die Krankheit links raschere Fortschritte zu machen, als es vorher rechts der Fall gewesen war. Seit 1888 hängen die beiden Arme so schlaff herab, wie jetzt, ohne dass Pat. sie hoch heben kann. 1889 bekam Pat. Schmerzen im Hinterkopf, ein Jahr später bemerkte er, dass er den Kopf nicht mehr gerade halten konnte, dass der Kopf die Neigung hatte, nach vornüber

1) Ich habe später von der älteren Schwester des Patienten, welche ihre kranke Mutter bis zum Tode gepflegt hat, einige nähere Angaben über das Leiden der letzteren erhalten. Die Krankheit begann bei der Mutter ca. in deren 35 sten Lebensjahr an den Armen und Händen. Dieselben wurden immer magerer und bewegungsloser. Ein derartiges Nachvornsinken des Kopfes, wie bei unserem Kranken, hat sich bei der Mutter nicht gezeigt. In den späteren Jahren sind auch die Beine gelähmt gewesen, und Patientin konnte nicht mehr allein gehen. Am Leib und an den Beinen wurde sie sehr fett (Lipomatose der Muskeln?), während die Schultermuskeln so mager waren, dass man alle Knochen durchfühlen konnte. Bulbärerscheinungen (Sprach- und Schlingstörungen) sind bis zum Tode sicher nicht aufgetreten. Dagegen litt die Mutter leicht an Athembeschwerden (Atrophie der Athemmuskeln?) und ist in ihrem 43sten Lebensjahre ziemlich rasch unter den Erscheinungen stärkster Athemnoth gestorben. — Trotz sorgfältiger Nachforschungen ist in der Familie Sch. und in der Verwandtschaft derselben ein weiterer Fall von progressiver Muskelatrophie nicht bekannt geworden. — Ich füge noch hinzu, dass Herr Bezirksarzt Dr. Maurer in Erlangen sich ebenfalls der Patientin noch gut erinnert. Es wäre sicher eine hochgradige Muskelatrophie an den Schultern und Armen und eine Schwäche mit Lipomatose der Beine vorhanden gewesen.

zu fallen. Dabei wurden die Arme immer magerer und verloren allmählich die letzten Reste von Beweglichkeit. Vor 2 Jahren wog Pat. noch 120 Pfund, Anfang 1892 wog er nur noch 96 Pfund. Doch meint Pat., dass diese Gewichtsabnahme besonders auf eine geringe Nahrungsaufnahme zu beziehen sei, da der Magen des Pat. in den letzten Jahren sehr schwach geworden ist. Pat. klagt in der letzten Zeit über starke Speichelabsonderung.

An den Beinen hat Pat. nie eine Störung bemerkt. Er kann gehen und Treppen steigen ohne alle Mühe, hat vor 3 Jahren noch einen hohen Berg in den Alpen bestiegen.

Am 15. März 1892 konnte ich von dem Kranken folgenden **Status praesens** aufnehmen.

Pat. ist ein 166 Cm. grosser, regelmässig, aber schmächtig gebauter Mann. Körpergewicht nach Abzug der Kleider 88½ Pfund. — Schädelbildung normal, gute Intelligenz. — Gesicht mager, eingefallene Wangen, aber durchaus keine Functionsstörung der Gesichtsmuskeln. Pat. schliesst und öffnet die Augen völlig normal, kann lachen, pfeifen u. s. w. Ebenso ist das Sprechen und das Schlucken völlig ungestört. Zunge gut beweglich.

Am Halse treten vorn die ganz normal entwickelten Sternocleidomastoidei deutlich hervor. Auch in der Gegend der Scaleni ist keine Abflachung auffallend. Bei tieferen Inspirationen spannen sich die Scaleni stark an. An der Hinterseite des Halses ist dagegen die gesammte Musculatur im höchsten Grade atrophisch. Vom Trapezius sind nur die obersten Muskelbündel noch erhalten. Alle übrigen Nackenmuskeln erscheinen fast völlig geschwunden. Die Halswirbelsäule ist kyphotisch nach hinten verkrümmt. Pat. kann den Kopf ganz gut nach hinten überbeugen und dann wieder heben, ebenso sind die Drehbewegungen des Kopfes nicht wesentlich gestört. Will Pat. aber den Kopf nach vorn senken, so fällt der Kopf mit einem Ruck herab, so dass das Kinn fast bis auf das Brustbein sinkt. Um den Kopf wieder in die gewöhnliche senkrechte Stellung zu bringen, muss Pat. eine Schleuderbewegung mit dem Rumpf machen und den Kopf gewissermaassen wieder „auffangen". Siehe die beiden nebenstehenden Abbildungen.

Die rechte Schulter kann noch im Ganzen einigermaassen gehoben werden, wobei rechts auch noch eine erhaltene mittlere Partie des M. cucullaris stärker hervortritt. Vom Levator scapulae ist nichts zu fühlen. Das Heben der linken Schulter ist viel unvollkommener. Am Rücken fehlen die MM. infra- und supraspinati, Teretes, Rhomboidei, Latissimi, Serrati so gut wie ganz. Die eigenthümliche schiefe zusammengeschobene Stellung der Schulterblätter, die nur noch von losen, weiten Hautfalten bedeckt sind, ist am besten aus den beiden Abbildungen (s. Fig. 1 u. 2) ersichtlich. Man sieht, wie die Schulterblätter sich innen einander beinahe berühren, und wie das linke etwa 3 Cm. tiefer steht, als das rechte, da das rechte viel stärker medianwärts gedreht ist. Die langen Rückenstrecker sind, wenigstens in der unteren Hälfte des Rückens, anscheinend noch ziemlich gut erhalten. Pat. kann auch den nach vorn übergebeugten Rumpf ohne Mühe wieder in die Höhe richten. Eine geringe Lordose der ganzen unteren Brust- und Lendenwirbelsäule ist vorhanden. Auch das

Aufrichten des Rumpfes im Bett aus liegender Stellung geht leicht vor sich, ebenso spannen sich die Bauchmuskeln beim Pressen gut an. An der vorderen Rumpffläche fällt zunächst der fast völlige Schwund der Pectorales auf, ferner die starke Atrophie aller Intercostales. Die Rippen treten daher überall scharf hervor, die Intercostalräume sind tief eingesunken. Für gewöhnlich steht der Thorax bei den Athembewegungen völlig still, und man sieht nur eine starke Zwerchfellsathmung.

Fig. 1. Fig. 2.

Fordert man aber den Kranken auf, absichtlich tief zu respiriren, so wird auch der Thorax gut erweitert. Dabei sieht man dann jedesmal, namentlich an den oberen Intercostalräumen, eine ganz eigenthümlich bündelförmig fortschreitende Contractionswelle von aussen nach innen an den Intercostalmuskeln fortlaufen, etwa wie die Hämmer eines Claviers bei gespielter Tonleiter. Befindet Pat. sich in völliger Ruhe, so ist an allen bisher erwähnten atrophischen Muskeln von fibrillären Zuckungen nichts zu bemerken.

Beide Arme hängen wie zwei Stöcke senkrecht schlaff herab, die Handflächen ganz nach hinten gewandt, der Oberarm dabei hinter die

nach vorn und unten geneigte vordere Brustfläche fallend. Beide Arme bestehen fast nur noch aus Haut und Knochen, so dass man alle Vorsprünge und Enden der letzteren genau abtasten kann. Die letzten Reste activer Beweglichkeit im linken Arm bestehen in dem schon oben erwähnten Heben der Schulter und in einer geringen Beugung und Seitwärtsbewegung (nach dem Zeigefinger zu) der I. Phalanx vom Mittelfinger. Im Uebrigen sind Arm, Hand und Finger activ völlig unbeweglich und können passiv hin- und hergependelt werden, wie ein loser Puppenarm. Am rechten Arm kann der Humerus activ noch etwas nach aussen rotirt werden; im Uebrigen ist er völlig gelähmt. Bei Ausführung der erwähnten Bewegung bemerkt man deutliche fibrilläre Contractionen im Teres minor und daneben auch ein Vibriren der noch erhaltenen kleinen Muskelbündel am Deltoideus, am Supraspinatus und an den Rhomboideis. Macht Pat. gar keinen Versuch willkürlicher Muskelanspannung, so ist von diesen fibrillären Zuckungen nichts zu bemerken.

Beide Hände, die beständig mit leicht gebeugten Fingern nach unten herabhängen, sind dunkel livid gefärbt, wie cyanotisch, und fühlen sich sehr kühl an. Pat. ist gegen Kälte an den Händen sehr empfindlich. Umfang des Oberarms rechts in der Mitte 16, links 15,5 Cm., Umfang des Vorderarms in der Gegend des Supinatorbauches 14, links 15 Cm.

Die Musculatur des Beckens und beider unteren Extremitäten ist ziemlich gut entwickelt und zeigt nirgends eine Andeutung echter Atrophie. Die Glutaei erscheinen etwas schlaff, functioniren aber offenbar normal. Pat. kann noch jetzt, wie schon erwähnt, gut marschiren und Treppen steigen. Oberschenkelumfang in der Mitte beiderseits 38 Cm., Wadenumfang 30 Cm. Der Gang hat nichts Schwankendes. Die Körperhaltung ist nur durch den etwas vorgestreckten Bauch, die gezwungene Haltung des Kopfes und die schlaff herabhängenden Arme auffallend. Pat. setzt sich ohne Mühe auf einen Stuhl und steht allein wieder auf. Da die Arme absolut unbrauchbar sind, benutzt er zu manchen Verrichtungen die Beine. So z. B. riegelt er die Thür seines Schlafzimmers Abends mit dem erhobenen Knie von innen zu. Die Unterschrift seines Namens unter Briefen und dergl. macht er mit Hülfe eines langen Stiftes, den er in den Mund steckt, bei gerader Kopfhaltung. — Im Uebrigen ist Pat. völlig auf die beständige Hülfe eines Dieners (beim Essen, Ankleiden u. s. w.) angewiesen.

Die Sensibilität am ganzen Körper ist völlig ungestört.

Die Patellarreflexe sind beiderseits in normaler Lebhaftigkeit vorhanden, auch schwache Achillessehnenreflexe kann man durch Beklopfen hervorrufen.

Die Harnentleerung ist vollkommen normal. Auch der Stuhlgang im Ganzen leidlich (Neigung zu Obstipation).

Bei galvanischer Untersuchung kann man fast in allen Oberarm- und Schultermuskeln bei mittelstarkem Strome und directer Reizung noch ganz deutliche und zwar kurze blitzartige Zuckungen in einzelnen Faserbündeln erzielen. Dagegen sind an den, wie es scheint, fast völlig geschwundenen Muskeln der Vorderarme und Hände nur noch Spuren undeutlicher Zuckungen durch die anwendbaren Stromstärken zu erzielen. Bei galvanischer Reizung des N. radialis sieht man an den Strecksehnen

der Finger und des Daumens noch ein deutliches Vorspringen, freilich ohne eigentlichen Bewegungseffect.

Bei faradischer Reizung ist am Cucullaris noch eine deutliche Contraction zu erzielen, ebenso sehr deutlich am rechten Deltoideus. An den übrigen Muskeln aber, auch an den Oberarmen, kann eine deutliche Contraction nicht erzielt werden, zumal die Faradisation dem Pat. so sehr schmerzhaft ist, dass starke Ströme nicht angewandt werden können. — An den Beinen ist die elektrische Erregbarkeit der Muskeln und Nerven völlig normal.

Nach dieser Untersuchung befand sich Pat. noch in völlig unverändertem Zustande bis zum 28. März 1892. An diesem Tage erkrankte er ganz plötzlich mit Frost, Fieber, allgemeinen Gliederschmerzen, Husten und Kurzathmigkeit, kurz unter dem ausgeprägten Krankheitsbilde der Influenza. Sehr bald stellte sich eine starke Bronchitis in beiden Lungen ein. Am 8. April 1892 habe ich den Kranken noch einmal in Nürnberg besucht und fand ihn in einem geradezu jammervollen Zustande. Das Gesicht war stark cyanotisch verfärbt, die Athmung sehr beschleunigt und dyspnoisch, aber ausschliesslich in angestrengter Weise mit dem Zwerchfell geschehend. An den atrophischen Intercostalmuskeln war kaum eine Spur von Bewegung wahrzunehmen, und die ganze obere Thoraxhälfte stand völlig still. Die reichlichen Secretmassen in den Bronchien verursachten heftigen Hustenreiz, aber die Hustenstösse waren völlig kraftlos, so dass der Schleim nur mit grösster Mühe und Anstrengung entfernt werden konnte. — Am Tage darauf starb der Kranke.

Der behandelnde Arzt, Herr Dr. Schuh in Nürnberg, war so freundlich, die Section zu machen und mir ein Stück vom Nervus medianus und vom N. radialis, ferner grosse Stücke vom Musc. biceps und Deltoideus, endlich das Rückenmark und die Oblongata zur näheren Untersuchung zu übersenden. Ich spreche Herrn Collegen Dr. Schuh hierfür auch an dieser Stelle meinen besten Dank aus.

In Betreff der übrigen Section ist nur noch hervorzuheben, dass als Todesursache starke diffuse Bronchitis und ausgedehnte Bronchopneumonie festgestellt wurde. Die übersandten Nerven und Muskeln, das Rückenmark und die Oblongata wurden in Müller'scher Lösung gehärtet und von mir später mikroskopisch untersucht.

Von den **Muskeln** wurden zunächst auch zahlreiche frische Zupfpräparate angefertigt, welche ein ungemein verschiedenes Volumen der einzelnen Muskelfasern, aber allenthalben (auch in den schmalsten Fasern) noch deutlich erhaltene Querstreifung ergaben. Eine sehr starke Vermehrung der Muskelkerne trat schon in den frischen Präparaten hervor.

Sehr gute und anschauliche Bilder von den Muskelveränderungen gaben auch Zupfpräparate der Muskeln, nachdem letztere in Müller'scher Lösung gehärtet waren (s. Fig. 3). Auch hier sah man an all den zahlreichen, aus den verschiedensten Theilen hergestellten Präparaten an fast allen Fasern noch vollkommene deutliche Querstreifung. Dagegen ist die Breite der einzelnen Fasern (s. unten) eine sehr verschiedene. Man findet alle Uebergänge von den breitesten bis zu den allerschmälsten Fasern, und auch in den letzteren ist die Querstreifung noch fast ganz ebenso deutlich sichtbar, wie in den breitesten. Es giebt Fasern, welche

stellenweise bereits ganz geschwunden sind; wo aber noch ein Restchen Muskelsubstanz übrig geblieben ist, sieht man auch da noch deutlich die letzten Spuren der Querstreifung. Erst wenn die Faser ganz zu Grunde gegangen ist, wenn eigentlich nichts mehr als der leere Sarkolemmschlauch übrig geblieben ist, sieht man in diesem einige Körnchen oder kleine schollige Massen, welche vielleicht Reste von Muskelsubstanz sind. Der Hauptsache nach sind diese leeren Sarkolemmschläuche aber fast ganz mit Muskelkernen ausgefüllt (s. unten), welche schon am ungefärbten Präparat deutlich sichtbar sind, noch besser aber hervortreten, wenn man die Zupfpräparate auf dem Objectträger mit Eosin-Hämatoxylinlösung färbt.

Fig. 3.



Nur vereinzelte Fasern habe ich gefunden, welche keine eigentliche Querstreifung, sondern eine deutliche Längsstreifung zeigten. Dies Verhalten kann bekanntlich kaum sicher als pathologisch angesehen werden. In einem einzigen Präparat fand ich einige wenige breitere Fasern, die einen körnigen Inhalt zeigten.

Um genauere Angaben über die Breite der verschiedenen Fasern zu gewinnen, habe ich an zahlreichen Präparaten, die von den in Müller'scher Flüssigkeit erhärteten Muskeln durch Zerzupfung und Kochsalzlösung angefertigt waren, also gar nicht mit Alkohol in Berührung gekommen waren, Messungen angestellt. Dabei ergab sich, dass die allerbreitesten Fasern, welche allenthalben in grosser Zahl vorhanden waren, einen Querdurchmesser von 72—86,4—108,0 μ hatten. Die meisten mittelbreiten

Fasern zeigten Querdurchmesser von 36—54 μ, während die schmalsten atrophischen Fasern 3,6—7,2 μ maassen. Ich habe zahlreiche ganz schmale Fasern von 3,6 μ (ein Theilstrich im Mikrometer) gesehen, welche noch vollkommen deutliche Querstreifung zeigten. Solche Breitenunterschiede von 3,6—108 μ waren also vorhanden. — An den mit Alkohol behandelten Präparaten fielen alle Messungen, wie später erwähnt werden wird, etwas geringer aus.

In gefärbten Schnittpräparaten (Hämatoxylin und Carmin) wurden die Muskeln auf Querschnitten und Längsschnitten untersucht. Hier ist das Erste und Hauptsächlichste, was einem entgegentritt, die ganz ungemein starke Vermehrung der Muskelkerne. Dieselbe ist aber nicht vollkommen gleichmässig vertheilt. Namentlich an Längsschnitten sieht man einzelne Streifen, wo die Muskelfasern ganz fehlen, so dass hier nur mehrere Reihen dicht neben einander stehender Kerne sichtbar sind. Aber auch an allen anderen Stellen ist die Kernvermehrung im Vergleich zu Präparaten von normalen Muskeln eine sehr beträchtliche. Dieselbe tritt natürlich ebenso deutlich auf den Querschnitten hervor, wo ebenfalls eine gewisse herdweise Anhäufung derselben an solchen Stellen sichtbar ist, wo die Muskelatrophie den höchsten Grad erreicht hat, so dass hier nur mehrere leere Sarkolemmschläuche neben einander liegen. Auf Querschnitten sieht man, dass nicht selten auch im Innern von noch erhaltenen ziemlich breiten Muskelfasern ein oder mehrere (3—4) Kerne sichtbar sind. Diese im Innern der Fasern gelegenen Kerne sind an einzelnen Stellen ziemlich zahlreich zu finden, an anderen Stellen fast gar nicht. — Alle Muskelkerne selbst sehen verhältnissmässig gross und succulent aus.

Was die Muskelfasern selbst anbetrifft, so lassen die gefärbten Schnitte ganz dieselben Verhältnisse erkennen, wie die Zupfpräparate der frischen und der gehärteten Muskeln. Sowohl in den Längsschnitten, wie in den Querschnitten treten die grossen Volumsverschiedenheiten von den breitesten bis zu den allerschmälsten, eben noch erkennbaren Fasern auf das Deutlichste hervor. Die Querschnitte erscheinen theils rundlich, theils etwas polygonal, theils oval oder halb oval, halb zugespitzt. Hier kommen arteficielle Einflüsse gewiss sehr in Betracht. In einigen (breiten) Muskelfasern haben sich centrale Spalten gebildet, dieselben sind aber im Ganzen spärlich. Wie schon erwähnt, ergaben Mikrometer-Messungen an den gefärbten (also vorher mit Alkohol behandelten) Präparaten durchweg geringere Werthe, als an den einfach zerzupften Muskeln (s. o.): die breitesten Muskeln hatten einen Querdurchmesser von 72—86,4 μ, die mittleren von ca. 46,8—54 μ und so weiter abwärts bis zu den allerfeinsten Fasern. Die Querstreifung der Muskelfasern war auch in den gefärbten Längsschnitten allenthalben, an schmalen und breiten Fasern, noch deutlich erkennbar. Nur ganz vereinzelt fand ich auch hier einige Fasern mit körniggetrübtem Inhalt, ebenso wiederum einige Fasern mit ausgesprochener Längsstreifung.

Die Blutgefässe sind stark mit Blut gefüllt, ihre Zahl ist aber nicht vermehrt, an ihren Wandungen ist keine abnorme Veränderung nachweislich, sie sind nicht umgeben von emigrirten Zellen. An einigen Stellen ist eine geringe Anhäufung von wirklich faserigem interstitiellen

Bindegewebe vorhanden. Auch interstitielles Fettgewebe ist nur an vereinzelten Stellen in geringer Ausdehnung sichtbar.

Die **peripherischen Nerven** wurden theils an kleinen Muskelästen, wie sie sich zufällig in einer Reihe von Muskelpräparaten fanden, theils an Querschnitten vom N. medianus und radialis untersucht. Die Beurtheilung der Verhältnisse ist hier schwieriger, als an den Muskeln. Doch glaube ich mit voller Bestimmtheit sagen zu können, dass hier auf allen Querschnitten ein ganz deutlicher Faserausfall festzustellen ist. Gerade an den kleineren Nervenbündeln ist dieser Ausfall deutlicher sichtbar, als an den grösseren. Er ist entschieden herdweise stärker, so dass also an vielen Stellen der nach Weigert gefärbten Querschnitte die Nervenfasern vollkommen dicht neben einander liegen, während an einzelnen Stellen ein beträchtlicher Ausfall derselben stattfindet, so dass hier nur interstitielles, ziemlich kernreiches Bindegewebe sichtbar ist. Die Dicke der einzelnen Nervenfasern ist sehr verschieden, man sieht grobe und sehr feine Fasern. Dass letztere atrophische Fasern sind, kann aber nicht sicher behauptet werden, da ja bekanntlich schon unter normalen Verhältnissen in dieser Beziehung die grössten Unterschiede vorkommen. — An Zupfpräparaten sieht man ebenfalls neben einer überwiegenden Zahl vollkommen normaler Fasern einzelne ganz schmale atrophische Fasern oder solche, die nur noch aus der Schwann'schen Scheide mit einem spärlichen körnigen Inhalt bestehen. Breite degenerirte Fasern mit klumpigem Zerfall der Markscheide habe ich nicht gefunden.

Bei der Untersuchung des **Rückenmarks** fällt zunächst schon makroskopisch die sehr deutliche Abflachung und leichte Einsenkung an der vorderen äusseren Fläche des Rückenmarks auf. Dieselbe entspricht keiner Verschmälerung der weissen Substanz, sondern einer deutlichen Verschmälerung und Abflachung (besonders im sagittalen Durchmesser) der grauen Vordersäulen. Mikrometrisch gemessen beträgt der grösste sagittale Durchmesser des Vorderhorns von der vorderen Commissur an 1,1 Mm., seine mittlere Breite 2,12 Mm.

Die vorderen Wurzeln erscheinen ebenfalls schon dem blossen Auge auffallend dünn und atrophisch.

Mikroskopisch erkennt man im Halsmark, namentlich an Carminpräparaten, auf den ersten Blick den fast völligen Schwund der grossen Ganglienzellen in den Vorderhörnen. In manchen Schnitten ist in den Vorderhörnern beiderseits keine einzige normale Ganglienzelle sichtbar, während in anderen Schnitten noch vereinzelte gut erhaltene Zellen vorhanden sind. Letztere liegen fast ausschliesslich in dem medialen vorderen Theil der Vorderhörner, die lateralen Abschnitte der Vorderhörner sind völlig verödet. Doch sind, wie gesagt, auch in den medialen Theilen derselben nur spärliche Reste von Ganglienzellen (1—2 in einem Schnitt) enthalten. Namentlich in den mittleren Partien der Vorderhörner sieht man, zumal bei etwas stärkeren Vergrösserungen, auch noch spärliche atrophische Zellen, d. h. schmale, fortsatzlose, schollige Körper, die keinen deutlichen Kern mehr erkennen lassen. An einigen Präparaten finden sich in den mittleren Partien der Vorderhörner förmliche Lücken im Gewebe, die grösstentheils mit einzelnen weiten Gefässen ausgefüllt sind.

Im Uebrigen ist an den Gefässen der Vorderhörner nichts Wesentliches zu bemerken.

An Weigert-Präparaten aus der Halsanschwellung des Rückenmarks fällt neben dem natürlich ebenfalls erkennbaren Schwund der Ganglienzellen vor Allem die Verarmung der Vorderhörner an den breiten markhaltigen Nervenfasern auf, welche unter normalen Verhältnissen das Vorderhorn durchziehen. Insbesondere sind die breiten Faserzüge zu den vorderen Wurzeln (die „vorderen Wurzelfasern") völlig geschwunden. Dagegen ist ein ziemlich dichtes Netz feiner und feinster markhaltiger Fasern noch überall in den Vorderhörnern ganz deutlich sichtbar. Ebenso sind die dicken Fasern der vorderen Commissur völlig normal geblieben. Die grauen Hinterhörner erscheinen ebenfalls in jeder Hinsicht unverändert.

Im gesammten weissen Markmantel des Halsmarks ist keine pathologische Veränderung sichtbar. Selbstverständlich wurde dem Verhalten der Seitenstränge besondere Aufmerksamkeit geschenkt. Die Gegend der PyS hebt sich aber makroskopisch an allen gefärbten Präparaten nicht im Geringsten von ihrer Umgebung ab. Bei mikroskopischer Betrachtung könnte man meinen, dass die einzelnen Nervenabschnitte hier nicht ganz so dicht neben einander stehen, wie in den übrigen Theilen der Seitenstränge, ein Verhalten, welches genau ebenso die Goll'schen Stränge zeigen. Aber von einer irgendwie sicheren „Degeneration" der PyS oder der Goll'schen Stränge ist keine Rede. Makroskopisch sind letztere an den Weigert-Präparaten etwas heller als die „Burdach'schen Stränge", doch ist dies bekanntlich in der Regel auch bei Präparaten vom normalen Halsmark der Fall.

Im oberen Brustmark sind die Veränderungen der Vorderhörner wahrscheinlich noch ebenso vorhanden, wie im Halsmark, doch treten dieselben natürlich hier bei dem an sich geringeren Zellreichthum weniger deutlich hervor. Im unteren Brustmark und insbesondere im Lendenmark sind die Vorderhörner dagegen völlig normal und zeigen im letzteren eine Fülle der schönsten grossen fortsatzreichen Ganglienzellen. Auch die Zellen der Clarke'schen Säulen sind unverändert. Weisse Substanz durchweg normal.

Mikroskopisch untersucht wurden auch zahlreiche Schnitte aus der Medulla oblongata. In ihnen konnte nichts Krankhaftes gefunden werden. Insbesondere waren die unteren motorischen Kerne, vor Allem der Hypoglossus-Kern, von durchaus normalem Ansehen und Zellenreichthum.

So weit der thatsächliche klinische und pathologisch-anatomische Befund. Ist derselbe auch nicht völlig lückenlos, so ist er doch, wie mir scheint, in Bezug auf alle für die Beurtheilung der Krankheit in Betracht kommenden wesentlichen Verhältnisse ausreichend.

Fassen wir zunächst noch einmal das klinische Krankheitsbild, welches unser Fall darbot, zusammen, so erkennen wir alsbald, dass dasselbe sich nicht ohne Weiteres in eines der beiden

bisher als gültig betrachteten Hauptschemata für die „myopathische" einerseits, die „spinale" Form der Muskelatrophie andererseits einfügen liess. Was die Localisation der Muskelatrophie betrifft, so gab Patient mit völliger Bestimmtheit an, sein Leiden habe in seinem 29. Lebensjahre (11 Jahre vor seinem Tode) an den Fingern der rechten Hand begonnen. Schon ein Jahr später konnte er mit der rechten Hand nicht mehr schreiben, und bald darauf stellten sich auch Störungen beim Heben des Oberarmes (also wahrscheinlich im Deltoideus) ein. Drei Jahre später wurde der linke Arm befallen, und zwar war das Leiden auch hier wieder zuerst an der eintretenden Bewegungsschwäche der Finger und dann des Oberarmes sichtbar.

Wir können aus diesen ganz zuverlässigen Angaben wohl sicher schliessen, dass die kleinen Handmuskeln, die Vorderarmmuskeln und die Deltoidei zuerst befallen wurden, und dass sich dann später erst die Atrophie aller übrigen Arm- und Schultermuskeln hinzugesellte. Dieser Beginn der Atrophie würde also von vornherein vollkommen der Annahme einer „spinalen" Muskelatrophie entsprechen. Aber selbst wenn man über den Beginn der Krankheit, da er von uns nicht direct beobachtet wurde, kein sicheres Urtheil fällen will, würde schon der Umstand, dass späterhin die gesammte Musculatur beider Hände, beider Vorderarme und beide Deltoidei sich fast völlig geschwunden zeigten, während andererseits auch nach elfjähriger Krankheitsdauer die langen Rückenstrecker (im Gegensatz zu den Streckern der Halswirbelsäule, s. u.), die Glutaeal- und Oberschenkelmusculatur völlig verschont geblieben waren, durchaus mehr zu dem bisher gezeichneten Bilde der „spinalen", als zu demjenigen der myopathischen Atrophie passen.

Während also die Localisation der Muskelerkrankung entschieden mehr dem angenommenen Schema der spinalen Muskelatrophie entsprach, war eine Reihe von anderen Umständen vorhanden, welche das Krankheitsbild dagegen den bekannten Typen myopathischer Atrophie, der sog. Dystrophia musculorum näherten. Der Krankheitsanfang im 29. Lebensjahre des Patienten entsprach zwar nicht dem gewöhnlichen Verhalten der „infantilen" und „juvenilen" Formen; indessen ist doch bereits eine ganze Anzahl von Myopathien bekannt geworden, deren Beginn in ein noch späteres Lebensalter fällt. Jedenfalls war dieser Umstand in keiner Weise für die Diagnose entscheidend.

Weit mehr ins Gewicht fallend war die ausgesprochene Heredität des Leidens, der Umstand, dass die Mutter des Kranken an

einer ähnlichen (von ärztlicher Seite unzweifelhaft als „progressive Muskelatrophie" aufgefassten) Krankheit gelitten hatte. Dieses familiäre, resp. hereditäre Auftreten ist bekanntlich eine sehr charakteristische Eigenthümlichkeit aller Formen der myopathischen Dystrophie, während für die spinalen Formen diese Erblichkeit wenigstens bis jetzt nur wenig betont war.

Nur eine casuistische Mittheilung von Bernhardt[1]) lag hier vor, welche in der That zu meiner Beobachtung in enger Beziehung zu stehen scheint. Bernhardt berichtet über mehrere Mitglieder derselben Familie (nicht Geschwister, sondern Vettern verschiedenen Grades in mehreren Generationen), welche an einer ausgesprochenen Muskelatrophie gelitten haben, deren Form in mancher Beziehung entschieden sehr an unseren Kranken erinnert. Auch bei den Bernhardt'schen Kranken waren stets die Arme fast in ganzer Ausdehnung befallen, ebenso die Intercostalmuskeln, die unteren Extremitäten aber fast ganz frei. Ferner bestand bei allen Kranken die auch in unserem Fall hervorgehobene charakteristische Eigenthümlichkeit, dass der Kopf infolge der Atrophie der Nackenmusculatur nach vorn sank und nur mit einer schleudernden Bewegung wieder gerade gerichtet werden konnte.[2]) Ausserdem mag hier gleich hervorgehoben werden, dass in den atrophischen Rumpf- und Armmuskeln so gut wie keine fibrillären Zuckungen beobachtet wurden. Was die Bernhardt'schen Fälle freilich von meinem Kranken wesentlich unterscheidet, war das gleichzeitige Vorhandensein ausgesprochener bulbärer Erscheinungen. Davon war weder bei meinem Kranken, noch bei seiner Mutter etwas zu bemerken. Die Erkrankung der Mutter ähnelte überhaupt nur zum Theil derjenigen des Sohnes. Auch bei ihr waren die Hände, Arme und, wie es scheint, die Intercostalmuskeln der Hauptsitz der Atrophie. Doch wurden später auch die Beine befallen (vielleicht mit Lipomatose der Muskeln), so dass die Patientin schliesslich nicht mehr gehen konnte. Gestorben ist sie nach ca. 8jähriger Krankheit unter ähnlichen Erscheinungen der Atheminsufficienz, wie unser Kranker. Jedenfalls zeigen die Angaben, welche ich über die Mutter erhalten habe,

1) Virchow's Archiv, Bd. 115, Heft 2, S. 197. Eine andere Form hereditärer spinaler Muskelatrophie hat Werdnig (Archiv für Psychiatrie, Bd. XXII, S. 477) beschrieben, und endlich findet sich in diesem Heft eine Arbeit von J. Hoffmann, welche einen weiteren wichtigen Beitrag zu den unten besprochenen allgemeinen Fragen bildet.

2) Die Abbildungen eines offenbar ganz ähnlichen Falles von „spinaler" progressiver Muskelatrophie findet man bei Gowers, Handbuch der Nervenkrankheiten, Bd. I. S. 491 und 492.

dass sich die Krankheit in zwar ähnlicher, aber nicht ganz gleicher Form vererbt hat, ein weiterer Beleg für die innere Verwandtschaft auch der äusserlich verschiedenen Formen von progressiver Muskelatrophie. — Da bei den Bernhardt'schen Fällen keine anatomische Untersuchung vorliegt, so konnte ihre Hinzurechnung zur „spinalen" Muskelatrophie nur eine hypothetische sein. Die Aehnlichkeit ihres klinischen Krankheitsbildes mit unserem Fall, bei welchem ein positiver Befund im Rückenmark nachgewiesen ist, kann jetzt in der That als wesentliche Stütze für die Bernhardt'sche Auffassung dienen. Damals, zur Zeit der klinischen Beobachtung meines Kranken, glaubte ich freilich die hereditären Verhältnisse desselben eher zu Gunsten der Annahme einer myopathischen Natur seines Leidens verwerthen zu sollen.

Vor Allem waren es aber die Besonderheiten der Muskelerkrankung selbst, welche entschieden für die Hinzurechnung des Falles zu den Myopathien zu sprechen schienen: das Fehlen von fibrillären Zuckungen und das Fehlen von elektrischer Entartungsreaction. Nun ist es ja freilich stets eine missliche Sache, bei einem derartigen Patienten, den man verhältnissmässig nur kurze Zeit beobachtet hat, gerade auf das Fehlen gewisser Symptome besonderes Gewicht zu legen. Wie leicht können vorübergehende fibrilläre Zuckungen unbemerkt bleiben, wer vermag zu behaupten, dass auch nicht früher einmal an einem der atrophirenden kleinen Handmuskel Entartungsreaction hätte nachgewiesen werden können. Derartige Einwände sind gewiss gerechtfertigt. Immerhin muss ich aber doch betonen, dass trotz wiederholter genauer Beobachtung von mir niemals eine deutliche Spur echter fibrillärer Zuckungen (s. oben) bemerkt worden ist, und dass die Muskelzuckungen an den Armen, soweit sie durch directe galvanische Reizung überhaupt noch hervorzurufen waren, zweifellos vollkommen kurz und blitzartig waren.

Jedenfalls wird man zugeben, dass die diagnostische Entscheidung in dem vorliegenden Falle keine ganz leichte war. Ich selbst neigte freilich, wie gesagt, unter Berücksichtigung der soeben angeführten Gründe ziemlich bestimmt der Ansicht zu, dass es sich um eine rein myopathische Erkrankung handeln müsse.

Was ergab aber die anatomische Untersuchung? Einen histologischen Muskelbefund, wie er nach den jetzigen Anschauungen in der That nur der „Dystrophie", d. h. der „myopathischen Atrophie" zukommt, eine reine einfache Atrophie der Fasern ohne alle eigentlichen Degenerationszustände, und trotzdem daneben in den peripherischen Nerven und vor Allem im Rückenmark die

allerstärksten Veränderungen, wie sie als charakteristisch für die „spinale Muskelatrophie" angenommen werden.

Wenn ich nun auf die Besprechung dieses Befundes näher eingehe, so möchte ich vor Allem wieder betonen, dass ich hierbei zunächst nur die Verhältnisse dieses einzelnen vorliegenden Falles im Auge habe und keineswegs selbst in den oben gerügten Fehler verfallen möchte, vorzeitige und übereilte Verallgemeinerungen zu machen.

Die erste wichtige Thatsache, welche durch den vorliegenden Fall meines Erachtens unzweideutig bewiesen wird, ist die, dass gleichzeitig neben dem stärksten Schwunde der motorischen Ganglienzellen im Halsmark eine einfache, nicht „degenerative" Atrophie der Muskelfasern bestehen kann. Ich habe oben den mikroskopischen Muskelbefund ausführlich geschildert. Freilich sind nicht alle erkrankten Muskeln untersucht worden, aber doch einer (Deltoideus), welcher bereits den allerhöchsten Grad der Erkrankung darbot, und ein anderer (Biceps), von welchem wenigstens verhältnissmässig noch grössere Reste vorhanden waren. Es ist daher in der That kaum gerechtfertigt, anzunehmen, dass die Veränderungen in den übrigen Muskeln von anderer Art gewesen seien, und wir können daher als pathologisch-anatomischen Gesammtbefund bei unserem Falle hinstellen: hochgradige einfache (nicht „degenerative") Atrophie des grössten Theils aller Muskelfasern an beiden oberen Extremitäten, Atrophie der hinzugehörigen peripherischen motorischen Nervenfasern (in ihrer Ausdehnung objectiv sehr schwer bestimmbar) und Atrophie fast aller motorischen Ganglienzellen im Halsmark.

Aus diesem Befund erhellt sofort, dass derselbe in entschiedenem Widerspruch mit unseren bisherigen Anschauungen steht, falls wir annehmen, die Atrophie der spinalen Ganglienzellen sei der primäre krankhafte Vorgang, die Atrophie der peripherischen Nervenfasern und der Muskeln sei nur die Folge davon, d. h. also eigentlich eine „secundäre absteigende Degeneration". Bei dieser für die „spinale Muskelatrophie" bisher in der That fast immer gemachten Annahme bliebe es durchaus unerklärlich, warum in den Muskeln nicht eine echte degenerative Atrophie entstanden ist, d. h. ein wirklicher Zerfall der Muskelsubstanz, ehe dieselbe durch Resorption verschwindet. Bei allen zweifellos primären Erkrankungen der grauen Vorderhörner (traumatische Zerstörungen, primäre Myelitiden, Tumoren) wird bekanntlich bis jetzt als allgemein gültiges Gesetz angenommen, dass die hinzugehörigen Muskeln einer degenerativen Atrophie mit Verlust der Querstreifung, körniger Trübung der Fa-

sern u. s. w. verfallen. Daher passte es bisher auch vollkommen in den Rahmen dieser Anschauungen hinein, wenn bei den myopathischen Atrophien (bei der „Dystrophie"), bei welchen peripherisches Nervensystem und Rückenmark unverändert gefunden wurden, stets eine einfache Atrophie der Muskelfasern, d. h. eine zunehmende Verschmälerung der einzelnen Fasern mit erhaltener Querstreifung bis zum völligen Faserschwunde gefunden wurde.

Will man sich also nicht in schwer lösliche Widersprüche mit den bisher als feststehend betrachteten Thatsachen der secundären Degeneration verwickeln, so bleibt meines Erachtens in unserem Falle nur die Annahme übrig, dass der ganze Process der Atrophie in den Muskelfasern selbst (durchaus ähnlich wie bei der Dystrophie) seinen Ausgang genommen habe, und dass erst später (also in aufsteigender Richtung) die Atrophie der Nervenfasern und der Ganglienzellen hinzugetreten sei. Erst wenn die zu einem „Neuron" (Ganglienzelle mit hinzugehörigem Axencylinderfortsatz, welcher in seinem weiteren Verlauf als peripherische motorische Nervenfaser bezeichnet wird und sein Endbäumchen als „Nervenendigung" in der Muskelfaser auflöst) gehörigen Muskelfasern bereits der einfachen Atrophie verfallen waren, ging das ganze Neuron später selbst zu Grunde, so dass dabei von einer secundären Degeneration überhaupt nicht mehr die Rede sein konnte.

Entspricht diese Annahme den thatsächlichen Verhältnissen, so erklärt sich auch, warum die klinischen Erscheinungen der Muskelatrophie als solcher genau dieselben sein mussten, wie bei den gewöhnlichen Dystrophien, bei welchen der anatomische Process sich auf die einfache Atrophie der Muskeln beschränkt, während die zugehörigen motorischen Nervengebiete unverändert bleiben. Zwei klinische Symptome sind es ja vor Allem, welche den einfachen Atrophien im Gegensatz zu den „degenerativen Atrophien" fehlen: die Veränderungen der elektrischen Erregbarkeit und die fibrillären Zuckungen. Auf beide Symptome möchte ich hier ein wenig näher eingehen.

Die Veränderungen der elektrischen Erregbarkeit, d. h. also die „Entartungsreaction" (im weitesten Sinne des Wortes) wird gegenwärtig allgemein als unmittelbare Folge einer ausgesprochenen anatomischen und zwar degenerativen Veränderung von Nerv und Muskel angesehen. Obgleich mir eine Wiederaufnahme und Erweiterung der berühmten grundlegenden Untersuchungen Erb's über die Abhängigkeit der elektrischen Reactionen von den anatomischen Veränderungen in Nerv und Muskel jetzt wieder sehr wünschenswerth erscheint, so darf doch im Allgemeinen als sicher gelten,

dass wir aus dem Bestehen echter Entartungsreaction die anatomische Diagnose einer bestehenden „Entartung" im Nerv und im Muskel erschliessen können. Nun sind wir aber mit unseren klinischen elektrischen Untersuchungsmethoden immer nur im Stande, ganze Muskeln oder wenigstens grössere Abschnitte der Muskeln zu reizen. Die Erscheinungen der Entartungsreaction treten daher in voller Deutlichkeit auch immer nur dann hervor, wenn ein Muskel im Ganzen von degenerativer Atrophie befallen ist, wie dies z. B. bei spinaler Kinderlähmung, bei schweren peripherischen Lähmungen u. a. der Fall ist. Ganz anders liegen die Verhältnisse bei den primären chronischen Degenerationen der Musculatur, bei der amyotrophischen Lateralsklerose und bei der „echten spinalen Muskelatrophie". Hier befällt die Atrophie in ungemein langsam fortschreitender Weise Faser für Faser oder höchstens ein Faserbündelchen nach dem anderen, so dass also zu einer gegebenen Zeit die einzelnen bereits degenerirten Fasern noch immer von einer überwiegenden Anzahl normaler Fasern umgeben sind. Ja, selbst wenn der Muskel seinem Gesammtvolumen nach bereits stark atrophisch ist, werden doch die normalen Fasern immer noch leicht über die degenerirten überwiegen, da die letzteren ja grösstentheils schliesslich ganz verschwunden sind und die Anzahl der noch vorhandenen degenerirten Fasern nur der Intensität des gerade vorhandenen activ-degenerativen Processes entspricht. Daher ist bekanntlich in solchen Fällen trotz der vorhandenen degenerativen Atrophie doch die Entartungsreaction in den Muskeln oft schwer nachweisbar. Die angewandten elektrischen Reize treffen noch zahlreiche normal erregbare Fasern, die sich in normaler Weise zusammenziehen, und hinter dieser normalen Contraction bleibt natürlich die etwa vorhandene abnorm träge Zuckung einzelner kranker Fasern ganz verborgen. Nur in wenigen Muskeln oder sogar nur in einzelnen Muskelabschnitten, in denen die Zahl der kranken Muskelfasern überwiegt, kann Entartungsreaction nachgewiesen werden.

Wenn also auch in unserem Falle aus dem Fehlen der Entartungsreaction oder, richtiger gesagt, aus dem nicht geführten Nachweise der Entartungsreaction das Bestehen spinaler Veränderungen keineswegs absolut sicher ausgeschlossen werden konnte, so ist es doch jetzt, nachdem die anatomische Untersuchung in den kranken Muskeln allenthalben nur eine einfache, nirgends eine degenerative Atrophie der Fasern ergeben hat, besonders gut erklärlich, warum auch in der That nirgends Entartungsreaction aufzufinden war.

Die andere wichtige klinische Erscheinung, deren Vorhandensein für eine spinale Muskelatrophie gesprochen hätte, deren thatsächliches

Fehlen aber mich zu Lebzeiten des Kranken vorzugsweise mit bestimmt hatte, den Fall zu den Dystrophien zu rechnen, sind die fibrillären Zuckungen.

Soviel mir bekannt, hat man bis jetzt eine eingehendere Erklärung dieser Erscheinung noch niemals versucht. Thatsache ist, dass die fibrillären Zuckungen in fast allen sicheren Fällen echter Dystrophie fehlen. Ebenso fehlen sie aber auch fast immer bei schweren acuten Erkrankungen der Vorderhörner, also insbesondere bei der acuten Poliomyelitis, bei transversaler Myelitis, bei Rückenmarkscompression u. dgl. Aber auch bei zweifellos neuritischen Erkrankungen sind fibrilläre Zuckungen keineswegs oft vorhanden. Weder bei den gewöhnlichen peripherischen Lähmungen, noch bei der multipeln Neuritis sind in der Regel fibrilläre Zuckungen zu bemerken. Bei der „neurotischen Muskelatrophie" werden sie von einigen Autoren erwähnt. Doch möchte ich immerhin nach eigener Erfahrung glauben, dass sie hierbei doch nur sehr spärlich auftreten, jedenfalls spärlicher, als bei den typischen spinalen Amyotrophien. Hieraus scheint also hervorzugehen, dass im Allgemeinen nur bei chronischen Degenerationszuständen der motorischen Ganglienzellen oder vielleicht in geringerem Grade auch der peripherischen motorischen Fasern dieser Degenerationsprocess selbst mit (chemischen?) Reizvorgängen verbunden ist, welche in den hinzugehörigen Muskelfasern Zuckungen hervorrufen. Dass vorzugsweise durch Reizvorgänge in den spinalen motorischen Ganglienzellen fibrilläre Zuckungen hervorgerufen werden, geht meines Erachtens namentlich auch aus den klinischen Beobachtungen über Syringomyelie hervor. Hierbei handelt es sich doch sicher um einen völlig primär und ausschliesslich im Rückenmark sich entwickelnden Process, welcher in äusserst chronischer Weise fortschreitend häufig auch die grauen Vorderhörner in Mitleidenschaft zieht. Dass auf solche Weise Reizungen der Ganglienzellen entstehen können, ist leicht verständlich, und dem entsprechend finden wir auch bei der Syringomyelie ausgeprägte fibrilläre Zuckungen in den atrophirenden Muskeln als eine häufige Erscheinung. Wie man leicht einsieht, sind es stets die chronischen Processe, welche fibrilläre Zuckungen hervorrufen, da ja die erhaltene Reizbarkeit der (wenn auch bereits kranken) Ganglienzellen eine nothwendige Voraussetzung für die Entstehung der Zuckungen ist. Krankheiten, bei denen ein rasches völliges Absterben der Ganglienzellen stattfindet, können nicht mit fibrillären Muskelzuckungen verbunden sein. Dem entsprechend findet man die fibrillären Zuckungen bekanntlich oft besonders stark in

solchen Muskeln, welche erst die Anfänge der Atrophie zeigen. Denn nicht die bereits degenerirten (unerregbaren), sondern aller Wahrscheinlichkeit nach die noch annähernd normalen Muskelfasern sind es, welche von den Zuckungen ergriffen werden.

Auch das bündelförmige Auftreten der „fibrillären" Zuckungen lässt sich mit der Annahme, dass vorzugsweise die spinalen Ganglienzellen der Reizort sind, gut in Einklang bringen. Denn nach unseren jetzigen anatomischen Anschauungen müssen wir jede einzelne Vorderhornganglienzelle als Centrum für eine ganze Anzahl zusammengehöriger Muskelfasern auffassen. Schon ein Vergleich der verhältnissmässig geringen Anzahl der Ganglienzellen mit der weit grösseren Menge einzelner Muskelfasern beweist die Gültigkeit dieser Anschauung. Ein in der Ganglienzelle entstehender Reiz wird also stets ein kleines Muskelbündel zur Contraction bringen, und dieser Annahme entspricht auch in der That das klinische Verhalten der fibrillären Zuckungen, bei welchen stets ganze Bündel einzelner Fasern gleichzeitig in Contraction gerathen.

Wenn mithin bei unserem Kranken fibrilläre Zuckungen ebensowenig beobachtet wurden, wie bei fast allen Fällen echter Dystrophie, und wenn trotzdem durch den anatomischen Befund eine hochgradige Erkrankung der Vorderhornzellen festgestellt ist, so lässt sich diese Erscheinung nur auf zweierlei Weise erklären. Entweder sind fibrilläre Zuckungen früher vorhanden gewesen und nur von uns nicht beobachtet worden — eine Annahme, die mir nicht wahrscheinlich ist, zumal ich ja den Kranken auch schon früher einmal untersucht und auch damals keine fibrillären Zuckungen bemerkt hatte —, oder wir stellen uns auf denselben Standpunkt, welchen wir schon bei der Besprechung der elektrischen Erregbarkeit in Bezug auf unseren Fall eingenommen haben, d. h. wir lassen überhaupt die Annahme einer primären Atrophie der Ganglienzellen fallen und nehmen eine primäre Muskelerkrankung ganz wie bei echter Dystrophie an, welcher erst später die Atrophie der hinzugehörigen Nervengebiete gefolgt ist. Hierbei sind die Ganglienzellen selbst das ultimum moriens gewesen, bei deren Schwund in den hinzugehörigen Muskelbündeln keine Reizvorgänge sich zeigen konnten, weil sie gar nicht mehr vorhanden waren. Diese Annahme scheint mir wenigstens sowohl vom allgemein-pathologischen Standpunkt aus (s. u.), als auch mit Rücksicht auf die klinischen Thatsachen für den vorliegenden Fall die bestbegründete zu sein. Sie erklärt, warum trotz der Betheiligung der peripherischen Nerven und des Rückenmarks die klinischen Erscheinungen an den Muskeln selbst — abgesehen von der

Vertheilung der Atrophie — doch dieselben waren, wie man sie bei der echten Dystrophie beobachtet.

Auch wenn wir den anatomisch-histologischen Muskelbefund unseres Falles im Einzelnen genauer betrachten, müssen wir eine sehr grosse Uebereinstimmung desselben mit den Befunden bei echter Dystrophie anerkennen. Wir haben als Wichtigstes schon oben den Mangel degenerativer Veränderungen hervorgehoben, die „einfache" Atrophie der Fasern mit erhaltener Querstreifung. Auch die Volumszunahmen einzelner Fasern, auf welche Erb [1]) ein grosses Gewicht legt, war in unserem Fall unzweideutig vorhanden. Der Querdurchmesser normaler Muskelfasern schwankt zwischen 30,6 und 65,7 μ (Kossel und Schiefferdecker, Gewebelehre. S. 116). Frey (Histologie) giebt als oberste Grenze 56,3 μ an. Ich selbst fand, wie oben erwähnt, zahlreiche Fasern mit einem Querdurchmesser von 72 bis 86,4, ja bis 108 μ, also zweifellos eine beträchtliche Volumenszunahme, wenn auch nicht eine so excessive, wie Erb sie zuweilen beobachtete, welcher Fasern von einer Dicke bis zu 230 μ gemessen hat. Ferner haben wir die Abrundung vieler Fasern, die enorme Vermehrung der Muskelkerne, das Auftreten centraler Kerne und die an einer Reihe von Fasern beobachtete Spaltbildung oben erwähnt — alles Veränderungen, die in genau gleicher Weise bei der Dystrophie vorkommen. Ich wüsste also in der That keinen einzigen wesentlichen Unterschied anzuführen, der zwischen den Muskelbefunden bei unzweifelhafter Dystrophie und dem Muskelbefunde in unserem Fall besteht. [2])

1) Vgl. diese Zeitschrift Bd. I, S. 188ff.

2) Unter diesen Umständen musste mir ein Vergleich des Muskelbefundes in meinem jetzigen Fall mit den Muskelveränderungen bei der früher von mir veröffentlichten Beobachtung (Frau Erbs, cf. Deutsches Archiv für klinische Medicin, Bd. XLII. 1888. S. 230) von „spinaler Muskelatrophie" besonders interessant sein. Bei der früher von mir beschriebenen Kranken bestanden zu Lebzeiten derselben lebhafte fibrilläre Zuckungen und eine starke Herabsetzung der elektrischen Erregbarkeit. Ich habe nun die Muskelpräparate von beiden Fällen mit einander verglichen und bin in der That erstaunt über den Unterschied. In den Muskeln der Frau Erbs sind fast alle Fasern durchweg sehr atrophisch, wenn auch unter sich in verschiedenem Grade. Von hypertrophischen Fasern habe ich auch bei nochmaliger Durchsicht der Präparate nichts gefunden. Auch die Art der Atrophie scheint eine andere zu sein. In den Längsschnitten ist nur an wenigen Stellen noch etwas Querstreifung vorhanden; die schmalen Fasern erscheinen theils homogen, theils undeutlich gekörnt. An neuen Zupfpräparaten freilich, die ich jetzt von den in Alkohol aufbewahrten Muskeln anfertigte, ist neben der Körnung an vielen, auch den schmalsten Fasern, noch Querstreifung sichtbar, was ich zur Ergänzung, resp. Correctur meiner früheren Angabe hier anführen muss. —

Besonders wichtig scheint mir aber der Umstand zu sein, dass meine Beobachtung doch bereits jetzt keineswegs ganz isolirt dasteht. Schon Erb hat eine Reihe von Fällen angeführt, welche klinisch zur Dystrophie gerechnet werden müssen, während die anatomische Untersuchung doch neben den charakteristischen Muskelveränderungen unzweifelhafte, freilich oft nur verhältnissmässig geringe Veränderungen an den spinalen Ganglienzellen nachgewiesen hat. Dies sind die Beobachtungen von Erb selbst (a. a. O. S. 208), ferner von Preisz[1]), von Fr. Schultze und Erb[2]), von Kahler[3]) und vor Allem der wichtige Fall von Heubner.[4])

Letzterer hat mit unserer Beobachtung so viele Berührungspunkte, dass ich etwas näher auf ihn eingehen muss. Schon darin ähnelt er unserem Falle in klinischer Beziehung, dass er von dem competentesten Beurtheiler, von Erb selbst, der den betreffenden Kranken ebenfalls lange beobachtet hat, „weder mit Sicherheit der juvenilen, noch der spinalen Form zugetheilt werden konnte" (S. 45). Jugendliches Alter, Fehlen von fibrillären Zuckungen und von elektrischer Entartungsreaction sprach, ganz wie bei unserem Kranken, für Dystrophie, während andererseits die Ausbreitung der Atrophie manches von dem gewöhnlichen Verhalten bei Dystrophie Abweichende darbot, so insbesondere die starke Atrophie der Deltoidei. Anatomisch fanden sich in den Muskeln fast genau dieselben Veränderungen, wie bei Dystrophie, und trotzdem, genau wie in unserem Fall, ein sehr erheblicher, ja zum Theil fast totaler Schwund der motorischen Ganglienzellen in den grauen Vorderhörnern!

Sehr bemerkenswerth, wenn auch freilich leider nicht mit völlig genügender Ausführlichkeit mitgetheilt, ist auch die Beobachtung von Frohmaier[5]) (aus Liebermeister's Klinik). Dieselbe betrifft

---

Ob der sehr auffallende Unterschied in den Muskelpräparaten beider Fälle (namentlich in Bezug auf „das Vorkommen hypertrophischer Fasern") auf wesentlichen inneren Ursachen beruht oder nur einem verschiedenen Grade der Erkrankung entspricht, mag einstweilen noch dahingestellt bleiben. Jedenfalls ist aber für die Zukunft eine stete Vergleichung des histologischen Muskelbefundes mit den an den Muskeln beobachteten klinischen Erscheinungen dringend nothwendig.

1) Archiv für Psychiatrie und Nervenkrankheiten. Bd. XX. S. 417.

2) Ebend. Bd. IX. S. 369.

3) Prager Zeitschrift für Heilkunde. 1884. S. 209.

4) Beiträge zur pathol. Anatomie und klinischen Medicin, E. L. Wagner als Festschrift gewidmet. Leipzig, F. C. W. Vogel. 1888.

5) Deutsche medicinische Wochenschrift, Jahrgang 1886. — Auch als Tübinger Dissertation gedruckt.

einen 49jährigen Zimmermann, bei dem sich ungefähr seit seinem 40. Lebensjahr eine sehr starke Atrophie der Portio sternalis beider Pectorales, der Serrati, Supraspinati, Teretes, Cucullares und der Oberarmmuskeln (Biceps und Triceps fast ganz geschwunden) entwickelt hatte. Später wurden allmählich in geringerem Grade auch die Deltoidei, die Rückenstrecker, die Muskeln der Oberschenkel, Vorderarme und Hände atrophisch. Von fibrillären Zuckungen wird nichts erwähnt, die Reaction „sämmtlicher Muskeln auf den faradischen Strom ist eine durchaus prompte, auch für die hochgradig atrophirten Muskeln". Nach fast 20jähriger Krankheitsdauer starb Patient an einer Pneumonie. Die von Nauwerck ausgeführte „genaue histologische Untersuchung" ergab an den erkrankten Muskeln der Oberextremität einfache Atrophie ohne Verfettung. An den Nervenstämmen keine deutliche Veränderung. Dagegen Atrophie der vorderen Wurzeln im Cervicalmark und im Halsmark, einfache (wenn auch nicht totale) Atrophie der Ganglienzellen der Vorderhörner.

Auch dieser Fall gehört klinisch entschieden in mancher Beziehung zur Dystrophie (anfängliche Localisation der Atrophie, Fehlen der Entartungsreaction und anscheinend auch der fibrillären Zuckungen, anatomischer Befund in den Muskeln), während er sich freilich in gewisser Hinsicht auch schon klinisch der „spinalen Form" nähert (Hinzutreten der Atrophie in den Deltoideis, in den Vorderarm- und Handmuskeln, Beginn der Krankheit im höheren Lebensalter, Mangel an Heredität). Der anatomische Befund ergab neben „einfacher Atrophie" der Muskelfasern ganz ausgesprochene Veränderungen an den Ganglienzellen des Halsmarks, also im Wesentlichen dieselbe Combination von Veränderungen, wie in unserer Beobachtung. Demgemäss hält auch Frohmaier für seinen Fall an dem myopathischen Beginne der Erkrankung fest und bezeichnet die gefundene Atrophie der Ganglienzellen als eine secundäre Erscheinung.

Erwähnen möchte ich schliesslich noch den interessanten, freilich aus äusseren Gründen in klinischer Hinsicht auch nicht vollständig untersuchten Fall von Alzheimer.[1]) Die Atrophien waren an den oberen Extremitäten nach dem Typus der „spinalen Muskelatrophie" localisirt (Daumenballen, Biceps, Deltoidei, Cucullares, Muskeln am Schulterblatt u. s. w.). Dabei bestand allenthalben ein beständiges „fibrilläres Wogen", die Sehnenreflexe scheinen auch an den Armen

1) Archiv für Psychiatrie und Nervenkrankheiten. Bd. XXIII. S. 459.

erhöht gewesen zu sein (also ähnlich wie bei amyotrophischer Lateralsklerose), die elektrische Erregbarkeit konnte wegen einer bestehenden acuten Psychose nicht geprüft werden. Die anatomische Untersuchung ergab sehr ausgesprochene Veränderungen in den spinalen Vorderhorn-Ganglienzellen und dabei in den Muskeln fast denselben Befund, wie bei der Dystrophie: starke Kernvermehrung, hypertrophische und atrophische Fasern, alle mit noch erhaltener Querstreifung! Also wiederum trotz gleichzeitiger starker spinaler Veränderungen keine eigentliche degenerative, sondern „einfache" Atrophie der Muskelfasern. Dabei freilich lebhafte fibrilläre Zuckungen, wie sie in den bisher erwähnten Fällen nicht beobachtet wurden. Man sieht also, wie schwierig es zur Zeit noch ist, diese Erscheinung sicher zu erklären.

Fasst man alle oben mitgetheilten Beobachtungen zusammen, so scheint sich in der That als Ergebniss herauszustellen, dass die zwischen „myopathischer" und „spinaler" Muskelatrophie gezogene Grenzscheide offenbar wieder schwankend geworden ist. Es wiederholt sich hier ein Vorgang in der Entwicklung unserer wissenschaftlichen Anschauungen, wie er in anderen Gebieten schon öfter vorgekommen ist, dass nämlich die genaue Beobachtung der Einzelthatsachen zunächst zu einer schärferen Sonderung und Gruppirung der Erscheinungsformen führt, dann aber bei fortschreitender Erkenntniss ein neues Zusammenfassen derselben unter einem allgemeineren Gesichtspunkte ermöglicht. In Bezug auf die Lehre von der progressiven Muskelatrophie stehen wir im Wesentlichen gewiss noch auf der ersten der beiden genannten Erkenntnissstufen. Noch muss es unsere Hauptaufgabe sein, möglichst zahlreiche sorgfältig und allseitig beobachtete Einzelerfahrungen zu sammeln und zu gruppiren. Allein schon zeigt sich wenigstens ein entfernter Ausblick auf eine höhere Einheit, in welcher das anfangs Getrennte wenigstens zum Theil wieder vereinigt werden muss.

Die maassgebenden Gesichtspunkte bei der schliesslichen Eintheilung der progressiven Muskelatrophie werden gewiss nicht nur anatomische, sondern ebenso ätiologische sein. Und in dieser Hinsicht scheinen mir schon jetzt klinische und anatomische Anhaltspunkte genug vorhanden zu sein, um wenigstens in allgemeinen Umrissen die nosologische Stellung anzudeuten, welche die progressiven Muskelatrophien einzunehmen haben.

Dieselben gehören allem Anscheine nach zu der umfassenden Gruppe der hereditären Systemerkrankungen.

Zahlreiche Erfahrungen lehren uns, dass infolge uns noch gänzlich

unbekannter Ursachen einzelne Individuen mit einem Nervensystem geboren werden, welches nicht im Ganzen, sondern nur in einzelnen bestimmten functionellen Gebieten (in einzelnen „Systemen" im engeren Sinne des Wortes) oder sogar nur in einem derselben abnorm beanlagt ist. Diese abnorme Veranlagung zeigt sich in den einzelnen Fällen in sehr verschiedenen Systemen, in mannigfachster Combination und endlich auch in demselben Systeme offenbar keineswegs stets in derselben Stärke und Ausbreitung. Bald ist dieser, bald jener Abschnitt desselben Systems besonders schwach veranlagt. Der entscheidende Grund für die Annahme einer angeborenen abnormen Veranlagung liegt bekanntlich vor Allem in der Thatsache des hereditären und familiären Auftretens derartiger Systemerkrankungen, während die äusserlich hervortretenden anatomischen und klinischen Folgeerscheinungen dieser abnormen Veranlagung in der allmählich eintretenden Atrophie und der damit verbundenen entsprechenden Functionsabnahme des betreffenden Systems bestehen. Neben dem hereditär-familiären Auftreten ist auch der juvenile Charakter für die meisten hierher gehörigen Erkrankungen bezeichnend. Denn es ist leicht begreiflich, dass die abnorme Veranlagung eines bestimmten functionellen Gebiets sich oft schon in früher Kindheit als Jugend bemerklich machen wird. Doch finden erfahrungsgemäss auch hierin im Einzelnen grosse Unterschiede statt, so dass wir unter Umständen gewiss auch manche erst im späteren Lebensalter entstandene Systemerkrankung zu den hereditären (congenitalen) rechnen dürfen. Ebenso schliesst es natürlich der so häufig vorhandene familiäre und hereditäre Charakter der hierher gehörigen Erkrankungen nicht aus, dass auch manche isolirt auftretende, im Uebrigen aber klinisch und anatomisch vollkommen entsprechende Fälle ihrem Wesen nach durchaus der gleichen Krankheitsgruppe angehören.

Sehen wir von einigen noch zu wenig bekannten Symptomenbildern ab, so kennen wir bis jetzt vor Allem zwei grosse Unterabtheilungen der hereditären Systemerkrankungen: die hereditären Ataxien (Friedreich'sche Krankheit) und die hereditären Erkrankungen der grossen motorischen Leitungsbahn. Letztere zerfallen in eine Reihe von einzelnen Formen und „Typen", welche aber alle nur dadurch von einander unterschieden sind, dass eben verschiedene Abschnitte desselben Hauptsystems bald in dieser, bald in jener Ausbreitung dem Untergang verfallen. So entstehen verschiedene Krankheitsbilder, welche allmählich unter verschiedenen Namen bekannt geworden sind, deren innere Zusammengehörig-

keit aber gerade bei zunehmender klinischer und anatomischer Erfahrung immer mehr und mehr hervortritt, da immer mehr Uebergangsformen die einzelnen zunächst scheinbar differenten Formen mit einander in Verbindung bringen. Wir kennen jetzt (nach anatomischen Gesichtspunkten geordnet) bereits eine hereditäre myopathische, neurotische und spinale Muskelatrophie, eine hereditäre Bulbärparalyse und amyotrophische Lateralsklerose, endlich auch eine hereditäre spastische Spinalparalyse (Seitenstrang-Sklerose). Unter der besonders häufigen Gruppe der hereditären Muskelatrophien haben wir wiederum zahlreiche Unterabtheilungen, sogenannte Gesichtstypen, Vorderarmtypen, Handtypen, Peronealtypen u. s. w. in allen möglichen Combinationen. Die Aufstellung fast aller dieser Typen ist sicher von grösstem wissenschaftlichen Werth gewesen, und es ist wohl auch unzweifelhaft, dass sich in diesen Unterarten bestimmte Gesetzmässigkeiten und bestimmte Beziehungen zwischen dem äusseren Auftreten der Atrophie und anderen Verhältnissen (anatomische Localisation im Nervensystem, Lebensalter u. a.) nachweisen lassen. Allein immer von Neuem wird man auf die schwankenden Grenzen der einzelnen Formen und Typen hingewiesen und lernt allmählich die unwesentlicheren Unterscheidungsmerkmale von dem wesentlichen ätiologischen und anatomischen Grundprincip unterscheiden. So werden allmählich die zum Theil selbstgeschaffenen Schwierigkeiten, welche sich in der Lehre von der progressiven Muskelatrophie so reichlich dargeboten haben und selbstverständlich auch noch jetzt lange nicht vollkommen beseitigt sind, immer mehr verschwinden, und unsere theoretischen Anschauungen werden allmählich immer mehr ein Ausdruck der wirklich thatsächlichen Verhältnisse werden.

Für die ganze Gruppe der progressiven Muskelatrophien und der mit diesen nahe verwandten Krankheiten kennen wir bisher nur ein sicheres ursächliches Moment, nämlich die von Geburt an bestehende abnorme Veranlagung in den Muskeln, resp. in den zu ihnen gehörigen Nervengebieten. Wenn sich diese congenitale Anlage deutlich zwar nur in den hereditär und familiär auftretenden Fällen ausspricht, so dürfen wir sie doch bei sonstiger Gleichartigkeit der klinischen und anatomischen Erscheinungen gewiss auch für viele (vielleicht alle?) sporadische Fälle als vorhanden annehmen. Jedenfalls darf a priori ein grundsätzlicher Unterschied zwischen „sporadischer" und „hereditärer Muskelatrophie" nicht gemacht werden. Sehen wir doch von allen bekannten familiären Nervenkrankheiten nicht selten auch einzelne sporadische Fälle auftreten. Ob es auch Fälle von echter progressiver Muskelatrophie

(d. h. Fälle mit dem typischen klinischen und anatomischen Bilde einer der verschiedenen Formen von progressiver Muskelatrophie) giebt, welche einer äusseren im späteren Leben einwirkenden (etwa toxischen oder infectiösen) Schädlichkeit ihren Ursprung verdanken, wissen wir nicht. Nach allen unseren bisherigen Erfahrungen scheint es mir nicht gerade wahrscheinlich zu sein. Immerhin müssten solche Erkrankungen, falls ihr Vorkommen wirklich festgestellt werden sollte, von den anderen progressiven Muskelatrophien abgetrennt werden. Einstweilen glaube ich für die meisten (wenn nicht für alle) bisher bekannten Formen der progressiven Muskelatrophie auf die abnormen hereditären Beanlagungen des „Muskelsystems" das grösste Gewicht in ursächlicher Beziehung legen zu dürfen.

Somit rechnen wir also zur „progressiven Muskelatrophie" (um wenigstens vorläufig die älteste und allgemeinste Bezeichnung beizubehalten) alle diejenigen Fälle, bei denen es infolge einer abnormen angeborenen Veranlagung des motorischen Systems zu einer (wenigstens bis zu einem bestimmten Punkte) langsam fortschreitenden Atrophie desselben mit Einschluss der Muskeln kommt. Erfahrungsgemäss zeigt sich diese Atrophie in äusserlich für uns erkennbarer Form häufig überhaupt nur in Muskeln, doch können ebenso unter Umständen die „peripherischen Nervenfasern" und die spinalen Ganglienzellen daran Theil nehmen, ja wahrscheinlich in selteneren Fällen[1]) auch die weitere centrale Fortsetzung der Pyramidenbahn. Je nachdem diese oder jene Muskeln vorzugsweise befallen sind, entstehen natürlich verschiedene Krankheitsbilder (die verschiedenen Typen der Dystrophie, die Bulbärparalyse, die fortschreitende Ophthalmoplegie), während andererseits aber auch durch die Ausbreitung der Atrophie in den hinzugehörigen Nervengebieten klinische Unterschiede entstehen, welche sich hauptsächlich in dem Verhalten der elektrischen Erregbarkeit und in dem Auftreten fibrillärer Zuckungen zu zeigen scheinen.

Eine Hauptaufgabe der ferneren Untersuchung wird es sein, die Beziehungen dieser unterscheidenden Merkmale zu den anatomischen Verhältnissen noch sicherer und genauer festzustellen, als es bisher geschehen ist. Ebenso müssen aber auch die verschiedenen anatomischen Formen, in denen der atrophische Process in den Muskeln auftritt, noch weit eingehender untersucht werden. So viel scheint mir schon jetzt sicher zu sein, dass das alte Schema der einfachen

1) Vgl. die aus meiner Klinik in der Dissertation von B. Naumann (Ueber hereditäre Systemerkrankungen der Centralorgane. Erlangen 1892. S. 27 ff.) veröffentlichten Fälle.

(„myopathischen“) und der degenerativen („spinalen“) Atrophie in Bezug auf die progressiven Muskelatrophien nicht ohne Weiteres beibehalten werden darf. Die Bedeutung der hypertrophischen Fasern, die eigenthümlichen Unterschiede im Verhalten des interstitiellen Gewebes (Lipomatose u. a.), dies und vieles Andere bedarf noch durchaus weiterer Aufklärung.

Sehr wichtig ist endlich natürlich auch die schon oben erwähnte Frage nach der Art und der Richtung, in welcher der atrophische Process fortschreitet. Endgültige Urtheile lassen sich jetzt wohl überhaupt noch nicht aussprechen. Immerhin scheint mir Vieles dafür zu sprechen, dass der anatomisch sichtbare primäre Degenerationsprocess in den einzelnen Neuronen im Allgemeinen vom Nervenendbäumchen aus in centripetaler oder besser gesagt in nucleopetaler Richtung fortschreitet, mit anderen Worten, dass die Zellausläufer leichter und daher früher der Degeneration unterworfen sind, als die Zellleiber selbst, und dass letztere in der Regel erst zuletzt dem anatomischen Untergang verfallen. Für diese Auffassung sprechen mancherlei Thatsachen. Zunächst schon die häufig zu machende Beobachtung, dass allen leichteren toxischen Lähmungen (z. B. durch Blei, Alkohol, durch die Toxine der Infectionskrankheiten) zunächst fast immer „peripherisch-neuritische“ Processe zu Grunde liegen, d. h. degenerative Atrophien der Ausläufer der motorischen Ganglienzellen, während letztere selbst nur bei den Erkrankungen höchsten Grades sichtlich mitbetheiligt sind. Auch bei den primären Degenerationen der Pyramidenseitenstrangbahn kann man, wie ich schon früher hervorgehoben habe [1]), aus dem zuweilen sicher nachweisbaren Aufhören der Degeneration in der Oblongata (oder auch noch weiter oben) schliessen, dass die Degeneration centripetal fortschreitet, so dass also die hinzugehörigen Rindenganglienzellen selbst noch lange Zeit intact sein können. Für die sensiblen Neuronen ist diese Auffassung bisher schwer durchführbar, da hier die Abgrenzung der einzelnen Neuronen überhaupt erst weniger bekannt ist. Doch sprechen die Befunde bei primärer Degeneration der Goll'schen Stränge entschieden ebenfalls für eine derartige Auffassung.

Eine eigentliche spinale Muskelatrophie in dem Sinne, dass wirklich die spinale motorische Ganglienzelle zuerst erkrankte, und dass peripherische Nervenfaser und Muskel dann nur secundär degenirten, würde es dann gar nicht geben. Ob freilich die motorischen Neuronen nicht vor den Muskeln atrophiren können, darüber lässt

1) Vgl. Westphal's Archiv. Bd. XVII. S. 231, und Deutsches Archiv f. klin. Medicin. Bd. XLII. S. 244.

sich zur Zeit nichts Bestimmtes sagen. In dem von uns oben mitgetheilten Fall und in einigen anderen Beobachtungen scheint mir, wie bereits näher ausgeführt ist, die Annahme einer selbständigen primären Atrophie der Muskeln, an welche sich erst später die Atrophie der Nervenfasern und Zellen anschliesst, dem histologischen Befunde gemäss viel wahrscheinlicher zu sein. Doch sind hier vorzeitige Verallgemeinerungen gewiss nicht erlaubt.

Absichtlich habe ich oben gesagt, dass die anatomisch sichtbare Degeneration stets in dem vom Zellkern entferntesten Theile der einzelnen Neuronen zu beginnen scheine. Ich habe damit andeuten wollen, dass ich die Möglichkeit der von Erb vertretenen Anschauung, wonach die allein sichtbare Degeneration der peripherischen Theile ihren eigentlichen Grund in einer nicht sichtbaren Alteration des Zellkörpers haben könne, vollkommen anerkennen muss. Ist Ganglienzelle und Ausläufer (peripherische Nervenfaser) eine Einheit (ein „Neuron"), so wird offenbar die Ernährung des ganzen Neuron vom Zellleib und zwar aller Wahrscheinlichkeit nach vom Zellkern aus geleitet. Wird die peripherische Nervenfaser längere Zeit von ihrem Kern getrennt, so verfällt sie damit unvermeidlich dem Zerfall. Nun ist es sehr wohl möglich, dass eine Verminderung der nutritiven Zellkernfunctionen sich gewissermaassen in den entferntesten Provinzen (am Ende der peripherischen Nervenfaser) bereits sichtbar bemerklich macht, während in der Hauptstadt selbst der Mangel noch nicht hervortritt. Um einen anderen Vergleich heranzuziehen, können wir an das Verhalten eines Baumes denken, dessen Wurzeln krank werden. Auch hier sterben oft die entferntesten Spitzen und Aeste des Baumes zuerst ab.

So könnte es also auch bei den Neuronen sein; aber es muss freilich nicht so sein. Gerade bei den congenitalen (hereditären) Systemerkrankungen liessen sich freilich noch am ehesten allgemeine Gründe für diese Anschauung anführen. Schwieriger dürfte sie schon für die toxischen „Neuritiden" zu beweisen sein. Warum könnten die einzelnen in den Kreislauf gelangten Alkohol- oder Bleimolecüle nicht direct auf die organischen Substanzen der peripherischen Nervenfasern einwirken, gerade weil diese in ihren Ernährungs- und somit in ihren Widerstandsverhältnissen so ungünstig situirt sind. Denkbar wäre es freilich auch hier, dass die Alkohol- oder Bleimolecüle nur auf den Zellkern selbst einwirken, seine Function beeinträchtigen und somit erst secundär das Absterben der peripherischen Ausläufer bewirken.

Doch, mir scheint, die Antworten auf die hier angeregten Fragen

sind eigentlich curae posteriores. Berechtigt sind derartige Fragen freilich wohl, denn sie entspringen dem Denkbedürfniss unseres Geistes, und da ihre präcise Aufstellung nur aus einer eingehenden logischen Analyse der thatsächlich in Betracht zu ziehenden Möglichkeiten entspringen kann, so bedeuten sie auch einen Fortschritt unseres Denkens und sind die Wegweiser zu fernerem Forschen.

Die wirkliche Arbeit kann aber einstweilen noch immer nur in der Feststellung des nachweisbar Thatsächlichen liegen. Und dass wir hierin auch in Bezug auf die progressive Muskelatrophie erst am Anfange des zu Leistenden stehen, geht aus allen obigen Ausführungen wohl zur Genüge hervor.

Neuer Verlag von F.C.W.VOGEL in Leipzig.

GRUNDRISS
der
ALLGEMEINEN PATHOLOGIE
von **Dr. F. V. Birch-Hirschfeld,**
ord. Professor der allgem. Pathologie und patholog. Anatomie an der Universität Leipzig.
gr. 8. 1892. Preis: 6 M., geb. 7 M. 25 Pf.

Pathologisch-Anatomische Untersuchungen
über
PUERPERAL-EKLAMPSIE
von **Dr. med. Georg Schmorl,**
Privatdocent und 1. Assistent am pathologischen Institut zu Leipzig.
Mit 4 farbigen und 1 Lichtdrucktafel.
Lex. 8. 1893. Preis 8 Mark.

HANDBUCH DER OHRENHEILKUNDE.
Herausgegeben
von **Prof. Dr. Hermann Schwartze,**
Geh. Med.-Rath und Director der Universitäts-Ohrenklinik in Halle a. S.
2 Bände.
I. Band. 1892. geh. 25 M.; geb. 28 M.
II. Band. 1893. geh. 30 M.; geb. 33 M.

Schwartze's Handbuch bietet zum ersten Male eine erschöpfende Bearbeitung und Darstellung des gegenwärtigen Standpunktes der Otologie durch eine Anzahl der hervorragendsten Fachgelehrten.

Die Reichhaltigkeit des Inhalts und Vollständigkeit der Darstellung macht das Handbuch für jeden Arzt, welcher speciell die Krankheiten des Ohres studirt oder studiren will, unentbehrlich.

Der Erste Band enthält, ausser den anatomischen und physiologischen Kapiteln, die Statistik, allgemeine Symptomatologie, Aetiologie, Diagnostik, Prognose und allgemeine Therapie.

Der zweite Band die specielle Pathologie und Therapie der Erkrankungen des Ohres mit besonderen Abschnitten über Neubildungen, Fremdkörper, lethale Folgezustände, Prothese, Correctionsapparate und Taubstummheit, die vom Herausgeber neu bearbeitete Operationslehre und eine Darstellung der Geschichte der Ohrenheilkunde bis zum Jahre 1850, sowie das Register zu Bd. I u. II.

UEBER BEHANDLUNG UND UNTERBRINGUNG
der
IRREN VERBRECHER
von **Dr. R. Günther,**
zweitem Arzte der Irrenheilanstalt Sonnenstein, früherem Strafanstaltsarzt und ärztlichem Leiter der Irrenstation zu Waldheim in Sachsen.
gr. 8. 1893. Preis ca. 3 Mark.

Minkowski, Prof. O. (Strassburg). Untersuchungen über den Diabetes mellitus nach Exstirpation des Pankreas. Sonderabdruck. gr. 8. 1893. 2 M.

König, Dr. W. (Dalldorf). Ueber Gesichtsfeld-Ermüdung und deren Beziehung zur concentrischen Gesichtsfeldeinschränkung bei Erkrankungen des Centralnervensystems. gr. 8. 1893. 4 M.

Wilbrand, Dr. H. und Dr. A. ***Saenger*** (Hamburg). Ueber Sehstörungen bei functionellen Nervenleiden. Mit zahlreichen Abbild. im Text. Lex. 8. 1892. 4 M.

Druck von J. B. Hirschfeld in Leipzig.

3.

7.

6.

1.

Hoffmann, Syrh gemyelie Verlag von F.C.W. Vogel in Leipzig Lith. Anst. Julius Klinkhardt, Leipzig

12.

9.

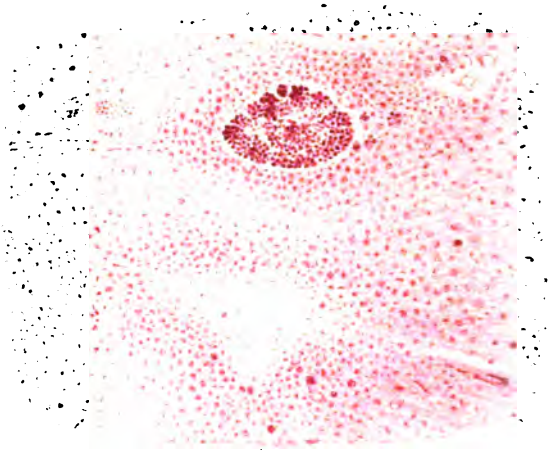

13.

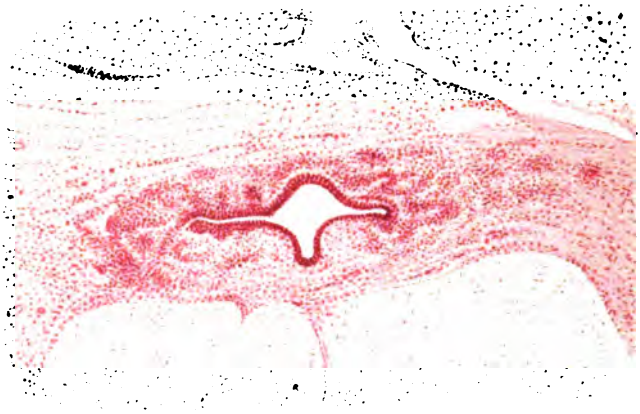

4.

5.

2.

10.

11.



8.

14.

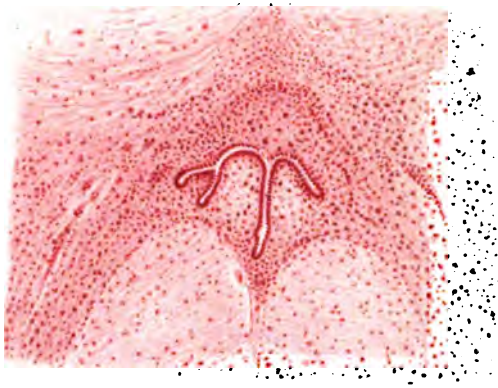

W Vogel in Leipzig

Lith Anst Julius Kinkhardt in Leipzig

1.

4.

2.

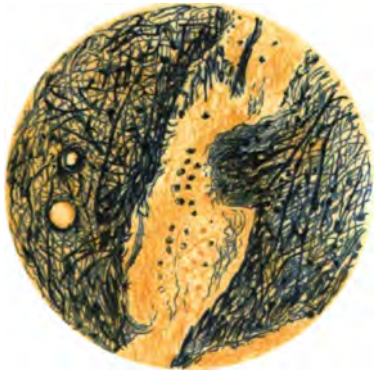

7.

6a

6b

5.

3.

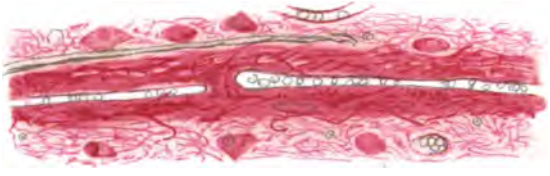

8.

Dr. Friedmann, del.

F.A. Brockhaus' Geogr.-artist. Anst. Leipzig

Verlag von F.C.W. Vogel in Leipzig.

Fig. 1.

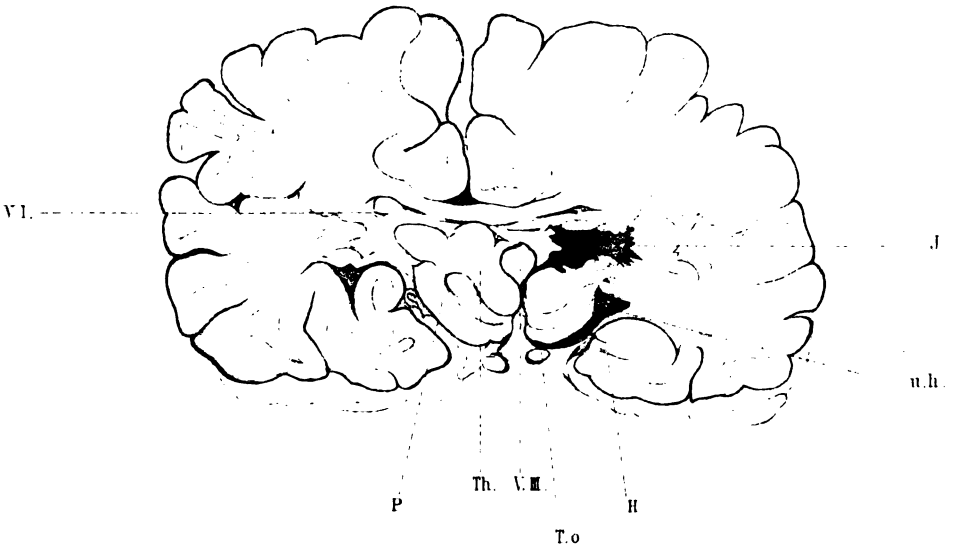

Fig. 2.



Fig. 3.



F.C.W.Vogel

1.

2.

3

4.

5.

6.

15.

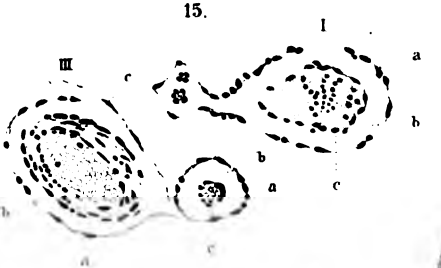

14.

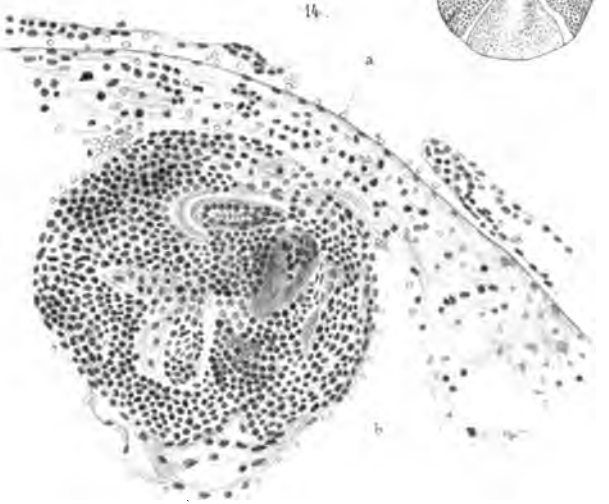

7.

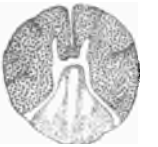

8.

9.

10.

11.

12.

13.

Dinkler, [illegible]

[illegible] F.C.W. Vogel [illegible]

2.

F. Veith Mz. 92.

Hoffmann, Muskelatrophie.

Lith. Anst. v. Werner & Winter, Frankfurt a. M.

Verlag von F. C. W. Vogel in Leipzig.

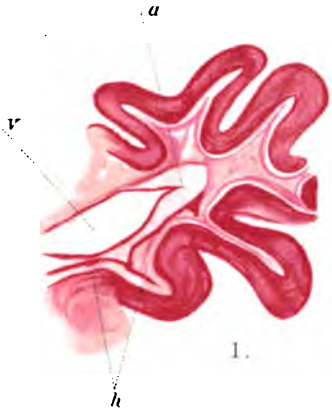

1.

4.

2.

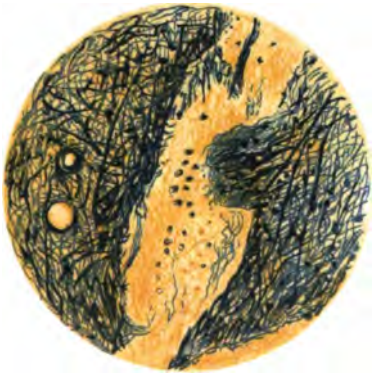

7.

6a.

6b.

5.

3.

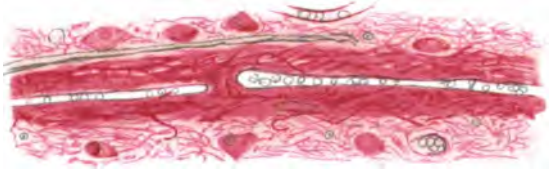

8.

Dr. Friedmann, del.

F. A. Brockhaus' Geogr.-artist. Anst., Leipzig.

Verlag von F.C.W.Vogel in Leipzig.

Fig. 1.

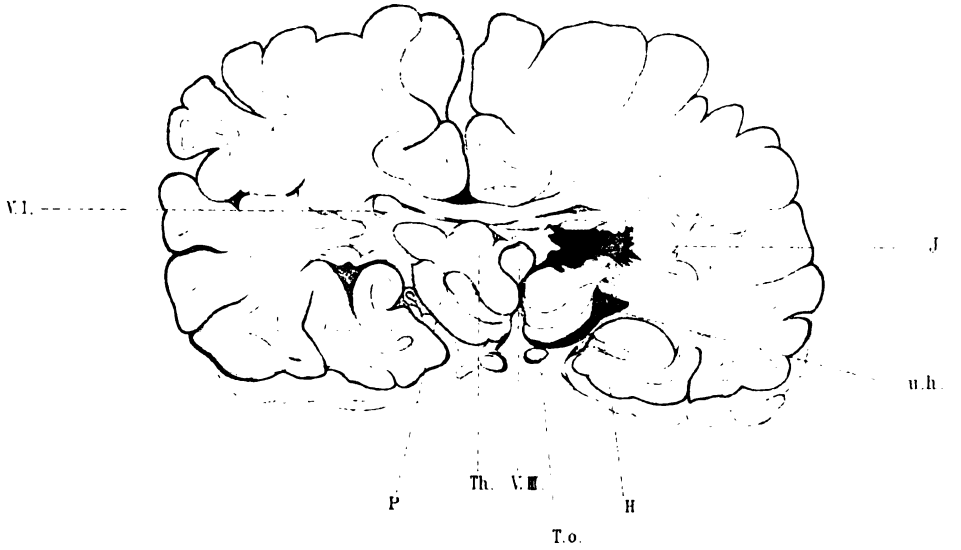

Fig. 2.

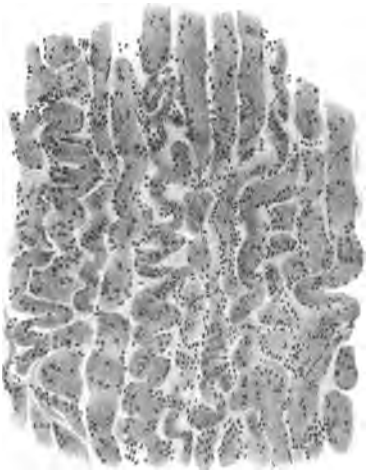

Fig. 3.

F.C.W. Vogel

1.

2.

3

4.

5.

6.

15.

14.

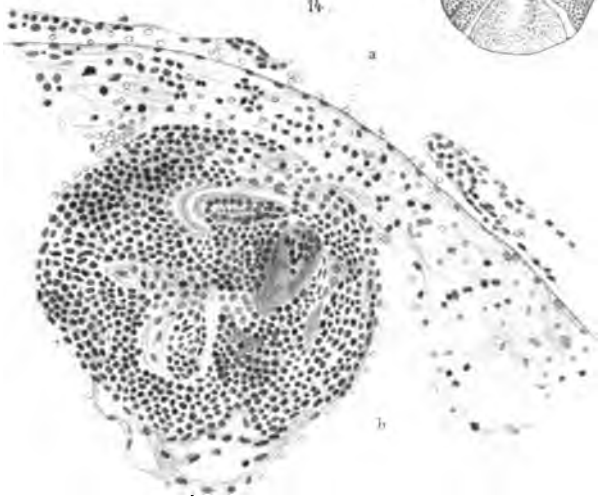

7.

8.

9.

10.

11.

12.

13.

Dinkler
F.C.W.Vogel

2.

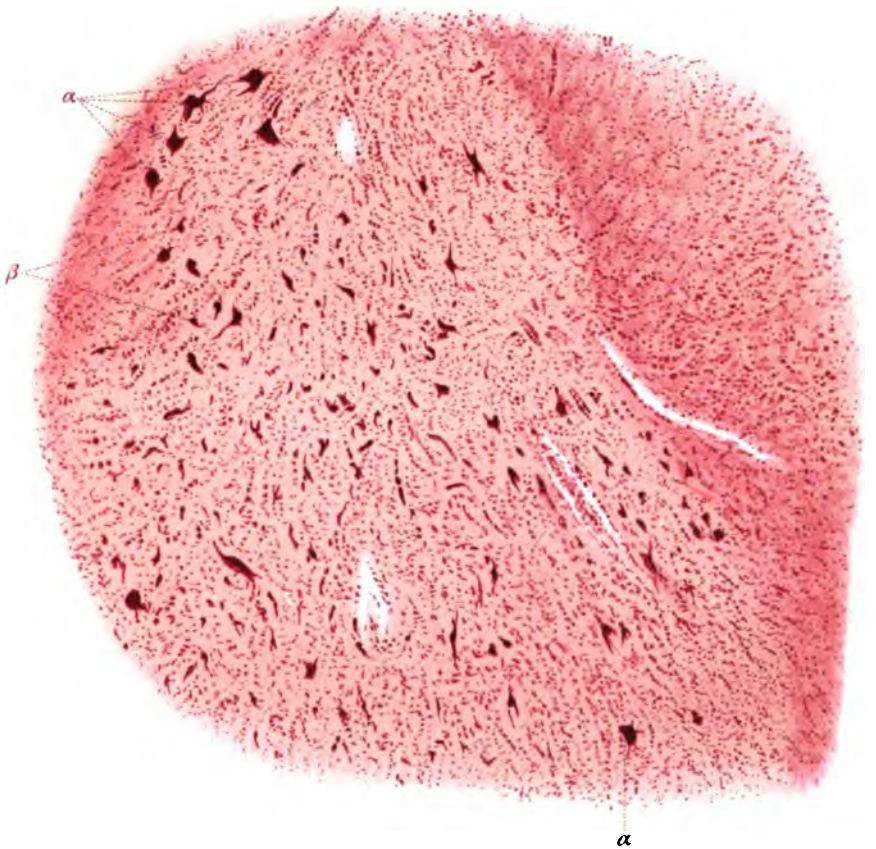

F. Voit. Mz. 92.

Hoffmann, Muskelatrophie.

Lith. Anst. v. Werner & Winter, Frankfurt a. M.

Verlag von F. C. W. Vogel in Leipzig

FOR REFERENCE

NOT TO BE TAKEN FROM THE ROOM

CAT. NO. 23 012

PRINTED IN U.S.A.



712